

Artículos

- **Cuerpo extraño vegetal intratorácico: una causa poco frecuente de hemoptisis en la edad pediátrica. Primer caso en la literatura nacional**
- **Introducción**
- **Descripción clínica**
- **Discusión**
- **Referencia**

J.C Araujo C.

icaraujoc_65@hotmail.com
Coordinador de la Unidad de Cirugía de Tórax Hospital de Especialidades Pediátricas

H.A. Leal

Adjunto de la Unidad de Cirugía de Tórax Hospital de Especialidades Pediátricas

E.M. García

Adjunto de Pediatría

K Suet Chan

Médico Interno

Cirugía

Cuerpo extraño vegetal intratorácico: una causa poco frecuente de hemoptisis en la edad pediátrica. Primer caso en la literatura nacional

Fecha de recepción: 10/09/2008

Fecha de aceptación: 15/10/2008

La hemoptisis constituye un síntoma amenazante, y suele ser muy angustiante en la edad pediátrica, a pesar de ser un evento infrecuente. Las tasas de mortalidad varían entre 0% y 32%, La mortalidad se ve influida tanto por la causa de la hemoptisis como por la magnitud de ésta. Entre sus causas más relevantes están las bronquiectasias secundarias a fibrosis quística, las malformaciones cardiovasculares y pulmonares congénitas y un grupo misceláneo que incluye traumatismos y los cuerpos extraños (CE) intrabronquiales retenidos. Se presenta el caso de un paciente masculino de 8 años de edad, con antecedentes de trauma torácico penetrante en hemitórax derecho hace un año por probable objeto punzo penetrante (Tronco de un árbol), motivo por el cual le practicaron toracotomía mínima mas colocación de sonda torácica. Posteriormente 8 meses después presentó dos episodios de expectoración hemoptoica interrecurrentes, que fueron aumentando en frecuencia Se le practico toracotomía exploradora evidenciándose cuerpo extraño intraparenquimatoso (pedazo de madera) por lo cual se le realizo segmentectomía inferior derecha debido a que el resto del parénquima como el bronquio fuente se hallaban sin alteraciones estructurales.

Palabras Claves: cuerpo extraño vegetal intratorácico, hemoptisis, cirugía pediátrica.

Title

Unusual intrathoracic vegetal foreign body. First report in venezuelan literature

Abstract

Hemoptisis is a threatening symptom and it is usually very alarming in pediatric patients, although it is an uncommon event. Mortality rates vary between 0% and 32%, Mortality is influenced by the cause and the extent of hemoptisis. Among the more relevant causes are: secondary bronchiectasias due to cystic fibrosis, cardiovascular and lung congenital malformations, and a miscellaneous group that includes traumatismos and foreign bodies retained intrabronchially. An 8 year-old male patient, with antecedents of a thoracic penetrating trauma in the right hemithorax during the previous year. He now presented episodes of hemoptisis increasing in frequency. During an exploratory thoracotomy, a vegetable foreign body was found, and an inferior segmentomy was practiced. The patient recovered satisfactorily.

Key Word

vegetal intrathoracic foreign body, hemoptisis, pediatric surgery.

Introducción

La expectoración con sangre procedente de las vías aéreas subglóticas, de los bronquios o del

parénquima pulmonar, se define como hemoptisis. Es un signo inhabitual en la práctica pediátrica. El cual es alarmante para el paciente y un cuestionamiento para el médico, donde el tiempo para el diagnóstico cuenta en forma significativa, puesto que existe la posibilidad de un nuevo episodio que pueda poner en peligro la vida del enfermo, bien por una pérdida copiosa de sangre o por obstrucción de la vía aérea. Suele ser difícil diferenciar entre hemoptisis y hematemesis. La mortalidad por episodios masivos puede ser hasta del 80%. En la edad pediátrica, sus causas más relevantes son las de tipo infeccioso como: bronquiectasias secundarias a fibrosis quística, neumonías necrotizantes por microorganismos de tipo Klebsiella, y la tuberculosis, especialmente su forma cavitaria. el mecanismo de sangrado es la inflamación de la mucosa hipervascularizada y la dilatación vascular como respuesta a sustancias liberadas en el proceso inflamatorio o por la ruptura de microaneurismas. En la tuberculosis la destrucción parenquimatosa puede erosionar vasos sanguíneos que inician el sangrado. Las malformaciones cardiovasculares y pulmonares congénitas, (quistes bronquiales, enfermedad de Eisenmenger) y un grupo misceláneo que incluye el traumatismo pulmonar penetrante o cerrado con contusión pulmonar, enfermedades inmunes, hemosiderosis pulmonar idiopática y cuerpos extraños (CE) intrabronquiales retenidos.

El propósito de este trabajo es exponer el caso clínico de un niño previamente sano que consultó por episodios recurrentes de hemoptisis de leve a moderada cantidad (entre 150 a 400 ml/día), en el Servicio de Pediatría del Hospital Alfredo Van Grieken de Coro, Estado Falcón, y luego referido a la unidad de cirugía torácica pediátrica del Hospital de Especialidades pediátricas de Maracaibo, Estado Zulia. El paciente presentaba una imagen densa a nivel de la base pulmonar derecha, bien delimitada compatible con atelectasia y zonas vecinas de probable focos de neumopatías, asimismo una imagen sospechosa de la presencia de un cuerpo extraño intraparenquimatoso de probable origen vegetal por el antecedente traumático sufrido el año anterior.

Esporádicamente se reportan casos de empalamiento en el pulmón y de forma excepcional por objetos no metálicos, como plásticos, cristal, y madera. La mayoría de los plásticos y los objetos de madera, son radiotransparentes y relativamente bien tolerados por el organismo, por lo que resulta un problema diagnóstico que puede sorprendernos por su pobre manifestación radiológica. Sin embargo, la madera y especialmente el bambú tienen algunas características que permiten evidenciarlos cuando se realiza una tomografía axial computarizada.

La hemoptisis por trauma debido a accidentes o caídas no se ha descrito como complicación frecuente, y no hay aportaciones relevantes al respecto.

Descripción clínica

Escolar de diez años de edad, sexo masculino, procedente del estado Falcón (Coro). Sin antecedentes mórbidos, con historia suministrada por su madre, de accidente por caída de un árbol mientras jugaba, presentando trauma torácico abierto por probable objeto punzo penetrante, motivo por el cual se le practico toracotomía mínima mas colocación de sonda torácica con drenaje conectado a sello de agua, mas la sutura de dicha herida en marzo de 2005. Posteriormente 8 meses después presentó dos cuadros de neumonía basal derecha y episodios de expectoración hemoptoica intercurrentes, que fueron aumentando en frecuencia. Una radiografía (Rx) de tórax (figura 1) efectuada en un episodio agudo mostró una imagen compatible con neumonía basal derecha la cual persistía después de la mejoría del cuadro clínico en dos oportunidades.

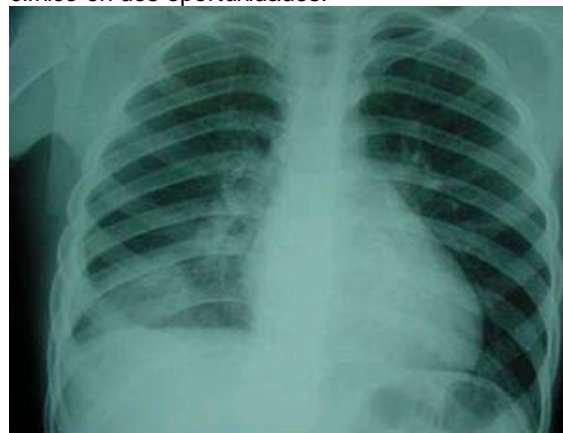


Figura 1 Radiografía de tórax antero posterior muestra sombra acentuada en la base pulmonar derecha

Debido a la persistencia de dichas imágenes con el paciente asintomático, se procede a practicar tomografía computada (TC) de tórax (figura 2a y 2b), la cual reveló una neumopatía basal derecha, caracterizada fundamentalmente por atelectasia segmentaria del lóbulo inferior derecho, altamente sugerente de ser secundaria a la presencia de un cuerpo extraño intraparenquimatoso (CEI), considerando los antecedentes clínicos.

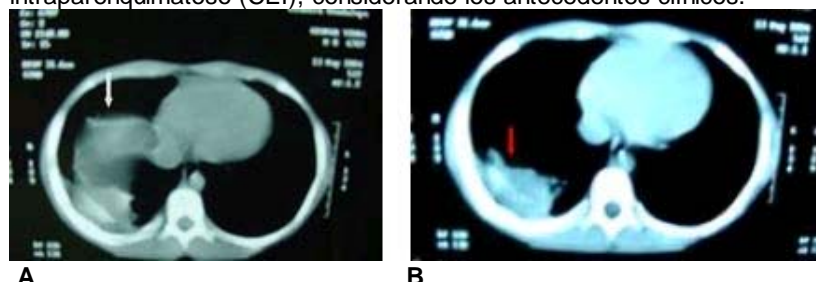


Figura 2. A: Tomografía computada de tórax, a nivel de la base pulmonar derecha muestra una sombra densa, bien delimitada compatible con atelectasia y zonas vecinas de probable focos de neumopatias (flecha) B: imagen compatible con presencia de cuerpo extraño tipo vegetal intraparenquimatoso (flecha roja).

En los episodios de neumopatía aguda, el niño recibió la terapéutica antibiótica adecuada, con buena respuesta clínica. Posteriormente debido a los hallazgos radiológico y tomográfico, es referido a la unidad de cirugía torácica pediátrica del hospital de especialidades pediátricas de Maracaibo, en donde se evalúa y en vista de los hallazgos de las imágenes, cuadro clínico y antecedentes previo a la aparición de los episodios de hemoptisis se ingresa para estudio endoscópico rígido y probable intervención quirúrgica de acuerdo a los hallazgos encontrados en los estudios practicados.

En el ingreso se constató un niño en buenas condiciones clínicas, con un examen pulmonar dentro de límites normales. El resto del examen físico no reveló otros hallazgos patológicos. Los estudios de laboratorio, solo mostraron un hematocrito que varió de 30 a 24% en tres meses (desde octubre 2005 a enero de 2006). La broncoscopia efectuada, mostró una zona de inflamación y congestión de la mucosa de los bronquios basales derecho, sin signos de sangrado activo y sin la observación de un cuerpo extraño en la vía aérea bronquial. Ante la evidencia radiológica de un proceso pulmonar localizado en el lóbulo inferior derecho (LID), sugerente de ser secundario a un CEI por el antecedente traumático (Figura 3), se decidió efectuar exploración quirúrgica.

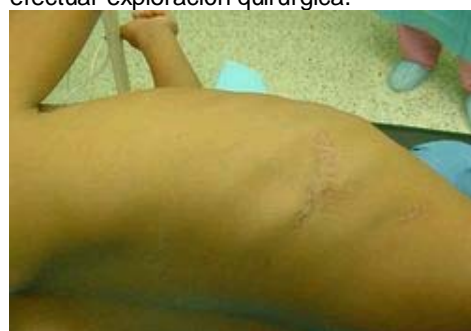
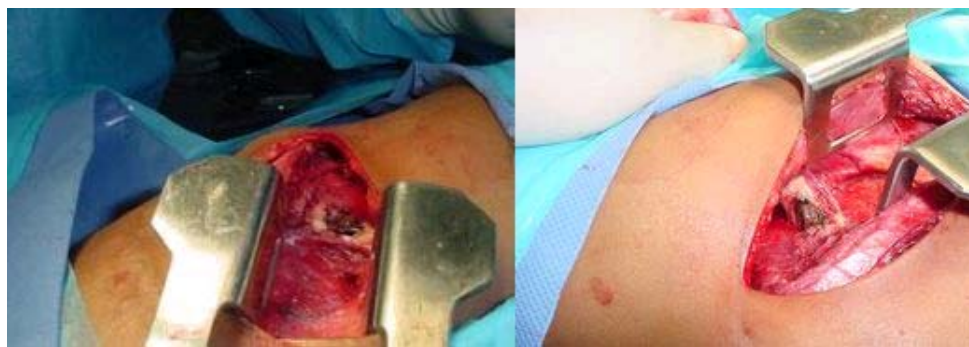
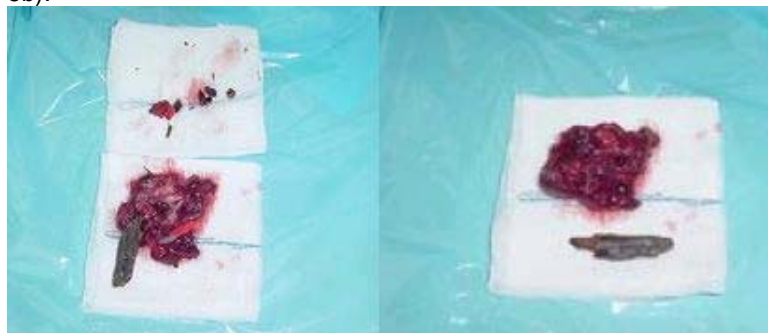Figura 3 Cicatriz postraumática en hemitórax derecho a nivel del 6 espacio intercostal

Durante la intervención efectuada, por toracotomía posterolateral derecha, se confirmó una atelectasia parcial del LID, con múltiples adherencias fibrosas de éste al diafragma y a la pared torácica. Se observó además, la presencia de un cuerpo extraño intraparenquimatoso de origen vegetal (figura 4a y 4b).



A **B**
Figura 4: A Toracotomía posterolateral derecha, con atelectasia parcial del LID, con múltiples adherencias fibrosas de éste al diafragma y a la pared torácica. B Presencia de un cuerpo extraño intraparenquimatoso de origen vegetal (pedazo de madera).

El tratamiento quirúrgico consistió en la segmentectomía inferior derecha debido a que el resto del parénquima como el bronquio fuente se hallaban sin alteraciones estructurales (figura 5a y 5b).



A **B**
Figura 5: A. Segmento pulmonar del lóbulo inferior derecho con zona rojo-violácea indurada, de 4x3 cm, con una cámara donde estaba alojado el CE. B. Cuerpo extraño intraparenquimatoso de origen vegetal (pedazo de madera).

El estudio anátomo-patológico reveló en el segmento pulmonar extraído, que al corte mostraba una zona rojo-violácea indurada, de 4x3 cm, con una cámara donde estaba alojado el CE. Histológicamente, se confirmó la presencia de un cuerpo vegetal intrabronquial con exudado mucopurulento intraluminal y marcada dilatación del lumen bronquial. Además, se observó, en la pared bronquial, intensa reacción linfoplasmocelular con desarrollo de folículos linfoides con centros germinales. El tejido pulmonar distal mostraba una bronconeumonía fibrino-leucocitaria con focos supurados, inespecífico. En resumen, los hallazgos fueron compatibles con un CE vegetal intraparenquimatoso con desarrollo secundario de bronquiectasias, bronquitis crónica y bronconeumonía supurada distal. La evolución del paciente fue satisfactoria durante el trans y postoperatorio, se colocaron dos sondas torácica por contrapertura por 72 horas (figura 6) las cuales luego se retiraron y fue dado de alta al cuarto día post-operatorio. En un control a los dos meses, persistía clínicamente bien, asintomático, y su radiografía de tórax no mostraba alteraciones significativas.

Discusión

En la edad pediátrica, la hemoptisis es un evento infrecuente y, a la vez, inquietante. Entre sus causas destacan las bronquiectasias, ya sea secundaria a infecciones virales graves, fibrosis quística, inmunodeficiencias o síndrome del cilio inmóvil (síndrome de Kartagener) y las malformaciones cardiovasculares congénitas. A medida que la edad del niño aumenta, aparecen las etiologías de hemoptisis más frecuentemente observadas en pacientes adultos, como las infecciones broncopulmonares, los trastornos inmunológicos y las neoplasias. Si se consideran las infecciones, cabe destacar que la tuberculosis en la edad pediátrica, no juega en la actualidad un rol preponderante como causa de hemoptisis, ya que el bacilo de Koch, es tan solo un agente más dentro de la amplia variedad de agentes infecciosos que producen neumonía con la posibilidad de presentar expectoración hemoptoica. En los casos pediátricos de hemoptisis, las tasas de mortalidad varían entre 0% y 32%. La mortalidad se ve influida tanto por la causa de la hemoptisis como por la magnitud de ésta. Con respecto a esta última,

las hemoptisis se pueden clasificar según la cantidad, en leves (<150 ml/día), moderadas (entre 150 y 400 ml/día) y masivas (>400ml/día). Los cuerpos extraños aspiración o inhalación por los niños, constituye una verdadera emergencia con alto riesgo de mortalidad o morbilidad, si el fragmento del vegetal queda alojado en el tejido pulmonar, con el tiempo podrán presentarse episodios de neumonías que conducirán a una lesión parenquimatosa del tipo bronquiectasias. Existe también la posibilidad de que el CE migre, atravesando el tejido pulmonar, pleura e incluso la pared torácica, presentándose finalmente como un absceso en la piel y hasta una osteomielitis costal. Toda hemoptisis en el paciente pediátrico debe ser enfrentada buscando exhaustivamente su causa. En cuanto a la broncoscopia flexible o rígida, lo ideal es realizarla cuando el paciente se encuentra estabilizado. En los casos de sospecha de infección, la Radiografía del tórax, en sus proyecciones anteroposterior y lateral, puede mostrar el sitio de la lesión, orientando así la posible toma de una muestra en caso de infección o hacia la visualización directa del CE. La TC de tórax es de mucha utilidad. Permite localizar mejor la lesión y generalmente muestra un área de neumopatía localizada asociada a atelectasia, como ocurrió en nuestro paciente. Puede también mostrar bronquiectasias y áreas de hiperinsuflación pulmonar localizada cuando existe atrapamiento aéreo distal al CE. Idealmente la TC debe realizarse estando el niño libre de infección aguda para así no confundir la lesión con áreas de neumopatía aguda. Al ser los vegetales radiolúcidos, al igual que la mayor parte de los CE endobronquiales aspirados por los niños, no pueden demostrarse directamente en la Rx o TC de tórax y los hallazgos corresponden más bien a los efectos secundarios de la obstrucción bronquial prolongada.

El caso presentado corresponde a una hemoptisis secundaria a bronquiectasias y neumonía hemorrágica, que aparecieron como secuelas de un proceso inflamatorio broncopulmonar localizado, en relación con la impactación intraparenquimatosa accidental de un cuerpo extraño vegetal. De acuerdo a los informes revisados, este caso se situaría como la primera descripción en la literatura nacional. A modo de conclusión, si bien la hemoptisis es infrecuente en la edad pediátrica, su estudio y manejo deben ser conocidos por todo pediatra general, ya que sus consecuencias son potencialmente fatales. En los niños, es importante no subestimar ningún antecedente.

Referencia

1. Arnal, J.; Del Rincón, D. y Latore, A. (1994). Investigación educativa. Fundamentos y metodología. España: Editorial Labor S.A.
2. Fraser, R. Pare, J. (1996) Sinopsis de enfermedades del tórax. Madrid. Editorial Marban. Segunda edición.
3. Roa, J. Bermúdez, M y Acero, R. (2000). Neumonología. Bogotá. Editorial Mc Graw Hill.
4. Hernández, J. Mejías, R. Pérez, R y Hernández, M. (2007). Inusual cuerpo extraño intratorácico. Caso clínico Revista Cubana de Cirugía Vol. 46. No 3
5. Russi, M. Vero, A. Pinchak, M y Pirez, C. (2007) Hemoptisis en la infancia. Un desafío diagnóstico-terapéutico para el pediatra. A propósito de dos casos clínicos Archivos de Pediatría Uruguay Vol.78, No.3, p.222 - 227.
6. Zúñiga, S. Mañana, M. Mongue, M. García, Cristian, González. Iturriaga, L y Sánchez, I. (1999). Cuerpo extraño vegetal en la vía aérea: una causa poco frecuente de hemoptisis en la niñez. Caso clínico Revista Chilena de Pediatría Vol 70: 61-3.

NOTA: Toda la información que se brinda en este artículo es de carácter investigativo y con fines académicos y de actualización para estudiantes y profesionales de la salud. En ningún caso es de carácter general ni sustituye el asesoramiento de un médico. Ante cualquier duda que pueda tener sobre su estado de salud, consulte con su médico o especialista.