

## Casos Clínicos

- **Síndrome de Kartagener: A Propósito de un Caso**
- [Introducción](#)
- [Caso clínico](#)
- [Discusión](#)
- [Referencias](#)

**Victor Agüin**

[Vinote@hotmail.com](mailto:Vinote@hotmail.com)

Escuela de Medicina, Universidad de Carabobo

**Margely Abete**

Médico-cirujano

**Eduardo Agüin**

Médico-cirujano

**Rosa Melendez**

Docente Titular, Universidad de Carabobo

### Síndrome de Kartagener: A Propósito de un Caso

Fecha de recepción: 27/04/2008

Fecha de aceptación: 14/10/2008

El síndrome de Kartagener, llamado actualmente discinesia ciliar primaria, es una entidad genética autosómica recesiva cuya alteración reside en los genes 4 y 12. Clínicamente se caracteriza por la tríada de sinusitis crónica, bronquiectasias y situs inversus parcial o total. (1,2) La prevalencia se reporta hasta de 1 por cada 68,000 individuos. El diagnóstico se hace más frecuentemente en la infancia por el cuadro clínico caracterizado por infecciones respiratorias de repetición, aunque en ocasiones puede haber otro tipo de sintomatología no respiratoria como hipoacusia o sordera y alteraciones de la fertilidad. La observación de la estructura ciliar bajo microscopía electrónica corrobora el diagnóstico. (3,4). Se presenta un caso clínico de esta poco frecuente patología.

**Palabras Claves:** discinesia ciliar primaria, Bronquiectasias. Síndrome de Kartagener

#### Title

Kartagener's syndrome. A clinical case

#### Abstract

Kartagener's syndrome, also called primary ciliary dyskinesia, is an autosomal recessive genetic entity whose alteration resides in genes 4 and 12. Kartagener's syndrome is clinically characterized by the triad of chronic sinusitis, bronchiectasis and situs inversus partial or total. Prevalence is reported by 1 case per each 68000 individuals. Diagnosis is done more frequently in the childhood with a clinical picture characterized by recidivated respiratory infections. Although sometimes there may be other non-respiratory symptoms such as deafness or hearing loss and impairment of fertility. The observation of the ciliary structure under electronic microscopy confirmed the diagnosis. A clinical case is presented.

#### Key Word

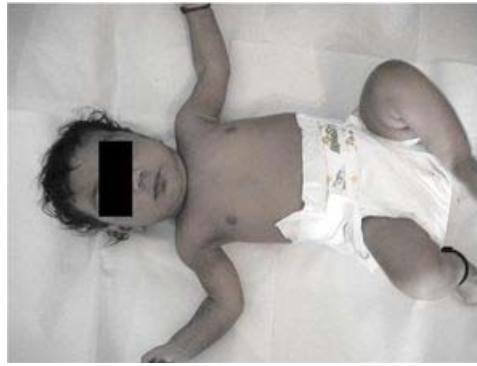primary ciliary dyskinesia, bronchiectasis, Kartagener's syndrome,

#### Introducción

El síndrome de Kartagener, llamado actualmente discinesia ciliar primaria, es una entidad genética autosómica recesiva cuya alteración reside en los genes 4 y 12. Clínicamente se caracteriza por la tríada de sinusitis crónica, bronquiectasias y situs inversus parcial o total. (1,2) La prevalencia se reporta hasta de 1 por cada 68,000 individuos. El diagnóstico se hace más frecuentemente en la infancia por el cuadro clínico caracterizado por infecciones respiratorias de repetición, aunque en ocasiones puede haber otro tipo de sintomatología no respiratoria como hipoacusia o sordera y alteraciones de la fertilidad. La observación de la estructura ciliar bajo microscopía electrónica corrobora el diagnóstico. (3,4)

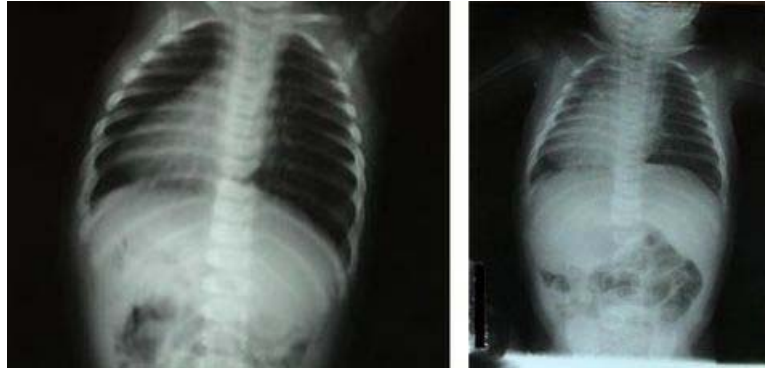
#### Caso clínico

Se trata de una lactante menor femenina de 3 meses de edad, quien según refiere la madre presenta rinorrea hialina acompañada de tos productiva sin hipertermia de 4 días de evolución. Entre sus antecedentes destacaban prematuridad (35 semanas), nacida por cesárea debido a rotura prematura de membranas, intolerancia secundaria a la lactosa y múltiples infecciones desde el nacimiento. (Fig 1)



**FIGURA 1 Lactante de 3 meses con diagnóstico de Síndrome Kartagener**

En la exploración física el paciente se encontraba en estables condiciones generales, afebril, normohidratada con cianosis generalizada, signos vitales: -FC: 98 lat/min, -FR: 26 res/min -T/A: 110/70, T°: 37,5 °C. Cardiopulmonar: tórax normoelástico, normo expansible, ruidos cardíacos rítmicos auscultable en hemitórax derecho, ápex visible y palpable, ruidos respiratorios presentes, con roncus en ambos campos pulmonares Abdomen: blando, depresible, no doloroso a la palpación, ruidos hidroaéreos presentes. Miembros: móviles, simétricos, completos, eutróficos, Neurológico: activo, desarrollo psicomotor adecuado para la edad. En los exámenes complementarios Leucocitos: 8,2, Linfocitos: 72 %, Neutrófilos: 19 %, Hemoglobina: 12,8 gr/dL, ALT: 14 iU/L, AST: 68 iU/L, creatinina: 0.5 mg/dL, Glicemia: 50 mg/dL. La radiografía de tórax y el ECG muestra Situs Inversus Total, con imágenes aerolares y cordonaes en ambas bases, sugerentes de bronquiectasias. (Fig. 2 )



**FIGURA 2. Radiografía antero-posterior en lactante de 3 meses, que revela dextrocardia, desviación de la traquea a la derecha, colon sigmoideo en el lado derecho y presencia de bronquiectasias a predominio del lóbulo inferior y medio.**

En la broncografía hay dilataciones bronquiales cilíndricas en el lóbulo inferior derecho, posteriormente se realiza TAC de tórax reportando bronquiectasias cilíndricas que acompañaban a colapso del lóbulo medio y la Rx de senos paranasales revela velamiento de ambos senos maxilares con ausencia del desarrollo de los senos frontales. Por lo que se decidió realizar biopsia de epitelio nasal, donde se observaban más de 100 cilios con pérdida constante del brazo interno de dineína en todos los cilios y ocasional del brazo externo. Estos hallazgos eran muy indicativos de discinesia ciliar primaria.

## Discusión

La Discinesia Ciliar Primaria es una enfermedad congénita caracterizada por la disfunción parcial o total de las células ciliadas y flageladas, debe considerarse en el diagnóstico diferencial en pacientes con infecciones crónicas de las vías respiratorias superiores e inferiores desde el nacimiento. Si este cuadro infeccioso se asocia a situs inversus, la sospecha diagnóstica será mayor, pero necesitaremos su confirmación para iniciar el tratamiento de forma temprana, con el fin de evitar las secuelas permanentes, sobre todo sinusitis crónica y bronquiectasias (5). El síndrome de Kartagener, o discinesia ciliar primaria, incluye a todo paciente con defectos hereditarios en la motilidad ciliar, con o sin situs inversus. Las manifestaciones funcionales del síndrome son debidas a defectos de la movilidad de los cilios del epitelio que recubre el árbol bronquial, cavidad nasal, senos paranasales, oído medio, entre otros (6,7). El diagnóstico se basa en el estudio funcional y estructural de los cilios. El estudio estructural se realiza mediante muestras obtenidas de mucosa nasal. Las alteraciones estructurales de la morfología que se consideran aceptables como signo de una discinesia ciliar primaria hoy día son la pérdida de uno o dos brazos de dineína. Para que sea valorable, ésta debe observarse en la mayoría de los pares de túbulos de la mayoría de los cilios estudiados y la muestra debe estar constituida por unos 100 cilios orientados y seccionados de forma adecuada (8). Los hallazgos broncoscópicos disponibles en los reportes del síndrome de Kartagener señalan variantes anatómicas como isomerismo de bronquios principales, lobares y segmentarios del lado opuesto, con su correspondiente afección vascular, así como alteraciones relacionadas a bronquitis crónica y aguda (9,10). El tratamiento debe ser multidisciplinario: fisioterapia

respiratoria intensa y antibioticoterapia cuidadosamente seleccionada para el control de infecciones respiratorias, con mayor frecuencia causadas por *Haemophilus influenzae*, *Staphylococcus aureus* y *Streptococcus pneumoniae* (11).

## Referencias

1. Miller RD, Divertie MB. Kartagener's syndrome. Chest 1972;62:130-135.
2. Castrejón VM, Segura MN, Martínez CS. Síndrome de Kartagener (discinesia ciliar primaria tipo 1). Informe de un caso y revisión de la literatura. Rev Alerg Mex 1998;45:54-56.
3. Gómez de Terreros CFJ, Gómez-Stern AC, Álvarez-Sala WR, Prados SC, García RF, Villamor LJ. Síndrome de Kartagener. Diagnóstico en un paciente de 75 años. Arch Bronconeumol 1999;35:242-244.
4. Katsuhara K, Kawamoto S, Wakabayashi T, Belsky JL. Situs inversus totalis and Kartagener's syndrome in a Japanese population. Chest 1972;61:56-61.
5. Zuckerman HS, Wurtzbech LR. Kartagener's triad: review of the literature and report of a case. Chest 1951;19:92-97.
6. Siewert AK. Uber einen fall von bronchiectasie bei einem patienten mit situs inversus viscerum. Berl Klin Wochenschr 1904;41:139-141.
7. Fraser R, Paré P. Enfermedades del tórax. 2a ed. Argentina, México: Panamericana;1996.p.680-683.
8. Brauer MM, Viettro L. Aportes de la microscopía electrónica de transmisión al diagnóstico de la disquinesia ciliar. Rev Med Uruguay 2003;19:140-148.
9. González C, Sánchez T, Fonseca X, Villalón M. Cultivo primario de células ciliadas de adenoides humanos. Un modelo experimental para evaluar la actividad ciliar in vitro. Rev Otorrinolaringol Cir Cabeza Cuello2007;67:99-107.
10. Serrano C, Valero A, Picado C. Óxido nítrico nasal. Arch Bronconeumol 2004;40:222-230.
11. Sauret Valet J, Gómez Iglesias J, Romero Plaza A, Tárrega Camarasa J. Discinesia ciliar primaria. En: Caminero Luna J, Fernández Fau L, eds. Manual de neumología y cirugía torácica. Vol. 1. SEPAR. Madrid: Editores Médicos, 1998; 709-716.

**NOTA:** Toda la información que se brinda en este artículo es de carácter investigativo y con fines académicos y de actualización para estudiantes y profesionales de la salud. En ningún caso es de carácter general ni sustituye el asesoramiento de un médico. Ante cualquier duda que pueda tener sobre su estado de salud, consulte con su médico o especialista.