

Artículos

- **Leucemia linfoblástica aguda. Presentación de un caso clínico inusual y revisión de la literatura.**
- **Introducción**
- **Caso clínico**
- **Discusión**
- **Referencias**

Natty Borges Flores

Facultad de Medicina. Escuela de Medicina Extensión San Cristóbal. Universidad de Los Andes.

Sabrina Ramírez Ostos

Facultad de Medicina. Escuela de Medicina Extensión San Cristóbal. Universidad de Los Andes.

María Ramírez Pérez

Facultad de Medicina. Escuela de Medicina Extensión San Cristóbal. Universidad de Los Andes.

Kathia Cárdenas Oliveros

kcardena@ula.ve
Médico Pediatra Profesor Asociado. Universidad de Los Andes Facultad de Medicina. Escuela de Medicina Extensión San Cristóbal. Universidad de Los Andes.

Hematología

Leucemia linfoblástica aguda. Presentación de un caso clínico inusual y revisión de la literatura.

Fecha de recepción: 04/09/2008

Fecha de aceptación: 15/10/2008

Objetivo: Presentar el caso de una lactante con LLA cuyo síntoma inicial fue rechazo a la bipedestación. **Caso Clínico:** Lactante femenina de 18 meses de edad, con rechazo a la bipedestación de 4 semanas de evolución. Pesó 9,7 Kg., talló 82 cm. (T/edad, P/edad, P/talla) en el percentil10; presentó limitación funcional de rodilla derecha (RD). Diagnósticos iniciales: polirradiculoneuropatía, miositis, y artritis séptica de RD. Se inició antibioticoperapia sin mejoría. Al cuarto día presentó síndrome de lisis tumoral, el aspirado de medula ósea reveló 100% de blastos diagnosticándose Leucemia Linfoblástica Aguda (LLA). **Discusión:** Niños con LLA pueden tener muchos síntomas como dolor de huesos y articulaciones. En esta paciente se presentó con negación a la bipedestación coincidiendo con estudios previos. **Conclusiones:** En niños con dolor de huesos o articulaciones, con o sin otras manifestaciones clínicas debe ser considerada la LLA como patología subyacente.

Palabras Claves: Leucemia linfoblástica aguda. Dolor óseo y articular. Negación a la bipedestación.

Title

Acute lymphoblastic leukemia. An unusual presentation and review of the literature

Abstract

Objective: To present the case of a suckling baby with acute lymphoblastic leukemia (ALL) whose initial symptom was rejection to the standing position. **Clinical Case:** Female suckling baby of 18 months of age, with rejection to the standing position of 4 weeks of evolution. Her weigh and her height were 9.7 kg and 82 cm respectively (h/age, w/age and w/h) in the 10 percentile; she presented pain of her right knee joint (RKJ). Polyradiculoneuropathy, myositis, and septic arthritis of RKJ was the first diagnosis. antibiotic treatment was implemented without improvement. At the fourth day she presented tumor lyses syndrome, the bone marrow aspiration showed 100% of blasts and was diagnosed ALL. **Discussion:** Children with ALL may present several symptoms as for example bone or joint pain. In this suckling baby, the ALL appeared with rejection to standing up, agreeing with previous studies. **Conclusions:** In children with bones and joints pains, with or without other clinical manifestations must be considered the ALL, as the underlying pathology.

Key Word

Acute lymphoblastic leukemia, bone or joint pain, rejection to the standing position

Leucemia linfoblástica aguda. Presentación de un caso clínico inusual y revisión de la literatura.

Introducción

La leucemia linfoblástica aguda (LLA) es la consecuencia de la transformación maligna de una célula progenitora del linaje linfoide inmadura que tiene la capacidad de expandirse y formar un clon de células progenitoras idénticas bloqueadas en un punto de su diferenciación, constituye el 25% de los tumores y el 75% de las leucemias en la edad pediátrica con un predominio en varones de 2 a 5 años(1). Entre los factores de riesgo se han descrito cáncer previo, radioterapia o quimioterapia, o síndrome de Down (2). Los niños con LLA generalmente se presentan con signos y síntomas que reflejan infiltración de la médula ósea y enfermedad extramedular. Debido a que los blastos leucémicos reemplazan la médula ósea, los pacientes presentan signos de su falla, incluyendo anemia, trombocitopenia y neutropenia. Las manifestaciones clínicas incluyen fatiga y palidez, petequias, sangramiento y fiebre. Además la propagación de la leucemia puede manifestarse como linfadenopatía y hepatoesplenomegalia. Otros signos incluyen pérdida de peso, dolor óseo y disnea. Los signos y síntomas por compromiso del Sistema Nervioso Central (SNC) son raramente observados en el diagnóstico inicial, incluyen cefalea, náuseas y vómito, letargia, irritabilidad, rigidez de nuca y papiledema. Puede presentarse afectación de los nervios craneales más frecuentemente del séptimo, tercero, cuarto y sexto. El compromiso testicular en el diagnóstico es raro. Sin embargo si se presenta se manifiesta por dolor y edema testicular con mayor frecuencia unilateral (3). Es importante enfatizar que los síntomas de leucemia no son específicos sino son comunes a varias enfermedades y condiciones. Para establecer el diagnóstico de LLA, la médula ósea (MO) debe estar afectada y debe contener más del 30% de linfoblastos. La confirmación se realiza mediante el estudio morfológico, citogenético y molecular del aspirado de MO (4,5). La cojera en el niño nunca es normal, las posibles causas en la infancia son: osteoarticulares, traumáticas, neurológicas o psicógenas. Sin embargo, la alteración de la marcha puede ser un síntoma de debut de un proceso neoplásico como la LLA (6). Se presenta el caso de un paciente cuyo síntoma inicial fue rechazo a la bipedestación y claudicación en la marcha, su diagnóstico final fue el de una LLA.

Caso clínico

Lactante mayor femenina de 18 meses de edad quien presentó rechazo para la marcha y dolor al apoyar el miembro inferior derecho de 4 semanas de evolución. Se inició tratamiento ambulatorio con antiinflamatorios tipo Diclofenac Potásico a 5 mg/Kg/día vía oral en dos oportunidades, sin mejoría; seguido de fiebre de 38,5° persistente que no alivió con antipiréticos. Simultáneamente vómitos alimentarios; motivo por el que fue llevada a la Emergencia Pediátrica en el Hospital Central de San Cristóbal, el 12 de marzo de 2007, decidiéndose su ingreso para estudio. Antecedentes: Producto de embarazo a término, V gestación, Cesárea segmentaria; respiró y lloró al nacer sin complicaciones. Fue alimentada con lactancia materna exclusiva hasta el 5to mes, ablactación a los 5 meses. Rinitis alérgica crónica. Madre asmática y padre hipertenso. Sin antecedentes familiares de cáncer. Pérdida de peso con su enfermedad actual (EA). Los datos positivos al examen físico de ingreso fueron: peso 9,7 Kg., talla 82 cm. (Talla/edad, Peso/edad y Peso/talla: Percentil 10). Regulares condiciones generales, moderada palidez cutánea mucosa, temperatura: 38,5°. Eritema faríngeo con secreción hialina en las fosas nasales. Extremidades simétricas ausencia de bipedestación y dolor a la movilización de la rodilla derecha sin signos de flogosis. Se ingresó con el diagnóstico de Polirradiculoneuropatía y Miositis en estudio. La Tomografía axial computarizada (TAC) de cráneo evidenció compresión de los ventrículos y borramiento de los surcos de la corteza cerebral, el examen de líquido céfalo raquídeo (LCR) fue normal. La hematología reportó 32000/mm³ leucocitos con 60% de polimorfonucleares (PMN), hemoglobina 9,8 gr. % y plaquetas 125000 x mm², la Proteína C Reactiva (PCR) y la Velocidad de sedimentación globular (VSG) fueron positivas. Se solicitó interconsulta con el Servicio de Traumatología, quienes sugirieron la posibilidad de Artritis séptica de la rodilla derecha, iniciando antibióticoterapia con Ceftriaxone a 100mgs/Kg/día. Al cuarto día de su hospitalización persistían los síntomas y signos de ingreso, se reportaron los resultados del ácido úrico y la deshidrogenada láctica (LDH) en 9,23 mg/dl 787,30 µL/dl respectivamente, y las radiografías de miembros inferiores en las cuales se observaron opacidades lineales en las regiones subperiósticas y epífisis de los huesos fémur, tibia y peroné de ambas extremidades (Figura 1).

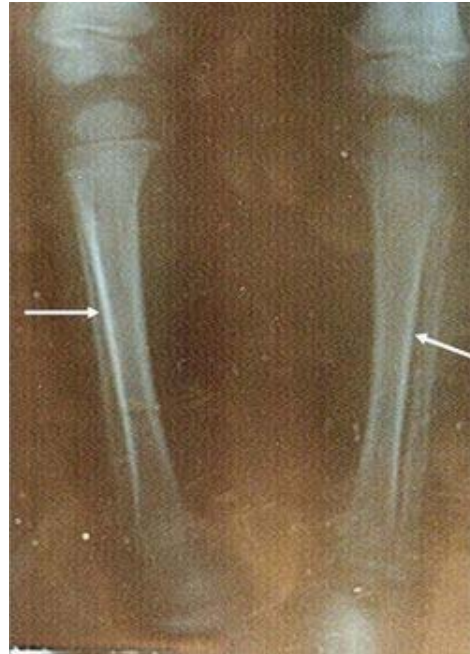

Figura 1. Radiografías de tibia y peroné. Las flechas indican opacidades lineales subperiósticas

Los hallazgos señalados conllevaron al diagnóstico de síndrome linfoproliferativo y se solicitó la valoración por Oncología Infantil. La lactante fue valorada por Oncología Infantil el 21 de marzo, realizándosele la hematología especial la cual reportó: leucocitos 30.000 x mm³, con 100% de linfoblastos, hemoglobina 8 gr. %, hematocrito 25%, plaquetas 155.000. Se llevó a cabo aspirado de médula ósea el 22 de marzo que demostró 100% de linfoblastos (Figura 2)

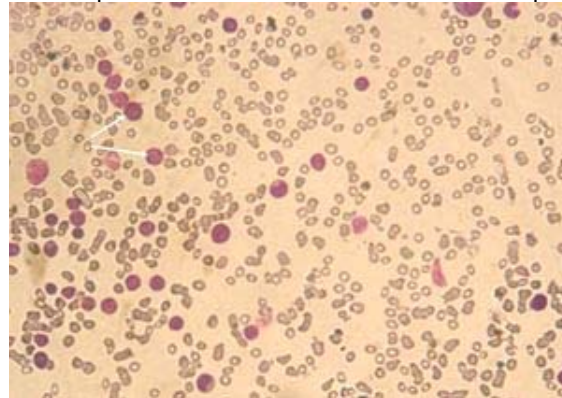


Figura 2. Aspirado de médula ósea. 100% de linfoblastos (flechas)

estableciendo el diagnóstico de Leucemia Linfoblástica Aguda (LLA) por lo que se inició tratamiento con: prednisona (30mg por día) y alopurinol 100 mg por día durante 8 días, seguido de vincristina, daunorubicina y dexrazoxane durante 6 semanas. El Inmunofenotipo reportó positivos los siguientes marcadores linfoides: CD19 CD20 CD22 CD34 CD38 HLA Dr.: + 78% (célula madre inmadura) CD10 y CALA. Se demostró la presencia de la traslocación t 4, 11. (Figura 3).

DETERMINACION DE ONCOGENES LLA**METODO UTILIZADO PCR-RT****TIPO DE MUESTRA: Médula ósea****RESULTADO****t (4,11) MLL/AF4: Positivo****t (17,19) E2A/HLF: Negativo****t (1 , 19) PBx1 - E2A: Negativo****t (12,21) TEL/AML 1: Negativo****t (9,22) BCR/ABL: Negativo****11 q: Positivo****SIL / TAL: Negativo****Figura 3: Determinación de oncogenes LLA**

Se realizó trasplante de médula ósea en primera remisión en vista del alto riesgo que representaba su traslocación genética.

Discusión

En el caso presentado la manifestación inicial de la LLA fue el rechazo a la bipedestación por parte de la lactante, lo que condujo a una presunción diagnóstica errada, estableciendo luego de 9 días de hospitalización el diagnóstico correcto. De modo similar, 2 casos de alteraciones de la marcha como signo debutante en LLA fueron reportados por López Almaraz et al. (6). Es difícil diagnosticar la LLA en una lactante femenina, ya que esta patología es más frecuente en varones de 2 a 5 años. Por otra parte, la sintomatología de la LLA es muy vaga, pudiéndose asociar a otras enfermedades (Cuadro 1.)(1)

CUADRO 1.

Enfermedades asociadas a los síntomas de la Leucemia Linfoblástica Aguda.

Enfermedades
Artritis crónica juvenil
Mononucleosis infecciosa (presencia de linfocitos activados)
La púrpura trombocitopénica idiopática (presencia de trombopenia aislada de origen auto inmune)
Anemia aplásica
Linfocitosis secundaria
Infección aguda viral
Síndrome hipereosinofílico

Fuente: OCENET [base de datos en Internet] Mérida: Servicios bibliotecarios de la Universidad de Los Andes; 2007 [acceso 26 de abril de 2007]. : A. Lassaletta Atienza. *Leukemias. Acute lymphoblastic leukemia*. *Pediatría integral* Vol. 8. Núm. 5. Disponible en: <http://ocenet.oceano.com/Salud/welcome.do?login=srb&prd=3&at=IP>

Lo anteriormente mencionado, provocó en el presente caso, un diagnóstico tardío que retardó el inicio del tratamiento. Ante lactantes con manifestaciones clínicas inespecíficas, se hace necesario valorar los síntomas de LLA haciendo el diagnóstico diferencial con otras patologías (Cuadros 1,2)

CUADRO 2.**Síntomas de la Leucemia Linfoblástica Aguda.**

Síntomas identificados
Infecciones repetidas.
Anemia.
Hemorragias nasales espontáneas.
Hemorragias e inflamación de las articulaciones.
Dolor en los huesos.
Fiebre elevada.
Inflamación de los ganglios linfáticos y del bazo.
Hematomas y manchas de tonalidad violácea en la piel.
Irritabilidad.

Fuente: OCENET [base de datos en Internet] Mérida: Servicios bibliotecarios de la Universidad de Los Andes; 2006 [acceso 26 de abril de 2007]. Leucemia en la infancia.

Código documento: 1059053. Disponible en: <http://ocenet.oceano.com/Salud>

y evidenciar la sospecha diagnóstica con los estudios pertinentes, como son: el examen de LCR que demuestra la afectación del SNC (3), radiografía de tórax, para hallar masas mediastínicas y ecografía abdominal a fin de establecer la integridad visceral. La importancia del aspirado de la médula ósea (MO) se debe a que su infiltración puede manifestarse con dolores en los huesos largos (síntoma importante de la LLA) o artralgias que pueden ser confundidos con enfermedades reumatológicas. La presencia de al menos un 25% de blastos confirmará el diagnóstico (2). En el niño con médula todavía activa en huesos largos, es más corriente dolor óseo que lo que suele ser en adultos, de manera que resulta muy importante considerar la posibilidad de leucemia aguda frente a esta sintomatología. La bioquímica sanguínea debe incluir niveles de LDH y de ácido úrico o creatinina para determinar el riesgo de presentar síndrome de lisis tumoral espontánea ya que este es más frecuente en pacientes que tienen tumores grandes o diseminados, con gran velocidad de crecimiento y además quimiosensibles como en la leucemia linfoblástica aguda, especialmente las de estirpe T(7). Entre los criterios de mal pronóstico se puede establecer, que los pacientes con una edad inferior a dos años y superior a 10 años o los que presentan un recuento leucocitario superior a 50×10^9 leucocitos/L, tienen peor pronóstico que el resto de los pacientes (8). La traslocación 4, 11 es la alteración cromosómica más común en infantes con LLA, ocurre en un 2-5% en los niños con LLA, representa el factor pronóstico más importante para predecir una falla en la recuperación clínica y que requerirá una quimioterapia más intensiva, comparada con los pacientes negativos para esta translocación (Figura 4). La presencia de esta alteración es responsable de los marcadores linfoides positivos característicos. (9,10).

Conclusiones:

La LLA tiene que considerarse entre los diagnósticos diferenciales iniciales de pacientes pediátricos con síntomas músculos esqueléticos inexplicables, marcha patológica de duración variable y dificultad para la bipedestación; acompañado o no de otras manifestaciones clínicas como: moderada alteración de la temperatura corporal, linfadenopatías ó hepatoesplenomegalia, con el objetivo de realizar un diagnóstico acertado y precoz, con un adecuado manejo terapéutico que conduzca a mejorar la esperanza de vida en estos pacientes. Se recomienda tener un alto índice de sospecha de LLA, ante un paciente pediátrico con alteración prolongada de la marcha, descartadas otras causas y realizar un seguimiento con hemogramas seriados hasta llegar al diagnóstico definitivo lo más precozmente.

Agradecimientos: A la Universidad de Los Andes por el apoyo brindado con el servicio de redes y biblioteca digital para la revisión de la literatura. Al Servicio de Oncología Infantil del Hospital Central San Cristóbal, por facilitar la accesibilidad a la historia y estudios realizados a la paciente.

Referencias

1. OCENET [base de datos en Internet] Mérida: Servicios bibliotecarios de la Universidad de Los Andes; 2006 [acceso 26 de abril de 2007]. Leucemia en la infancia. Disponible en: <http://ocenet.oceano.com/Salud/welcome.do?login=serb&prd=3&at=IP>
2. Oestreicher N, Friedman GD, Jiang SF, Chan J, Quesenberry C Jr, Habel LA. Methylphenidate use in children and risk of cancer at 18 sites: results of surveillance analyses. *Pharmacoepidemiol Drug Saf.* 2007 Nov 27;16(12):1268-1272
3. Noriko Satake Kathleen Sakamoto Acute Lymphoblastic Leukemia eMedicine from Web MD <http://www.emedicine.com/ped/TOPIC2587.HTM>
4. Nacional Cáncer Institute [sede web]*. Estados Unidos; 2007[actualizada 23 de marzo del 2007] [acceso 26 de abril del 2007]. Leucemia linfoblástica aguda infantil (PDQ®): Tratamiento. Disponible en: <http://www.cancer.gov/espanol/pdq/tratamiento/leucemia-linfoblastica-infantil/HealthProfessional/page1/print>
5. Fauci AS, Martin JB, Braunwald E, Kasper DL, Isselbacher KJ, Harrison. Principios de Medicina Interna Volumen I. 14ª ed. Madrid, España: McGRAW-HILL-INTERAMERICANA DE ESPAÑA; 1998.
6. OCENET [base de datos en Internet] Mérida: Servicios bibliotecarios de la Universidad de Los Andes; 2007 [acceso 26 de abril de 2007]. López Almaraz R, Raya Sánchez JM, Herráiz Culebras MT, Rodríguez LJ. Alteraciones de la marcha como forma de presentación de la leucemia linfoblástica aguda. *BSCP Can Ped* 2001; 25- nº 3 CASO CLÍNICO Disponible en: http://www.comtf.es/pediatria/Congreso_AEP_2000/Ponenciashtm/M%C2%AAD_L%C3%B3pez.html.
7. Pérez González E, Vela Casas F, Sánchez Calero J, VOX PEDIATRICA, [revista en Internet] 1999 [07 de mayo del 2007]; 7,2 (162-165), Sevilla. Disponible en: <http://www.spaoyex.org/voxpaeidiatrica/pdf/Voxpaed7.2pags162-165.pdf>
8. Rizzardini C, Espinoza X. Urgencias Oncológicas. *Revista pediatría electrónica.* [revista en Internet] Agosto 2005 [07 de mayo del 2007]; 2. Disponible en: <http://www.revistapediatria.cl/vol2num2/8.htm>.
9. OCENET [base de datos en Internet] Mérida: Servicios bibliotecarios de la Universidad de Los Andes; 2007 [acceso 26 de abril de 2007]. : A. Lassaletta Atienza. Leukemias. Acute lymphoblastic leukemia. *Pediatría integral* Vol. 8. Núm. 5. Disponible en: <http://ocenet.oceano.com/Salud/welcome.do?login=serb&prd=3&at=IP>
10. Venegas P. Translocación t(4;11) en médula ósea de infantes con leucemia linfocítica aguda .*Revista Médica del Hospital Nacional de Niños Dr. Carlos Sáenz Herrera* [revista en Internet] 2007 [acceso 26 de abril de 2007]. vol.36, no.1-2, p.5-8. ISSN 1017-8546. Disponible: <http://www.sci>

NOTA: Toda la información que se brinda en este artículo es de carácter investigativo y con fines académicos y de actualización para estudiantes y profesionales de la salud. En ningún caso es de carácter general ni sustituye el asesoramiento de un médico. Ante cualquier duda que pueda tener sobre su estado de salud, consulte con su médico o especialista.