

Artículos

- Introducción
- Materiales y métodos
- Resultados
- Discusión
- Referencias

Infección post-quirúrgica por Microbacterias atípicas de crecimiento rápido. Una complicación inesperada de Liposucción y Liposculptura

Fecha de recepción: 31/12/2000
 Fecha de aceptación: 31/12/2000

Ocho casos definitivos y dos casos presuntivos de infección de la piel y tejidos blandos por microbacterias de crecimiento rápido (MCR) posteriores a procedimientos de cirugía plástica, fueron reportados en un lapso de 24 meses. Se trató de pacientes todos del sexo femenino, previamente sanas, operadas en 8 instalaciones quirúrgicas distantes entre sí, por 8 diferentes equipos quirúrgicos. Los microorganismos aislados del drenaje purulento de las heridas o fistulas en 8 de los casos, fueron identificados como *Mycobacterium fortuitum* (3 casos), *M. chelonae* (5 casos) mediante técnicas microbiológicas estándares.



- Jorge Murillo
- Jaime Torres
- Lina Boffi
- Antonio Rios
- Manuel Guzmán
- Elizabeth Trausguin
- Rafael Serrán
- Julio Simón Castro Méndez

Introducción

El estiramiento facial, la blefaroplastia, la mamoplastia de reducción o de aumento y la ablación de crecimiento de la piel y tejido graso, son los procedimientos quirúrgicos cosméticos más comúnmente practicados en nuestros hospitales públicos y privados¹. Intervenciones más novedosas, tales como la succión de grasa subcutánea (liposucción) y la inyección de tejido graso homólogo obtenido de la región submandibular o abdominal (liposculptura), son cada vez más frecuentes.

Por tratarse de procedimientos quirúrgicos cosméticos no-contaminados, de tipo electivo, en general el riesgo de infección bacteriana de la herida operatoria involucrado es relativamente bajo (1-5%)². Los microorganismos recuperados usualmente incluyen a patógenos comunes de la piel y tejidos blandos, tales como el *Staphylococcus aureus*³. No obstante, microorganismos de aislamiento más difícil, como aquellos pertenecientes al complejo *Mycobacterium fortuitum-chelonae* (MCR) son los responsables de las infecciones nosocomiales debidas a microbacterias de crecimiento rápido (MCR), ocurren esporádicamente, aunque brotes de casos posteriores a cirugía de puentes coronarios, estiramiento facial y mamoplastia de aumento, han sido reportados^{4,5,6,7}.

En la presente comunicación se describen los hallazgos clínico-epidemiológicos encontrados durante la investigación realizada con motivo de una inesperada aglomeración epidemiológica de casos no relacionados de infección por MCR, observados durante el lapso de 24 meses, en pacientes que fueron sometidos a liposucción o a liposculptura, dos procedimientos en los cuales la complicación por este tipo de infección no había sido descrita previamente.

Materiales y métodos

Para los propósitos del estudio, un caso fue definido como cualquier paciente convalescente visto después de un procedimiento de liposucción o liposculptura, con signos de inflamación cutánea, abscesos, celulitis, múltiples abscesos intramusculares y abrasiones superficiales, que fueran BAAR en los extendidos y/o cultivos positivos para microbacterias atípicas de crecimiento rápido (MCR). Todos los pacientes fueron diagnosticados entre octubre 1996 y junio 1998. Los procedimientos de cirugía cosmética fueron realizados en ocho unidades quirúrgicas independientes localizadas en diversas áreas de la ciudad de Caracas, por ocho equipos quirúrgicos diferentes.

La preparación de la piel se realizó rutinariamente mediante el empleo de soluciones comerciales a base de yodo. Los datos epidemiológicos colectados de los cirujanos y del personal quirúrgico fueron enteramente identificados. Muchas de las infecciones nosocomiales fueron tratadas con antibióticos de amplio espectro. Los pacientes con evidencia clínica de infección de la piel y/o tejidos blandos fueron enviados para evaluación clínica luego que el tratamiento antimicrobiano empírico inicial contra infecciones comunes de piel, había fallado. Cada paciente fue evaluado y seguido cercanamente desde el punto de vista clínico por uno o más de los autores, a través de visitas de control mensuales, durante un lapso de hasta 24 meses.

El material purulento obtenido fue regularmente coloreado por la técnica de Ziehl-Neelsen para examen directo y cultivados en placas de agar-sangre, agar-chocolate y los medios de MacConkey y Lowenstein-Jensen. Siempre se practicó la inoculación de los cultivos a 35-37°C y 20-30°C con el fin de incrementar su sensibilidad para la recuperación de microbacterias.⁸ Los microorganismos aislados fueron identificados y evaluados para determinar su sensibilidad antimicrobiana, mediante técnicas microbiológicas estándares, de acuerdo con las recomendaciones de la American Society for Microbiology⁹. Las pruebas de susceptibilidad de uno de los aislados fueron realizadas en el *Mycobacterium* Nocardia Research Laboratory de la Universidad de Texas en Tyler, Texas. El resto de las espas fueron evaluadas en el Laboratorio de Referencia Microbiológica del Centro Médico de Caracas, utilizando técnicas microbiológicas convencionales⁹.

Se realizó una investigación epidemiológica ambiental en 2 de las 8 unidades quirúrgicas involucradas. Múltiples muestras bacteriológicas obtenidas del piso de la sala operatoria, agua estéril y agua del chorro, equipo quirúrgico (cánulas de succión y ciprofloxacina), fueron enviadas para cultivo.

Se practicó drenaje de los abscesos y curetaje de las heridas en más de una ocasión en todos los pacientes, siempre que fuera clínicamente requerido. Todos los casos fueron tratados durante tres meses o más con una combinación de claritromicina combinada con uno o dos de los siguientes agentes antimicrobianos: amikacina, ciprofloxacina, trimetoprim/sulfametoxazol y tetraciclina, de acuerdo con los resultados de las pruebas de susceptibilidad.

Un paciente fue considerado como clínicamente curado si se documentó una completa desaparición de todas las lesiones originales sin evidencia de recaídas después de al menos 12 meses de seguimiento post-tratamiento.

Resultados

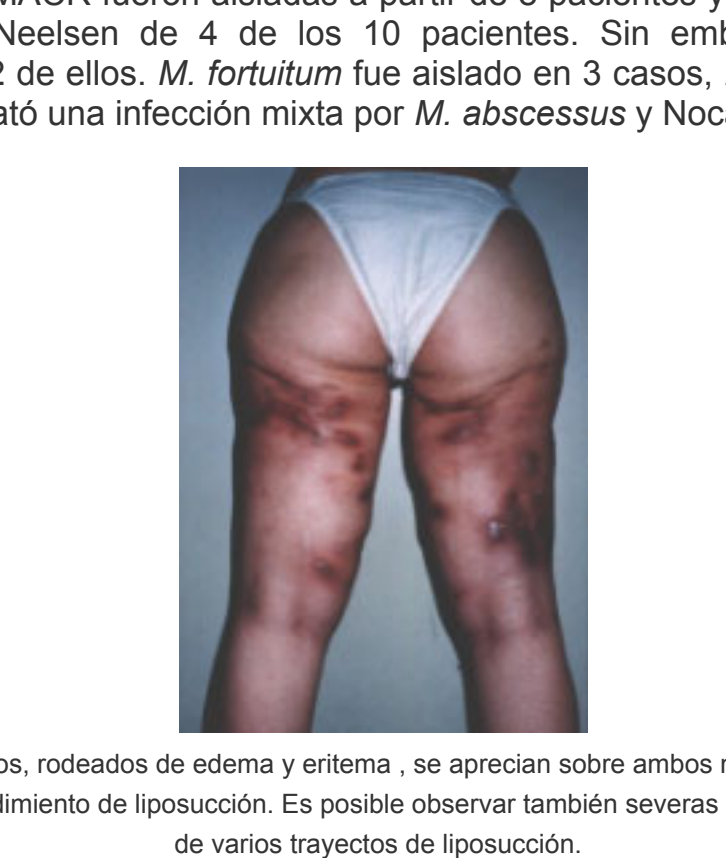

Figura 1. Múltiples microabscesos y entema a lo largo del pliegue naso-labial derecho de una paciente 7 días después de la inyección local de tejido graso homólogo obtenido de la región sub-mandibular.

La información relevante de los 10 casos identificados es resumida en la tabla 1. Las figuras 1, 2 y 3 ilustran las lesiones más características observadas en los pacientes, tal como se describe en la tabla 1. Todos los pacientes eran mujeres adultas previamente sanas (edad promedio 37,8 años, rango 28-49 años). El periodo de incubación clínica osciló entre 7 y 730 días, con una mediana de 22,6 días. MACR fueron aisladas a partir de 8 pacientes y BAAR observados en las coloraciones de Ziehl-Neelsen de 4 de los 10 pacientes. Sin embargo, no se documentó crecimiento ulterior en 2 de ellos. *M. fortuitum* fue aislado en 3 casos, *M. abscessus* en 4 y en 1 caso adicional se constató una infección mixta por *M. abscessus* y *Nocardia* asteroides.




Figura 2. Numerosos abscesos, rodeados de edema y entema, se aprecian sobre ambos muslos de un paciente, 15 días después de un procedimiento de liposucción. Es posible observar también severas cicatrices deformantes a lo largo de varios trayectos de liposucción.

Todos los tres aislados de *M. fortuitum* fueron susceptibles a amikacina, imipenem, doxiciclina y sulfadiazina, mientras que la única cepa de *M. abscessus* aislada, que fuera enviada al *Mycobacterium* Nocardia Research Laboratory (University of Texas Health Center, Tyler, Texas), era susceptible a amikacina, claritromicina, azitromicina, cefotaxima y ciprofloxacina. Los 4 aislados de *M. abscessus* restantes fueron susceptibles a amikacina, cefotaxima e imipenem. La claritromicina no fue evaluada contra ninguna de tales cepas debido a la carencia de discos del compuesto en el país para ese momento.

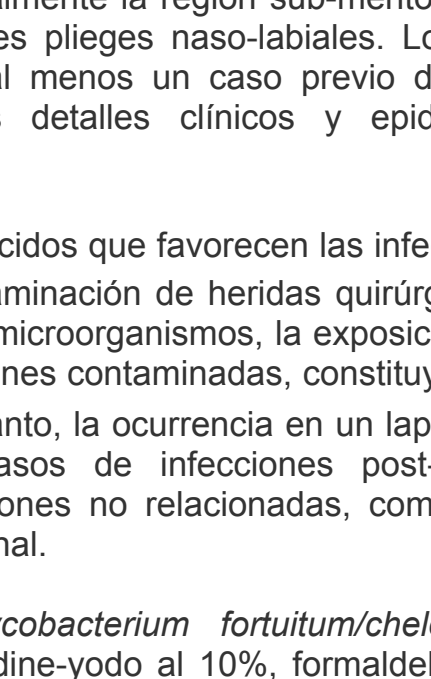


Figura 3. Entema, induración y microabscesos en región preauricular y submaxilar derecha, posterior a procedimiento de liposculptura.

Nueve de los diez pacientes estudiados fueron considerados clínicamente curados en los controles, mientras que un paciente que había permanecido asintomático durante los dos años posteriores a un procedimiento de liposucción abdominal y de muslos, se mantuvo aun bajo tratamiento para el momento de redactar este manuscrito. En todos los casos, se requirió el empleo de debridamiento quirúrgico y drenaje repetido (durante 2 a 5 oportunidades) en combinación con el tratamiento antimicrobiano prolongado.

Discusión

Discusión

Las afecciones clínicas más comúnmente causadas por MACR son las infecciones de piel y tejidos blandos. Frecuentemente, ellas ocurren después de procedimientos quirúrgicos diversos, trauma accidental penetrante, inyecciones intramusculares y abrasiones superficiales, los cuales actúan como factores predisponentes de contaminación ambiental de la herida a partir del suelo, soluciones acuosas y desinfectantes.⁸

La enfermedad diseminada ha sido observada en hospederos inmunocomprometidos y en ciertos pacientes con enfermedades severas subyacentes. Un elevado porcentaje de casos ha ocurrido en pacientes con enfermedades malignas o en individuos que están recibiendo tratamiento esteroideo en altas dosis. Otros pacientes han sido sometidos a procedimientos de trasplante renal o están bajo tratamiento con hemodilúsis crónica para el momento de ocurrencia de la infección^{10, 11, 12, 13, 14}.

Una importante categoría de enfermedad en la cual han sido implicados los microorganismos integrantes del complejo *M. fortuitum-chelonae* son las infecciones nosocomiales que complican algunos procedimientos quirúrgicos^{2, 15}. Ocasionalmente han sido publicados casos de infecciones de herida externa posteriores a cirugía de puente coronario, al igual que infecciones de la piel y tejidos blandos posteriores a mamoplastias de aumento^{4, 6, 7}. Se han reportado casos de abscesos post-inyección debidos a especies pertenecientes al complejo *Mycobacterium fortuitum-chelonae*, después de la administración de diversos productos comerciales (vitaminas, extractos de corteza adrenal, lidocaina)^{17, 18, 19}.

Las infecciones de heridas operatorias por *Mycobacterium fortuitum-chelonae* posteriores a cirugía cosmética han sido reportadas con una frecuencia cada vez mayor en los años recientes. Tales infecciones han permanecido circunscritas a los procedimientos de implantes marianos, con afección de la piel y tejidos blandos⁵. El empleo de soluciones marplatadas contaminadas (ej. estirole de genciana) ha sido asociado con infecciones de herida consecutivas a la cirugía de estiramiento facial y blefaroplastia². Los casos reportados en el presente manuscrito describen dos técnicas quirúrgicas recientes: la liposucción, con la utilización de cánulas estériles y la liposculptura, la inyección de tejido graso obtenido de la inyección de tejido graso obtenido de localizaciones anatómicas (usualmente la región sub-mentoniana y la pared abdominal), con el propósito de reducir prominentes pliegues naso-labiales. Los autores están conscientes de la existencia en la literatura de al menos un caso previo de infección por MACR asociado a liposucción; sin embargo, los detalles clínicos y epidemiológicos del caso no fueron suministrados²⁰.

Algunos factores de riesgo conocidos que favorecen las infecciones de piel y tejidos blandos por MACR son el trauma y la contaminación de heridas quirúrgicas^{11, 17, 20, 21}. Debido a la amplia distribución ambiental de estos microorganismos, la exposición a material quirúrgico esterilizado en forma inadecuada y a soluciones contaminadas, constituyen factores de riesgo adicional para tales infecciones^{22, 23}. Por lo tanto, la ocurrencia en un lapso de tiempo relativamente corto de un número inesperado de casos de infecciones post-quirúrgicas de la pared abdominal por representantes de varias instituciones no relacionadas, como consecuencia de procedimientos cosméticos limpios, es excepcional.

Las cepas del complejo *Mycobacterium fortuitum-chelonae* son resistentes a muchos desinfectantes, incluyendo povidine-yodo al 10%, formaldehído acuoso al 2% y glutaraldehído alcalino al 2%^{24, 25}. De hecho, un amplio espectro de procedimientos quirúrgicos menores de tipo oftalmológico y otorrinolaringológico han sido complicados por infección de microbacterias pertenecientes al complejo *Mycobacterium fortuitum-chelonae*, especialmente cuando se usan métodos químicos para la esterilización del instrumental quirúrgico^{26, 27}.

Los compuestos de amonio cuaternario se consideran como desinfectantes de nivel bajo²⁸, que no son confiables para la destrucción de esporas bacterianas y micobacterias, por lo cual no tienen ningún lugar en la actualidad como parte de las estrategias de desinfección de nivel alto o intermedio. Sin embargo, el enjuague con agua y jabón y la posterior "esterilización" de los instrumentos quirúrgicos delicados empleados en los procedimientos de liposucción y liposculptura, tales como las cánulas, mediante la inmersión en una solución comercial de amonio cuaternario durante varias horas, se ha convertido en una práctica común entre grupos quirúrgicos locales que practican cirugía ambulatoria menor o procedimientos cosméticos.

Aunque no que fue posible documentar, para el momento de realizar la investigación epidemiológica en dos de las unidades involucradas (varios meses después de identificados los casos iniciales), ninguna evidencia directa vinculando el uso rutinario difundido al nivel local de compuestos de amonio cuaternario considerados como desinfectantes de nivel más bien bajo, con el grupo actual de casos de infección de la herida operatoria, su empleo sin duda puede constituir un potencial factor de riesgo adicional que merece ser investigado.

Como punto de interés adicional, otro gran centro de cirugía cosmética ambulatoria inspeccionado por los autores con el fin de colectar información epidemiológica suplementaria, el cual era conocido por el uso de estiramiento a los procedimientos de esterilización cuando tales a nivel internacional, no ha presentado un solo caso de infección quirúrgica por MACR después de más de 15 años de experiencia y la realización de más de 15.000 procedimientos (Galindo R, comunicación personal).

Los hallazgos característicos de las infecciones quirúrgicas de la herida operatoria debidas a MACR posteriores a cirugía plástica, típicamente aparecen varias semanas o meses después del procedimiento²⁹. En la actual serie, el periodo de incubación clínica se extendió 1-8 semanas en 9 de los pacientes (mediana: 22,6 días). Debe resaltar se que el extremadamente prolongado periodo de incubación de 2 años documentado en uno de nuestros casos es muy inusual y probablemente reporta entre los más largos registrados en la literatura hasta el presente.

En forma similar a lo reportado en algunos informes previos de infecciones por MACR, nuestros pacientes desarrollaron predominantemente eritema local, induración, microabscesos y drenaje seroso. La presencia de fiebre, escalofríos u otras manifestaciones de sepsis son infrecuentes. Una importante pista para sospechar la ocurrencia de infección post-operatoria es la dehiscencia de una herida anteriormente cerrada o la falla en curar completamente la herida³. La ausencia de respuesta clínica después de la administración de agentes antimicrobianos activos contra bacterias invasoras usuales (ej. *Staphylococcus* o *Streptococcus*) y el reporte rutinario de ausencia de crecimiento en los cultivos tomados de los sitios infectados, destaca la necesidad de incluir en la evaluación microbiológica de este tipo de muestras, diversos medios de cultivo microbiológico especiales que permitan expandir el espectro de microorganismos potencialmente aislados, con el fin de incorporar también a las MACR, *Nocardia* y hongos. Esta última posibilidad es ilustrada por un caso adicional de infección mixta por *M. abscessus* y por *Nocardia asteroides* que aparecieron en un procedimiento de liposucción de la pared abdominal incluído en el reporte actual. Los detalles de este paciente serán motivo de una publicación ulterior.

La importancia de hacer un preciso diagnóstico microbiológico no puede ser sobrestimado, ya que múltiples especies de MACR tales como el amigermato, pueden verse en esta situación³⁰. Las coloraciones para BAAR del material obtenido del drenaje de la herida son frecuentemente útiles desde el punto de vista diagnóstico, como se demostró en cuatro de nuestros casos, al evidenciar los microorganismos responsables.

Las MACR crecen bien, en el transcurso de cinco a siete días, en los medios de aislamiento primario tales como agar-sangre, MacConkey, Levinia y aquellos especiales para micobacterias (Lowenstein-Jensen). Es nuestra política y la de otros²⁹, notificar especialmente al laboratorio de microbiología, con el fin de que los cultivos no sean reportados como negativos al cabo de 48 horas de incubación. La sensibilidad de los cultivos puede igualmente ser mejorada con la incubación no solamente a 35-37°C, si no también a 28-30°C, ya que algunas cepas de *M. chelonae* solo crecen después de la exposición a estas temperaturas más bajas⁸. Se debe tomar en cuenta que algunos de estos microorganismos pueden crecer sólo después de varias semanas de incubación durante el aislamiento primario³¹. El uso intenso del hipoclorito de sodio para descontaminar inicialmente el esputo y otros especímenes clínicos puede resultar en la inhibición de la recuperación de microorganismos ácido-alcohol resistentes de crecimiento rápido(10,32).

El tratamiento de las infecciones ocasionadas por MACR, depende tanto de la susceptibilidad antimicrobiana del aislado, como de la presentación clínica. Hasta el presente, no se ha definido un régimen terapéutico óptimo recomendable en forma general contra este tipo de bacterias. La actual terapia antimicrobiana, aunque empírica, está diseñada sobre la base de patrones conocidos de susceptibilidad. Las infecciones severas pueden ser manejadas inicialmente con cefotaxima parenteral (intravenosa) y amikacina que proveen cobertura contra la mayoría de los aislados que pertenecen al complejo¹⁰. Si hay una mejoría clínica después de 2-4 semanas de dicho esquema de tratamiento, entonces el paciente puede ser trasladado a bajo terapia oral. La elección inicial de antibiótico puede modificarse una vez que los resultados de las pruebas de susceptibilidad estén disponibles. La claritromicina, un macrólido con un átomo de cambio de la posición seis de la molécula, exhibe una actividad uniforme contra todos los miembros del grupo del *M. chelonae*, así como también contra la mayoría de los aislados de *M. fortuitum* (33,34,35). El compuesto puede ser usado como una alternativa terapéutica oral única a largo plazo en pacientes con infecciones intravenosas, evitando así hospitalización y costos elevados (36). Si bien la claritromicina es considerada actualmente como la droga de elección, la experiencia en su empleo en el tratamiento de infecciones cutáneas por MACR, continúa siendo limitada.

Wallace et al. ha sugerido que la terapia con drogas únicas como la claritromicina, administrada en forma continua durante al menos 4-5 meses, puede ser efectiva y segura³⁴. En vista de que el tóxico de la superioridad de la terapia única versus combinada para este tipo de infecciones no ha sido aun aclarada por los estudios clínicos disponibles, nosotros elegimos tratar a todos nuestros pacientes con claritromicina en combinación con otros agentes de actividad antimicrobiana conocida.

La emergencia potencial de resistencia es un motivo de preocupación cuando se utiliza terapia antimicrobiana única contra este tipo de microbacterias; sin embargo, no aparece ser una situación frecuente si se emplean agentes tales como doxiciclina, sulfametoxazol o claritromicina. No obstante, se ha reportado resistencia ocasional con ciprofloxacina^{10,36}. Esto último puede sugerir que la terapia antimicrobiana doble o triple es más apropiada para el manejo de las infecciones leves a moderadas de este tipo, aunque se requiere experiencia clínica adicional antes de establecer recomendaciones más definitivas. Si bien la longitud óptima del tratamiento para este tipo de infecciones no ha sido claramente definida, pareciera prudente tratar al paciente durante tres meses o más, esto último dependiendo de la presentación clínica, evolución y la condición inmunológica del paciente⁸. Debe enfatizarse que el tratamiento exitoso de las infecciones de piel y tejidos blandos debida a microorganismos del complejo *M. fortuitum-chelonae* sólo puede lograrse mediante un enfoque agresivo combinado, con la remoción quirúrgica de todo el tejido necrótico y el drenaje de cualquier material purulento presente, en asociación con una terapia antibiótica efectiva, de acuerdo con las recomendaciones que han sido discutidas con anterioridad⁸. Las heridas deben ser dejadas abiertas y cubiertas con apósitos para prevenir el cierre temprano de la piel, que podría resultar en recumulación de pus y el desarrollo de fistulas productivas²⁹. La realización de un diagnóstico microbiológico completo, conjuntamente con el empleo de un adecuado esquema antimicrobiano y una energética limpieza quirúrgica, son aspectos muy importantes, en el manejo de infecciones de piel y tejidos blandos post-cirugía cosmética, especialmente cuando tales lesiones se ubican en regiones expuestas. Las consecuencias pueden ser del organismo, si no también de tipo psicológico, por el desarrollo de depresión, inquietud y frustración profunda, que puede afectar no solamente al paciente, sino también al equipo quirúrgico.

Los autores consideran de gran importancia la adherencia estricta a los procedimientos estándares internacionalmente aprobados para la esterilización del instrumental quirúrgico, los factores médicos, las soluciones marplatadas de piel y las fuentes de agua, al igual que el empleo de una limpieza y preparación adecuada preoperatoria de la piel, ya que todos ellos son equios potencialmente importantes, con influencia definida en la prevención de las infecciones post-quirúrgicas de cualquier etiología.

Finalmente, nuestros hallazgos indican que las MACR deben ser incluídas en el diagnóstico diferencial rutinario de las infecciones de herida operatoria, piel o tejidos blandos, posteriores a la realización de procedimientos quirúrgicos cosméticos.

Referencias

1. Irausquin de Postalian E, Marcano de Cuenca R, Serra L, Fileni N. Infección por *Mycobacterium fortuitum*: a case of dos casos post ritidectomia y blefaroplastia. *Sicac Med Caracas* 1994; 102: 170-172.

2. Safarik TJ, Marcano de Cuenca R, Carson LA, Cusick LB, Bland LA, Swenson JM, and Silcox VA. *Mycobacterium chelonae* wound infections after plastic surgery employing contaminated gentian violet skin-marking solution. *N Engl J Med* 1987;317: 197-201.

3. Waite S, Larrabe W, Broke D. Rhytidectomy techniques and complications. *Am J Otolaryngol* 1992;13: 1-15.

4. Toranzo IR, Mallou JB. Atypical *Mycobacterium* periprosthetic infections, diagnosis and treatment. *Plast Reconstr Surg* 1990; 66: 226-228.

5. Clegg HW, Foster MT, Sanders WE Jr, Baine WB. Infection due to organisms of the *Mycobacterium fortuitum* complex after augmentation mammoplasty : clinical and epidemiological features. *J Infect Dis* 1983; 147: 427-433.

6. Clegg HW, Bertagnoli P, Hightower AW, Baine WB. Mammaplasty associated mycobacterial infection : a survey of plastic surgeons. *Plast Reconstr Surg* 1983; 72: 165-169.

7. Continued experience with mycobacteria. *Bull Int Soc Clin Plast Surg* 1985; 9: 6.

8. McFarland E, Kurtzkes D. Clinical features and treatment of infection due to *Mycobacterium fortuitum-chelonae* complex. In: Remington J, Swartz M, editors. *Current Clinical Topics in Infectious Diseases*. Vol 13. Boston: Blackwell Scientific Publications;1993. p. 188-202.

9. Nolte FB, Metchock B. *Mycobacterium*. In Murray PR, Chief editor, Baron EJ, Tenover MA., Tenover FC., Yolken RH., editors. *Manual of Clinical Microbiology*. ASM press; 1996. p. 400-432.

10. Wallace R Jr. The clinical presentation, diagnosis and control of cutaneous and pulmonary infections due to rapidly growing mycobacteria, *M. fortuitum* and *M. chelonae*. *Clin Chest Med* 1989; 10: 419-429.

11. Wallace R Jr, Swenson JM, Silcox VA, Good RC, Tschén JA, Stone MS. Spectrum of disease due to rapidly growing mycobacteria. *Rev Infect Dis* 1983; 5: 657-679.

12. Burns DN, Rohatgi PK, Rosenthal R, Sella M, and Gordín FM. Disseminated *Mycobacterium fortuitum* successfully treated with combination therapy including ciprofloxacin. *Am Rev Resp Dis* 1990; 142: 468-470.

13. Fonseca E, Altzate C, Canedo T, Contreras F. Nodular lesions in disseminated *Mycobacterium fortuitum* infection. *Arch Dermatol* 1987; 123: 1603-1604.

14. Nelson BR, Rapini RP, Wallace RJ, Tschén JA. Disseminated *Mycobacterium chelonae* ssp. abscessus in an immunocompetent host with a prior portocaval shunt. *J Am Acad Derm* 1989;20: 909-912.

15. Hoffman MC, Fraser DW, Robicsek F, O'Bar PR, Mauney CV. Two outbreaks of sternal wound infections due to organisms of the *Mycobacterium fortuitum* complex. *J Infect Dis* 1981;143: 533-542.

16. Kuritsky JN, Bullen MG, Brome CV, Silcox BA, Good RC, Wallace RJ. Sternal wound infections and endocarditis due to organisms of the *Mycobacterium fortuitum* complex. *Ann Intern Med* 1983;98:938-939.

17. Torres Jr, Ríos-Fabra A, Murillo J, Montecinos E, Caceres AM. Injection site abscess due to the *Mycobacterium fortuitum-chelonae* complex in the immunocompetent host. *Virchows Archiv B Cell Pathol* 1993;67:567-569.

18. Villanueva A, Villanueva Calderón R, Acosta Vargas B, Ruiz F, Aguiero S, Zhang Y, and Wallace Jr R. Report of an outbreak of post injection abscesses due to *Mycobacterium chelonae* with response to combination of rifampin, claritromycin and trimethoprim-sulfamethoxazole therapy with strains of amplified polymorphic DNA polymerase. *Clin Infect Dis* 1997; 24:1147-1153.

19. Center for Disease Control and Prevention. Infection with *Mycobacterium abscessus* associated with intramuscular injection of adrenal cortex extract-Colorado and Wyoming, 1995-1996. *MMWR Morb Mortal Wkly Rep* 1996;45:713-715.

20. Wallace R Jr, Brown BA and Onji GO. Skin, soft tissue and bone infections due to *Mycobacterium chelonae* : importance of prior corticosteroid therapy : frequency of disseminated infections, and resistance to oral antimicrobials other than Claritromycin. *J Infect Dis* 1993; 168: 40-45.

21. Subbarao KE, Tarpoff MM, Marks M. Soft tissue infections caused by *Mycobacterium fortuitum* complex following penetrating injury. *Am J Dis Child* 1987;141: 1018-1020.

22. Repath F, Seabury JH, Sanders CV and Domer J. Prosthetic valve endocarditis due to *Mycobacterium chelonae*. *South Med J* 1979; 72: 1244-1246.

23. Wallace R Jr. Rapidly growing mycobacteria with unusual disease manifestations of the rapidly growing mycobacteria. *Eur J Clin Microbiol Infect Dis* 1994; 13: 953-960.

24. Soto LE, Bobadilla M, Villalobos Y, Sifuentes J, Avelar J, Arrieta M, Ponce de Leon S. Post-surgical nasal cellulitis outbreak due to *Mycobacterium chelonae*. *J Hosp Infect* 1991; 9: 99-108.

25. Carson LA, Peterson NJ, Favero MS, Aguiero SM. Growth characteristics of atypical *Mycobacterium* in water and their comparative resistance to disinfectants. *Appl Environ Microbiol* 1978; 36: 839.

26. Pope J Jr, Sternberg P, McLane NJ, Potts DW, Slutsky RD. *Mycobacterium chelonae* scleral abscesses after removal of scleral buckle. *Am J Ophthalmol* 1989;107: 557-558.

27. Lowry PW, Jarvis WR, Oberle AD, Bland LA, Silverman R, Bocchini JA, Dean HD, Swenson JM, Wallace RD. *Mycobacterium chelonae* causing otitis media in an ear-nose-and throat practice. *N Engl J Med* 1988; 319: 789-82.

28. Swenson JM, Wallace RD. *Mycobacterium*. In: Olmsted RJ, editor. *In: Olmsted RJ, editor. APIC. Infection control and applied epidemiology. Principles and Practice*. Mosby-year Book, Inc. 1996. p. 15-1-15-17.

29. Wallace RJ Jr, Swenson JM, Silcox VA, Bullen MG. Treatment of non pulmonary infections due to *Mycobacterium fortuitum* and *Mycobacterium chelonae* on the basis of in vitro susceptibilities. *J Infect Dis* 1985; 152: 500-514.

30. Penne Kamp et al. *Ann Plast Surg* 1997;39:80-83.

31. Tsukamura M, Nakamura E, Kurita I, Nakamura T. Isolation of *Mycobacterium chelonae* subspecies honningi (*Mycobacterium bosteiense*) from pulmonary lesions of 9 patients. *Am Rev Resp Dis* 1989; 139: 883-885.

32. Gruft H, Honning HG. Pulmonary mycobacteriosis due to rapidly growing acid fast bacillus, *Mycobacterium chelonae*. *Am Rev Resp Dis* 1972;105:618-620.

33. Brown BA, Wallace RJ Jr, Onji GO, De Rosas V, Wallace RJ III. Activities of four macrolides, including Claritromycin, against *Mycobacterium fortuitum*, *Mycobacterium chelonae*, *M. chelonae*-like organisms. *Antimicrob Agents Chemother* 1992; 36: 184-184.

34. Wallace RJ Jr, Tanner D, Brennan P, Brown B. Clinical trial of Claritromycin for cutaneous (disseminated) infection due to *Mycobacterium chelonae*. *Ann Intern Med* 1993; 119: 482-486.

35. Swenson JM, Thornsberry C, Silcox VA. Rapidly growing mycobacteria: testing of susceptibility to 34 antimicrobial agents by broth microdilution. *Antimicrob Agents Chemother* 1982;22:186-192.

36. Wallace RJ Jr, Hull SJ, Boboy DG, et al. Mutational resistance as the mechanism of acquired drug resistance to amino glycosides and antibacterial agents in *Mycobacterium fortuitum* and *Mycobacterium chelonae*. *Am Rev Resp Dis* 1985;132:409-416.

NOTA: Toda la información que se brinda en este artículo es de carácter investigativo y con fines académicos y de actualización para estudiantes y profesionales de la salud. En ningún caso es de carácter general ni sustituye el asesoramiento de un médico. Ante cualquier duda que pueda tener sobre su estado de salud, consulte con su médico o especialista.