

## Casos Clínicos

Núñez Di Mauro J.

Núñez Di Mauro J.

Kassabji Ch. A.

Rodríguez Plasencia L.

Soto Arvelaiz A.

Servicio de Cirujía I Hospital

Universitario de Caracas Universidad

Central de Venezuela

- Introducción
- Caso clínico
- Reseña Histórica
- Bibliografía

## Cáncer de colon con metástasis a glándula suprarrenal

Fecha de recepción: 31/12/2000

Fecha de aceptación: 31/12/2000

En esta oportunidad presentamos el caso clínico poco frecuente de un paciente femenino de 37 años de edad con diagnóstico clínico-patológico de cáncer de ciego, en quien se evidenció, a través de métodos imagenológicos, un tumor sólido en la glándula suprarrenal izquierda. El paciente fue operado practicándosele colectomía radical derecha, adrenalectomía con nefrectomía izquierda y colecistectomía. Los resultados patológicos definitivos fueron adenocarcinoma bien diferenciado de ciego, estadio de Dukes modificado D; adenocarcinoma de colon metastásico en glándula suprarrenal izquierda y litiasis vesicular múltiple. No se hallaron adenopatías ni otras metástasis a distancia.

## Introducción

Se estima que para el año 1993, ocurrieron entre 150.000 y 170.000 nuevos casos de cáncer de colon y recto (1). En menos del 40% de los casos se logra hacer el diagnóstico temprano (lesiones T1 y T2) de estas neoplasias y, sabemos, que la tasa de sobrevida general a 5 años es de aproximadamente 50%, sin que haya variado mucho en los últimos años. En 1997, se diagnosticaron 131.000 nuevos casos y 54.900 Norteamericanos murieron por esta enfermedad. Esta neoplasia predomina en hombres y su incidencia crece progresivamente desde la 2ª década de la vida hasta la 8ª. Para el momento del diagnóstico, 20% de los pacientes tendrán metástasis a distancia; la sobrevida a los 5 años en pacientes con metástasis a distancia es de aproximadamente 5% (2).

Se han estudiado diversos síndromes hereditarios polipoideos y no polipoideos que se presentan con una muy elevada incidencia de cáncer de colon, sin embargo, estos constituyen menos del 7% de todos los casos de cáncer de colon reportados(2).

Se sabe que entre los factores de riesgo(2) para el cáncer de colon se encuentra el antecedente de familiares cercanos con la patología, sobretudo si existen varios afectados y si padecieron la enfermedad antes de los cuarenta años.

Los sitios de metástasis más frecuentes del cáncer de colon son el hígado y los pulmones, menos frecuentemente invade los ovarios. Los ganglios del Mesocolon son las primeras estructuras en ser invadidas generalmente.

Lo curioso del caso que presentamos es que ocurrió cáncer de colon en una mujer joven con la presencia, para el momento del diagnóstico inicial, de un tumor adrenal izquierdo, el cual resultó ser una metástasis a ese nivel del tumor primario, presentándose en el lado contralateral y sin evidencia clínico-patológica de infiltración de los ganglios linfáticos regionales.

## Caso clínico

**Nombre:** B.D.  
**Edad:** 37 años  
**Natural:** Caracas (Venezuela)

Se trata de paciente femenino quien refiere inicio de enfermedad actual hace aproximadamente 5 meses, cuando comienza a notar hiporexia, pérdida de peso progresiva y astenia. Dos meses antes de su ingreso, presenta dolor leve en flanco y fosa ilíaca derecha no irradiado, continuo, que calma con analgésicos comunes y de frecuencia irregular; asimismo, nota cambios en el patrón evacuatorio, presentando evacuaciones cada tres días, motivos por los cuales consulta en nuestro Servicio.

Entre sus antecedentes médicos, quemaduras de 2º grado en codo y mano derecha; los quirúrgicos reportan una cesárea segmentaria hace 12 años.

Entre sus antecedentes patológicos familiares refiere padre fallecido a los 67 años por cáncer de colon, madre fallecida a los 61 años por cáncer de pulmón, hermano fallecido por cáncer gástrico, tío paterno fallecido a los 40 años por cáncer gástrico, dos primos maternos con cáncer de colon, tía paterna fallecida a los 50 años por cáncer de cervix, hermana epiléptica.

Al examen físico de ingreso se evidencia como hallazgos positivos cicatriz abdominal mediana infraumbilical, con abdomen simétrico, plano, blando y depresible con discreto dolor en fosa ilíaca derecha. No se palpan masas ni visceromegalias; no impresiona ascitis. No hay dolor a la descompresión. Ruidos intestinales normales.

El examen rectal y ginecológico se encontraban normales.

## Los análisis de laboratorio al ingreso reportaron:

hemoglobina 8,2 g/dl.
Química sanguínea, electrolitos séricos, tiempos de coagulación y uroanálisis normales
Sangre oculta en heces, muy positivo
Cortisol sérico normal
Ácido vanilmandélico en orina de 24 h. normal
CEA: 31,68 ng/ml
(VN: 0,0-2,5)
α-FP normal

La colonoscopia practicada reportó una lesión mamelonante cecal, friable, que disminuye la luz del órgano. Se tomaron varias muestras de mucosa para estudio histopatológico reportando Adenocarcinoma bien diferenciado de colon con reacción desmoplásica, inflamación y necrosis.

Ultrasonograma abdominal demostrando litiasis vesicular

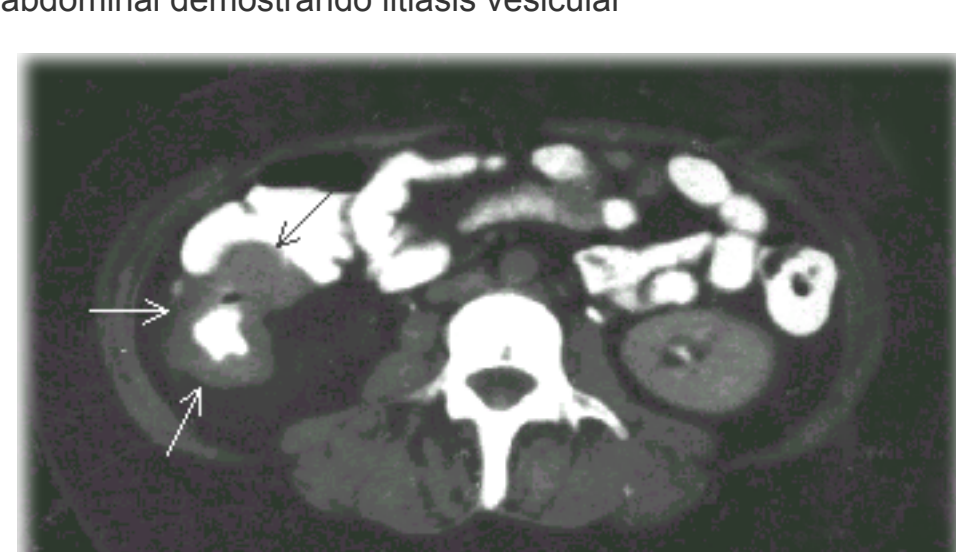

Figura 1

La tomografía computada abdomino-pélvica evidenció una masa heterogénea en la glándula suprarrenal izquierda, midiendo aproximadamente 7,5 x 6,5 x 6,5 cm., la cual condiciona el desplazamiento anterior de la cola del Páncreas y posterior del riñón ipsilateral; se observó un aumento de volumen concéntrico de la pared colónica en el área correspondiente al ciego; no se observaron adenopatías ni ascitis.(Figura 1 y 2)

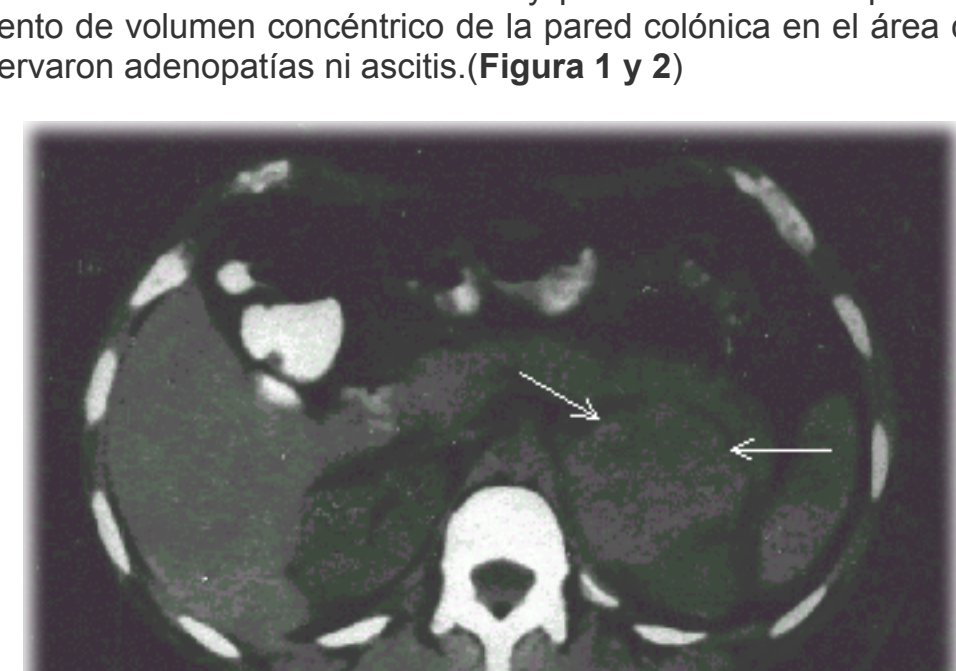


Figura 2

La gastroduodenoscopia resultó normal.

## Los hallazgos a la laparotomía exploradora fueron:

- Tumor sólido de Ciego
- Tumor retroperitoneal en correspondencia con glándula Suprarrenal izquierda que infiltra el Riñón ipsilateral.
- Litiasis vesicular múltiple.

## Los procedimientos que se practicaron fueron:

- Biopsia transoperatoria de tumor Suprarrenal: Adenocarcinoma metastásico de Colon.
- Adrenalectomía izquierda.
- Nefrectomía izquierda.
- Hemicolectomía derecha radical con Ileotransversostomía.
- Colecistectomía a cielo abierto.

## Los resultados definitivos de anatomía patológica reportaron:

- Adenocarcinoma ulcerovegetante de Ciego bien diferenciado con infiltración de toda la pared hasta la serosa.
- Apéndice cecal normal.
- Ganglios linfáticos pericolónicos y del polo vascular con hiperplasia folicular y sinusoidal reactiva inespecífica en 24 de ellos.
- Glándula Suprarrenal izquierda con adenocarcinoma metastásico.
- Riñón izquierdo con congestión vascular.

La evolución postoperatoria de la paciente ha sido excelente y actualmente recibe quimioterapia adyuvante a base de 5-Fu y Leucovorin.

## Reseña Histórica

El cáncer de colon en estadio 4 demuestra enfermedad metastásica a distancia. El tratamiento quirúrgico siempre estará indicado con fines curativo o paliativo. La cirugía es curativa en un 20% de los pacientes con metástasis hepática (3,4,5). Los abordajes regionales para el tratamiento de las metástasis hepáticas incluyen resección hepática y/o administración intraarterial de quimioterapia. En pacientes con metástasis hepáticas limitadas (3 ó menos), se considera la resección con una tasa de sobrevida a 5 años del 20 a 40% (3,4,5,6,7). En los pacientes con metástasis hepáticas no resecables (por localización, distribución y número elevado), se ha utilizado la ablación Criquirúrgica(5,8).

En las metástasis pulmonares limitadas también se ha hecho resección con aumento en la sobrevida a 5 años en pacientes muy bien seleccionados(9,10).

## En resumen, las opciones terapéuticas para pacientes con Cáncer de Colon estadio 4 son:

- Resección quirúrgica o Bypass de las lesiones primarias obstructivas.
- Resección quirúrgica de las metástasis (hígado, pulmón y ovarios)(3,4,5,6,7,8,9,10).
- Quimioterapia.

En relación con el tratamiento coadyuvante a base de quimioterapia, la droga principal y de primera línea sigue siendo el **5-Fu., combinado con Leucovorin o levamisol**. En la enfermedad avanzada, se consigue paliación en 10 a 20% con la asociación de **5-Fu + Leucovorin**; no parece mejorar la sobrevida general.

En la actualidad, el **Irinotecan (CPT-11)** se usa en aquellos pacientes que no responden al 5-Fu; el CPT-11 (inhibidor de la topoisomerasa I) tiene una tasa de respuesta parcial del 10 al 20% en pacientes con cáncer de colon estadio Dukes modificado D. Oxaliplatin sola o combinada con 5-Fu y Leucovorin, ha demostrado actividad en pacientes refractarios al 5-Fu. (11,12,13,14,15).

En un trabajo de Paul CA y otros(16), en donde se estudió el resultado de la adrenalectomía en pacientes con metástasis suprarrenales de cánceres no adrenales, se observó una sobrevida de hasta 23 meses luego de la adrenalectomía con una tasa de mortalidad del 3,9%. Además, hubo una mayor sobrevida libre de enfermedad cuando se realizó la adrenalectomía en conjunto con el tratamiento del tumor primario. En este estudio el tamaño de las metástasis no afectó la sobrevida.

## Linós y otros(17), en un Trabajo de este año, hacen recomendaciones acerca del manejo de los Adrenalomias:

- Historia y examen físico completo para detectar evidencias de hipersecreción hormonal o de carcinoma metastásico.
- Realizar estudios hormonales tales como, Test corto de supresión con Dexametasona (8 mg.); ensayo con CRM y análisis del ritmo diurno del cortisol, si el cortisol sérico es mayor de 3 ngr./dl. en 24 horas; las catecolaminas urinarias.
- Estudios por Imágenes: RMN con 1311-iodocolésterol para detectar adenomas o carcinomas funcionantes subclínicos.
- El rol de la FNA es limitado, puede ser útil sólo en pacientes con coexistente carcinoma extraadrenal para confirmar metástasis adrenal.

## Una vez hecho lo anterior, recomiendan:

- Todos los adrenalomias no funcionantes, que no sean sospechosos de malignidad, deben ser observados por varios años, a través de estudios hormonales.
- Todos los pacientes con adrenalomias con evidencias de hiperfunción o potencial de malignidad (por tamaño, imágenes y FNA), deberían someterse a adrenalectomía laparoscópica para diagnóstico y tratamiento.

Como pudimos notar, en nuestra revisión bibliográfica no logramos encontrar estudios que recomendaran un manejo quirúrgico específico para casos como el nuestro. Las metástasis del cáncer de colon a las glándulas suprarrenales son extremadamente raras, y más aún sin evidencias de metástasis linfáticas regionales ni hepáticas. Quedan por realizarse estudios que, basados en una muestra representativa, puedan establecer las pautas a seguir y el pronóstico de esta forma de enfermedad avanzada.

## Bibliografía

- Silverberg E, Boring CC, Squires TS. Cancer statistics, 1990. Cancer J Clin 40:9-26. 1990.
- The M.D. Anderson Surgical Oncology Handbook, Second Edition, 178.
- Scheele J, Stangl R et al. Hepatic metastases from colorectal carcinoma: impact of surgical resection on the natural history. British Journal of Oncology 77 (11): 1241-1246, 1990.
- Steele G, Bleday R, Mayor RJ, et al: A prospective evaluation of hepatic resection of colorectal carcinoma metastases to the liver: Gastrointestinal Tumor Study Group Protocol 6584. Journal of Clinical Oncology; 9 (7): 1105-1112, 1991.
- Harmon KE, Ryan JA Jr, et al: Benefits and safety of hepatic resection for colorectal metastases. American Journal of Surgery. 177 (5): 402-404, 1999.
- Adson MA, van Heerden JA, Wagner JS, et al: Resection of hepatic metastases from colorectal cancer. Archives of Surgery. 119(6): 647-651, 1984.
- Taylor M, Forster J, Langer B et al: A study of prognostic factors for hepatic resection for colorectal metastases. American Journal of Surgery 173(6): 467-471, 1997.
- Seifert JK, Morris DL: Prognostic factors after Cryoherapeutic for hepatic metastases from colorectal cancer. Annals of Surgery. 228 (2): 201-208, 1998.
- McAfee MK, Allen MS et al: Colorectal lung metastases: Results of surgical excision. Annals of Thoracic Surgery. 53(5): 780-786, 1992.
- Rothenberg ML, Eckardt JR, et al: Phase II Trial of Irinotecan in patients with progressive or rapidly recurrent colorectal cancer. Journal of Clinical Oncology 14(4): 1128-1135, 1996.
- Petrelli N, Douglas HO, et al: The modulation of Fluorouracil with Leucovorin in metastatic colorectal carcinoma: A prospective randomized phase III Trial. Jour. of Clin. Oncology 7 (10): 1419-1426, 1989.
- Erllichman C, Fine S, et al: A randomized Trial of Fluorouracil and Irinotecan in patients with metastatic colorectal carcinoma. Jour. of Clinical Oncology 6(3): 469-475, 1988.
- Borner MM, Castiglione M, et al: The impact of adding lowdose leucovorin to monthly 5-Fluorouracil in advanced colorectal carcinoma: Results of a phase III trial. Annals of Oncology 9(5): 535-541, 1998.
- Von Hoff DD: Promising new agents for treatment of patients with colorectal cancer. Seminars in Oncology 25 (5, suppl.11): 47-52, 1998.
- Cuitkovic E, Bekradda M: Oxaliplatin: A new therapeutic option in colorectal cancer. Seminars in Oncology 26(6): 647-662, 1999.
- Paul CA, Virgo KS, Wade TP, Audisio RA, Johnson FE. Adrenalectomy for isolated adrenal metastases from non-adrenal cancer. Int. J. Oncol; 17(1): 181-7. 2000.
- Linós DA. Management approaches to adrenal incidentalomas (adrenalomias). A view from Athens, Greece. Endocrinol. Metab. Clin. North Am.; 29(1): 141-57. 2000.

NOTA: Toda la información que se brinda en este artículo es de carácter investigativo y con fines académicos y de actualización para estudiantes y profesionales de la salud. En ningún caso es de carácter general ni sustituye el asesoramiento de un médico. Ante cualquier duda que pueda tener sobre su estado de salud, consulte con su médico o especialista.