El carcinoma lobulillar de la mama y la inactivación del gen de la E-cadherina: revisión inmunohistoquímica sobre el origen de esta neoplasia

Mariesther Salvatierra, Cecilia Guzman-Bistoni*, Eduardo Blasco Olaetxea*, Cathy Hernández, Adriana Morales, Ana Rita Szurba, Julia Molina y Jorge García Tamayo.
Laboratorio de Patología Molecular NOVAPATH, Caracas, Venezuela
***Instituto de Investigación y Ciencia del Puerto del Rosario e Instituto Canario de Investigación sobre el Cáncer (ICIC), Fuerteventura, Islas Canarias.**

Resumen

El carcinoma lobulillar de la mama es una neoplasia que muestra escasa formación de glándulas y un modo de infiltración característico, relacionado con la pérdida de la expresión de la glicoproteína de superficie E-Cadherina (EC). La heterogeneidad y multifocalidad del carcinoma lobulillar in situ (CLIS) e infiltrante (CLI), resulta de mutaciones somáticas en el gen de la EC. En ocasiones, en el estudio histológico de rutina es difícil precisar la biología del CLIS y el estudio inmunohistoquímico puede ayudar a conocer su evolución y pronóstico. Examinamos con EC y con anticuerpos para células mioepiteliales, diez casos de CDIS y de CLIS seleccionados por mostrar invasión focal o extensa. Detectamos la presencia de EC en algunos casos de CLIS. Cuando observamos presencia focal de EC e invasión del tejido conectivo y de la grasa en CLI, las células neoplásicas mostraron positividad marcada para EC y el arreglo histológico fue característico del carcinoma ductal infiltrate. Destacamos la importancia del estudio inmunohistoquímico con la EC para poder determinar el pronóstico y la evolución de estas formas híbridas de carcinoma lobulillar.

Palabras Clave

Inmunohistoquímica, E-cadherina, carcinoma lobulillar, formas híbridas.

Title

Lobular carcinoma of the breast and E-cadherin gene inactivation; an immunohistochemical review on the origin of that neoplasia.

Summary

Lobular carcinoma of the breast show scanty glands and an infiltrative characteristic pattern. It is related to loss of E-cadherin (EC) expression. In situ lobular carcinoma (LCIS) and infiltrating lobular carcinoma (CLI) reveal a heterogeneous cellular pattern with a multicentric arrangement as result of somatic mutations in the E-cadherin gene. In routine histologic studies, it may be difficult to elucidate the biology CLIS and immunohistochemistry might help to predict its evolution and prognosis. We examined EC and antibodies for myoepithelial cells in ten cases of CLIS and CDIS with focal or extensive invasion. The presence of EC in cases of CLIS was observed. Focal presence of EC was detected in some cases of CLIS, and when CLI was present, conective and adipose tissue invasion with EC was similar to infiltrating ductal carcinoma. The importance of

immunohistochemistry in determining the prognosis and mode of development of these hybrid forms of lobular carcinoma, is discussed.

Introducción

Para explicar el origen del carcinoma de la mama, a diferencia de lo que ocurre en otros tumores como en algunos sarcomas y en los linfomas, se han encontrado escasas evidencias de alteraciones moleculares o genéticas puntuales. La excepción de esta regla es el carcinoma lobulillar de la mama, una neoplasia multicéntrica y frecuentemente bilateral, la cual se observa a menudo en mujeres premenospáusicas, con escasas evidencias mamográficas ni características macroscópicas específicas (1,2,3). Esta neoplasia lobulillar (NL) que va desde la hiperplasia lobulillar atípica (HLA), al carcinoma in situ (CLIS) y hasta el carcinoma lobulillar infiltrante (CLI), se ha caracterizado por una morfología y un comportamiento clínico muy particular (4,5). La génesis de la NL se ha relacionado directamente con una alteración molecular específica en el gen ***CDH1*** que sufre una pérdida alélica localizada en el cromosoma 16 y ubicada en la sub banda 1 de la región 2 del brazo largo de ese cromosoma (16q22.1), donde se codifica la expresión de una molécula de adhesión epitelial, la E-cadherina (EC) (6,7,8).

En el tejido mamario fijado en formol e incluído en parafina, la EC se expresa en la membrana de las células epiteliales de los ductos, e igualmente se detecta en los carcinomas ductales in situ (CDIS) e invasivos, aunque su expresión parece disminuir cuando los tumores son poco diferenciados (9). Se ha señalado que existe de un 4 a un 14% de CLIS que pueden expresar focalmente EC y se ha planteado este hecho como una posible evidencia de diferenciación ductal (10). En este trabajo, se discute sobre el origen de carcinoma lobulillar de la mama y su relación con la expresión de EC a través del estudio inmunohistoquímico de una serie de casos de CDIS e infiltrante y de CLIS y CLI.

Material y Métodos

En este trabajo se examina once casos de tumores de la mama provenientes de pacientes con edades comprendidas entre los 35 y los 60 años. Las biopsias se recibieron ya incluidas en parafina. Se hicieron cortes de dos a tres micras y se procesaron por métodos de rutina y finalmente se tiñeron con hematoxilina y eosina, y se examinaron con un microscopio de luz. Se separaron los casos recibidos en dos grupos de acuerdo con el diagnóstico clínico y patológico previamente hecho. Cinco casos habían sido diagnosticados como CLIS con áreas de CLI, y los seis casos restantes eran carcinomas ductales con áreas de carcinoma in situ y zonas donde el tumor infiltraba el tejido conjuntivo y adiposo periférico. El estudio del material luego de haberse procesado para su estudio inmunohistoquímico, se hizo a ciegas, y los resultados se cotejaron a posteriori con los diagnosticos previamente hechos en las láminas teñidas con hematoxilina eosina.

Algunos casos seleccionados para su estudio histológico e inmunohistoquímico eran del material del Laboratorio de Patología Molecular NOVAPATH, en Caracas, Venezuela, pero la mayor parte fue facilitado por el Laboratorio de Patología de la Policlínica Santiago de León, en Caracas. Los diagnósticos originales se conservaron para su examen luego del estudio inmunohistoquímico. Después de la evaluación diagnóstica y cotejados los datos clínicos, se decidió en cada caso hacer el estudio inmunohistoquímico utilizando el anticuerpo la E-cadherina de DAKO. Los cortes de dos

a tres micras, fueron hechos en un micrótomo rotatorio y recogidos en láminas sialinizadas o recubiertas con Poli-L-lisina, previo bloqueo de la peroxidasa endógena con peróxido de hidrógeno-metanol. La dilución utilizada para la E-cadherina fue de 1:50. Se utilizó para la recuperación antigénica una solución de citrato de sodio a pH 4.2, en una olla de presión dentro de un horno de microondas para elevar la temperatura a 100°C durante varios minutos. Se usó como cámara húmeda un sistema de capilaridad de la casa Shandon y el revelado se hizo con el sistema de LSAB+System HRP de DAKO.

Resultados

La data de los casos utilizados en este trabajo fue la siguiente:

Biopsia #	Diagnóstico anatomopatológico.	-Sitio-
1-980-2004.1	Carcinoma Lobulillar infiltrante e in situ	DER
2-2894-2004.1	Carcinoma Lobulillar infiltrante e in situ	IZQ
3-2532-2003.1	Carcinoma Lobulillar infiltrante e in situ	IZQ
4-4695-2003.1	Carcinoma Lobulillar infiltrante e in situ	DER
5-5383-2003.1	Carcinoma Lobulillar infiltrante e in situ	IZQ
6- 957-2004	Carcinoma ductal infiltrante e in situ	IZQ
7-2023-2004	Carcinoma ductal infiltrante e in situ	DER
8-4846-2004	Carcinoma ductal infiltrante e in situ	IZQ
9-4587-2004	Carcinoma ductal infiltrante e in situ	IZQ
10-2823-2004	Carcinoma ductal infiltrante e in situ	IZQ

Las imágenes de los resultados están al final del trabajo:

Discusión

La heterogeneidad del carcinoma mamario, ha servido para clasificarlo en varios tipos morfológicos y presentar igualmente diversos grados de diferenciación. Tanto el carcinoma mamario ductal como el lobulillar, son producto de la proliferación del epitelio del ducto terminal del lobulillo mamario (11). La HLA y el CLIS son proliferaciones del epitelio mamario que muestran positividad a los receptores de estrógenos en un 60 a 90%, y pocas veces expresan HER2/neu o proteína p53 en sus células, las cuales están caracterizadas por perder la expresión de EC presente en las neoplasias ductales (12,13,14).

No existe un acuerdo tácito sobre la mejor manera de clasificar las lesiones intraepiteliales del cáncer mamario. Algunos carcinomas *in situ,* sobretodo los de apariencia sólida, tanto ductales como lobulillares, presentan grandes similitudes histológicas. Hay quienes afirman que a pesar de que la mayor parte de las veces es posible categorizar las lesiones in situ como ductales o lobulillares con la coloración de hematoxilina-eosina (H&E), existen casos de neoplasias híbridas o combinadas (15,16,17) y estos no pueden precisarse sin hacer inmunohistoquímica, y en particular detectar la expresión de EC (18,19). Las relevancia de este planteamiento es grande por cuanto el tratamiento para ambos tipos de neoplasias mamarias intraepiteliales (CDIS y CLIS) es diferente

(20,21,22,23) y se hace más complejo si consideramos la posibilidad de ambas neoplasias, ductales y lobulillares, coexistan. (24).

Desde un punto de vista morfológico, el CLIS está formado por masas sólidas de células pequeñas y uniformes que ocluyen los lobulillos mamarios, pueden mostrar luces intracitoplasmáticas, y en ocasiones muestran apariencia de anillo de sello (2). En el CLIS las células que obliteran los ductos terminales están limitadas en su conjunto por una lámina basal y esta condición intralobulillar, puede mantenerse durante mucho tiempo (1,25). Sabemos que en las células de la HLA del CLIS, y el CLI no expresan la EC, lo que hace pensar que su ausencia en la membrana celular no es un factor determinante para la capacidad de invasión de la NL.

Estas neoplasias de apariencia ambigua deben estudiarse con la ayuda de la inmunohistoquímica, una técnica que ha progresado con los métodos de recuperación antigénica y con la cual es posible detectar alteraciones moleculares tan puntuales como la amplificación y sobrexpresión de oncogenes como HER2/*neu* y p53, (26), detectar factores de proliferación como Ki67, y PCNA o precisar la existencia de receptores de estrógenos y de progesterona que puedan orientar una terapia moduladora de estas hormonas.

En este trabajo se examina el inmunomarcaje para la detección de E-cadherina (EC), una glicoproteína transmembranosa que interviene en la adherencia celular mediada por Ca2+, y la cual no se expresa en el CLIS ni en el CLI (6,7,8). Cuando el CLIS se hace infiltrante (CLI), las células adoptan una disposición espacial denominada “en fila india” e infiltran el tejido conectivo con una apariencia característica. Este modo de invadir los tejidos está relacionado con las alteraciones de la adhesividad entre las células del carcinoma lobulillar, provocada por el defecto genético mencionado y se manifiesta en una disminución del número de desmosomas y de las moléculas de EC en las uniones tipo mácula adherens (9). Resulta evidente que la EC, es una glicoproteína indispensable para mantener la adhesividad e integridad de las células normales de los ductos mamarios y que está presente también en los carcinomas ductales, tanto in situ como infiltrante (27). El gen ***CDH1*** que codifica para la E-cadherina, es un gen supresor de tumores y por ello, provoca la disminución o ausencia de expresión de la EC. Este hecho está asociado a las características de multicentricidad, invasividad, metástasis y mal pronóstico del carcinoma lobulillar.

Los mecanismos moleculares implicados en la disminución o pérdida de la expresión de EC en el CL, pueden ser variables, mutaciones, pérdida de uno de los alelos con pérdida de heterocigosis (**LOH**) y procesos de metilación en el promotor del gen ***CDH1***. La detección de las mutaciones del gen ***CDH1*** en la NL no es fácil, debido a que en las muestras a ser analizadas usualmente existen numerosas células tumorales y células normales, y por otra parte a que no existen zonas de “hot-spot” en el gen ***CDH1***. Esta circunstancia dificulta el análisis de sus 16 exones con sus transiciones exón-intrón o de las proteínas generadas, quizás con defectos en algún aminoácido, o proteínas incompletas. La alteración más frecuente en la NL es la **LOH** la cual está presente en más del 75% de los casos. Este fenómeno se observa en 17p, 13q y en un 50% de los casos de CLIS y de HLA se observa en 17q (28). También se ha observado **LOH** utilizando microdisección del ADN en 11q13 para el CLIS y el CLI. Es importante señalar que la incidencia de **LOH** para 17q y 17q del CLIS es semejante a la descrita para el CDIS (29). La metilación es un proceso que se observa en la secuencia de nucleótidos en donde se inicia la transcripción. En este sector promotor del gen, la

metilación provoca la supresión de la actividad transcripcional, por lo cual el ADN metilado no puede transcribirse y no se expresa la proteína, en este caso la EC.

La presencia de estos cambios en la HLA y el CLIS señalan como en las etapas tempranas ya se puede detectar el efecto de la alteración del gen ***CDH1.*** Es un hecho conocido que para que se exprese la EC son necesarias las moléculas de cateninas a, b y g, así como de la aparición de la proteína 120. El dominio de unión de las cateninas a la porción intracelular de la EC refuerza la estructura del citoesqueleto de actina (9). En este fenómeno, la proteína 120 es una molécula moduladora de las funciones de la EC (30), cuya expresión en el citoplasma del CLIS y en la HLA se ha señalado como un hecho precoz en la aparición de la NL (18), aunque posiblemente esta aparece secundariamente a la pérdida de la expresión de la EC. La pérdida de EC y de beta catenina se observa con mayor frecuencia en el CL difuso que el CLI sólido (31).

Ciertos casos de CLIS y de CLI pueden mostrar necrosis o focos cribiformes dentro de los lobulillos neoplásicos, y algunos autores (32,33) han considerado que neoplasias con estas características morfológicas, puedan ser denominadas indeterminadas, formando especie de híbridos de neoplasias intraepiteliales con diferenciación lobulillar y ductal (9,15,16,34). Fisher y colaboradores (35), decidieron, tras años de observaciones, denominar a estas neoplasias ambiguas, carcinomas ductolobulillares in situ. Años más tarde Maluf y colaboradores (16) establecieron que cuando no se observa la expresión de EC en las lesiones mamarias in situ, ellas van a progresar a CLI y cuando la EC es positiva, los casos son CDIS que progresarán a carcinoma ductal infiltrante. Estos hallazgos inmunohistoquímicos ofrecen resultados precisos sin que para algunos investigadores medie la apariencia histológica, la cohesividad de las células, las luces intracitoplasmáticas, ni las áreas de necrosis (27). Estos criterios histológicos planteados inicialmente por la Dra. Tavasoli no parecen ser siempre indicadores seguros para considerar una neoplasia in situ como de origen ductal (24).

Se han descrito casos de carcinomas tubulares coexistiendo con CLIS, ambos sin expresión de EC y llama la atención este hecho, ya que un carcinoma con apariencia ductal como es el tubular, pueda no expresar EC y que se vean híbridos de estas neoplasias llamadas carcinomas túbulo-lobulillares (20,36). Esta combinación de nuevo plantea una situación, en la cual ante estímulos que van a provocar una LOH, se produce la aparición de clones diferentes de células neoplásicas, y estas pueden explicar el origen de estos carcinomas mamarios híbridos, como los demostrados en este trabajo, todos provenientes de una sola célula madre ductulobulillar.

Referencias

1. **Foote FW, Stewart FW.** Lobular carcinoma in situ: a rare form of mammary carcinoma. Am J Pathol 1941,17: 491-499.
2. **Haagensen CD, Lane N, Lattes R, Bodian C.** Lobular neoplasia (so-called lobular carcinoma in situ) of the breast. Cancer 1978, 42: 737-769.
3. **Schniit SJ, Morrow M.** Lobular carcinoma in situ: a current concept and controversies. Sem Diagn Pathol 1999, 16: 209-223.
4. **McDivitt RW, Hutter RPV, Foot FR y col.** In situ lobular carcinoma : a prospective follow up study indicating cumulative patient risks. JAMA 1967, 201: 82-86.

5. **Hutter RPV.** The management of patients with lobular carcinoma in situ of the breast. Cancer 1984, 53: 798-802.
6. **Vos CB, Cleton-Jansen AM, Berx G, de Leeuw WJ y col.** E-cadherin inactivation in lobular carcinoma in situ of the breast: an early event in tumorigenesis. Br J Cancer 1997, 76: 1131-11343.
7. **Nayar R, Zhuang Z, Merino MJ, Silverberg SG.** Loss of heteroczygocity on chromosome 11q13 in lobular lesions of the breast using tissue microdissection and polymerase chain reaction. Hum Pathol 1997, 28: 277-282.
8. **Rieger-Christ KM, Pezza JA, Dugan JM, Braasch JW, Hughes KS, Summerhayes IC.** Disparate E-cadherin mutations in LCIS and associated invasive breast carcinomas. J Clin Pathol:Mol Pathol 2001, 54: 91-97.
9. **Moll R, Mitze M, Frixen UH, Birchmeier W.** Differential loss of E-Cadherin expresion in infiltrating ductal an lobular breast carcinomas. Am J Pathol 1993, 143: 1731-1742.
10. **Lerwill MF.** Current practical applications of diagnostic immunohistoochemistry in breast pathology. Am J Surg Pathol 2004, 28: 1076-1091.
11. **Tavasoli FA.** Ductal carcinoma in situ: introduction of the concept of ductal intraepithelial neoplasia. Mod Pathol 1998, 11: 140-154.
12. **Gupta SK, Douglas-Jones AC, Jasani B y col**. E-Cadherin (e-cad) expresión in Duch carcinoma in situ (DCIS) of the breast. Virchows Arch 1997, 430: 23-28.
13. **De Leeuw WJ, Berx G, Vos CB y col**. Simultaneous loss of E-cadherin and catenins in invasive lobular breast cancer and lobular carcinoma in situ. J Pathol 1997, 183: 404-411.
14. **Acs G, Lawton TJ, Reebecck TR y col**. Differential expression of E-cadherin in lobular and ductal neoplasms of the breast and its biologic and diagnostic implications. Am J Clin Pathol 2001, 115: 534-542.
15. **Jacobs TW, Pliss N, Kouria G, Schnitt ST.** Carcinoma in situ of the breast with indeterminate features. Am J Surg Pathol 2001, 25: 229-236.
16. **Maluf HM, Swanson PE, Koerner FC.** Solid low-grade in situ carcinoma of the breast: role of associated lesions and E-cadherin in differential diagnosis. Am J Surg Pathol 2001, 25: 237-244.
17. **Goldstein NS, Bassi D, Watts JC y col.** E-cadherin reactivity of 95 non-invasive ductal and lobular lesions of the breast: implications for the interpretation of problematic lesions. Am J Clin Pathol 2001, 115: 534-542.
18. **Gamallo C, Palacios J, Suarez A y col**. Correlation of E-cadherin expresión with differentiation grade and histological type in breast carcinoma. Am J Pathol 1993, 142: 987-993.
19. **Moll R, Mitze M, Frixen UH, Birchmeier W.** Differential loss of E-cadherin expression in infiltrating ductal and lobular breast carcinomas. Am J Pathol 1993, 143: 1731-1742.
20. **Page DL, Kidd TE, Dupont WD, Simpson JF, Rogers LW.** Lobular neoplasia of the breast: higher risk for subsequent invasive cancer predicted by more extensive disease. Human Pathol 1991, 22: 1232-1239.
21. **Habel LA, Moe RE, Daling JR, Holte S y col.** Risk of contralateral breat cancer among women with carcinoma in situ of the breast. Ann Surg 1997, 225: 69-75.
22. **Goldstein NS, Kestin LL, Vicini FA.** Clinicopathologic implications of E-cadherin reactivity in patients with lobular carcinoma in situ of the breast. Cancer 2001, 92: 738-747.

23. **Middleton LP, Grant S, Stephens T, Stelling CB y col.** Lobular carcinoma in situ diagnosed by core needle biopsy: when should it be excised? Mod Pathol 2003, 16: 120-129.
24. **Koerner F, Maluf H** Uncommon morphologic patterns of lobular neoplasia. Ann Diagn Pathol 1999, 3: 249-259.
25. **Wheeler JE, Enterline HT, Roserman JM y col.** Lobular carcinoma in situ of the breast. Long-term follow-up. Cancer 1974, 34: 554-563.
26. **Lakhani SR, van de Viijver MJ, Jacquemier J, Anderson TJ y col.** The pathology of familial breast cancer: predictive value of immunohistochemical markers estrogen receptor, progesterone receptor, HER-2 and p53 in patients with mutations in BRCA1 and BRCA2. J Clin Oncol 2002, 20: 2310-2318.
27. **Schiint SJ, Morrow M.** Lobular carcinoma in situ: current concepts and controversies. Sem Diagn Pathol 1999, 16: 209-223.
28. **Lakhani SR, Collins N, Sloane JP, Stratton MR, Houlston RS**. Loss of heterocygocity in lobular carcinoma in situ of the breast. J Clin Pathol :Mol Pathol 1995, 48: M74-M78.
29. **Nayar R, Zhuang Z, Merino MJ, Silverberg SG**. Loss of heterocygosity on chromosome 11q13 in lobular lesions of the breast using tissue microdissection and polymerase chain reaction. Hum Pathol 1997, 28: 277-282.
30. **Dillon D, DÁquila T, Reynolds AB, Fearon ER, Rimm DI.** The expression of p120ctn protein in breast cancer is independent of a-and b-catenin and E-cadherin. Am J Pathol 1998, 152: 75-82.
31. **Hashizume R, Koizume H, Ihara A, Otha T, Uchikoshi T.** Expression of Beta catenin in normal breast tissue and breast carcinoma: a comparative study with epithelial cadherin and alpha-catenin. Histopathol 1996, 29: 139-146.
32. **Rosen PP.** Coexistent lobular carcinoma in situ and intraductal carcinoma in a single lobular-duct unit. Am J Surg Pathol 1980, 4: 241-246.
33. **Sneige N, Wang J, Baker BA, Krishanamurthy S, Middleton LP.** Clinical, histopathologic and biologic features of pleomorphic lobular (ductal-lobular) carcinoma in situ of the breast: a report of 24 cases. Mod Pathol 2002, 15: 1044-1050.
34. **Bratthauer GL, Moinfar F, Stamatakos MD, Mezzaetti TP y col**. Combined E-cadherin and high molecular weight cytokeratin immunoprofile differentiates lobular, ductal and hybrid mammary intraepithelial neoplasias. Hum Pathol 2002, 32: 620-627.
35. **Fisher ER, Constantino J, Fisher B y col.** Pathologic findings from the National Surgical Adjuvant Breast Project (NSABP) protocol B-17: five-year observations concerning lobular carcinoma in situ. Cancer 1996, 78: 1403-1416.
36. **Green I, Mc Cormick B, Cranor M y col.** A comparative study of pure tubular and tubulolobular carcinoma of the breast. Am J Surg Pathol 1997, 21: 653-657.

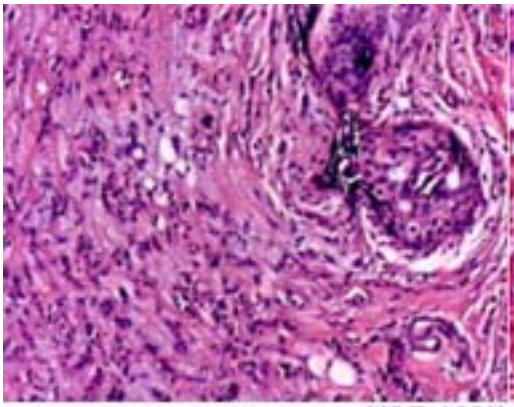

H&E 100X
Se observa la infiltración tumoral y un área de carcinoma in situ

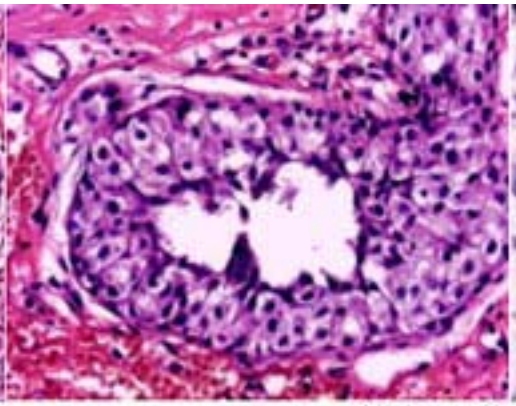

H&E 200X
Se observan las células neoplásicas diagnosticadas como CLIS

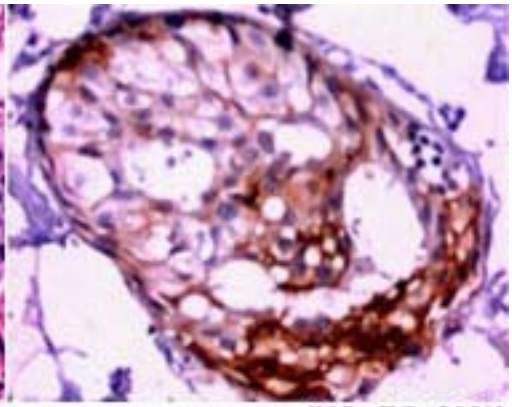

IHQ: EC 200X
IHQ con E-cadherina que muestra positividad focal en áreas de CLIS

Caso # 4695-2004
Diagnóstico : CLIS y CLI

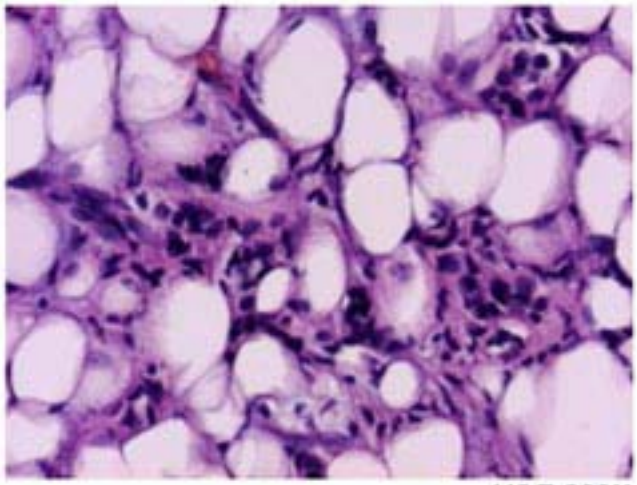

H&E 200X

Áreas de infiltración en el tejido adiposo

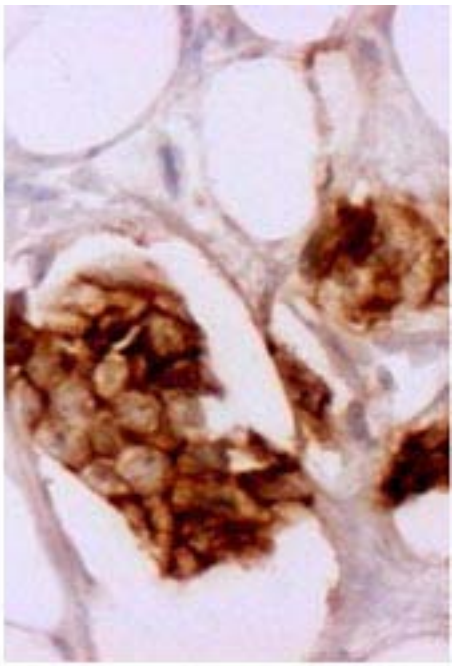

IHQ: + EC 400X

Inmunomarcaje + con E-cadherina que señala la naturaleza DUCTAL de este cárcinoma de mama diagnosticado in situ como CLIS y considerado como un caso de CLI

Caso # 4695-2004
Diagnóstico : CLIS y CLI

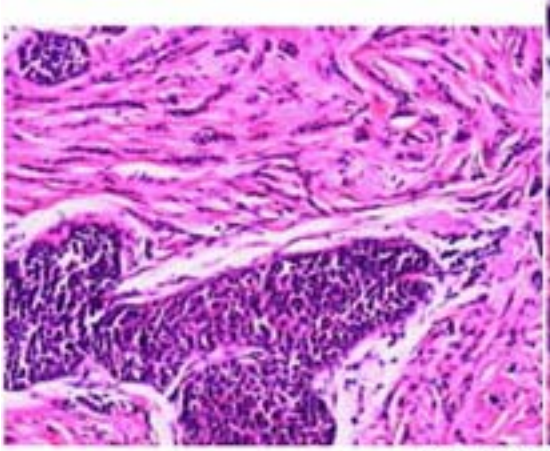

H&E 100X

Se observan áreas de CLIS y de CLI con la apariencia de las células infiltrando en "fila india"

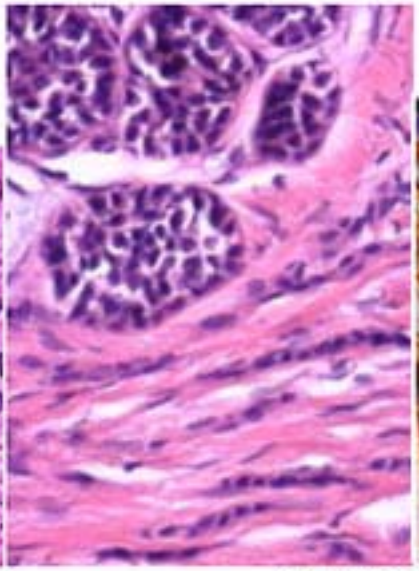

H&E 200X

Detalle del CLIS y las hileras de células características del CLI

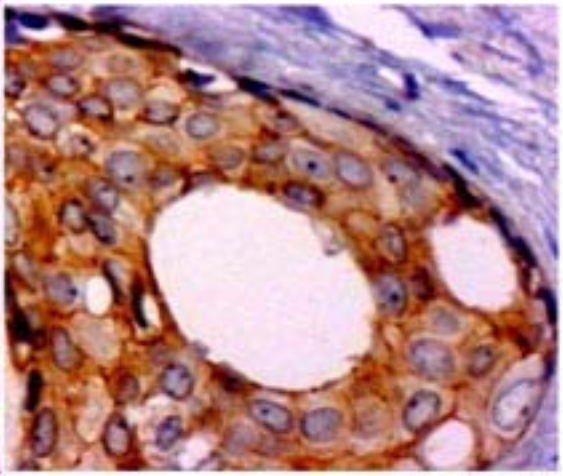

IHQ +EC 400X

Positividad para EC con IHQ, que contradice el diagnóstico de CLIS

Caso # 2532-2004
Diagnóstico : CLIS y CLI

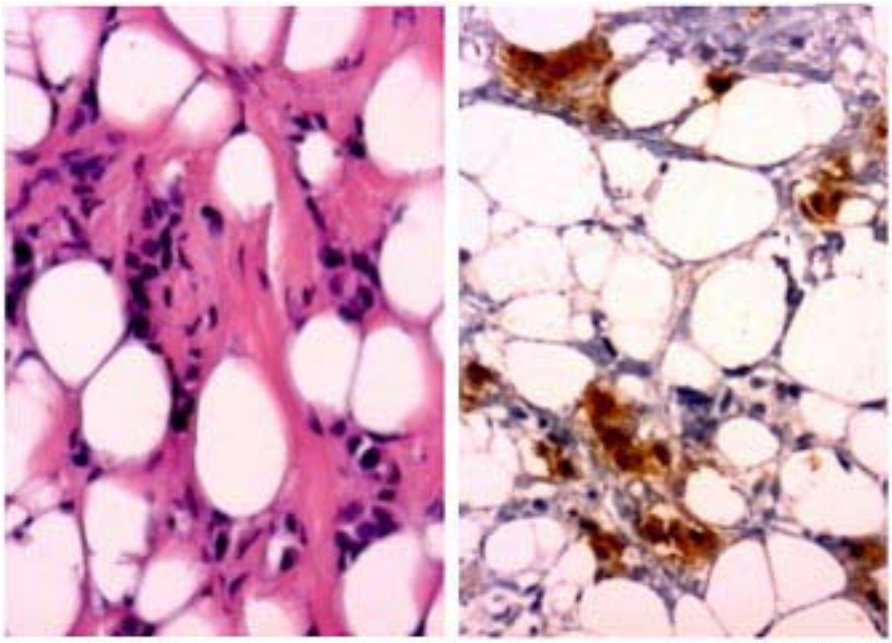

H&E 400X

Infiltración tumoral de CLI con positividad para EC y apariencia de infiltración ductal

Caso # 2532-2004
Diagnóstico : CLIS y CLI

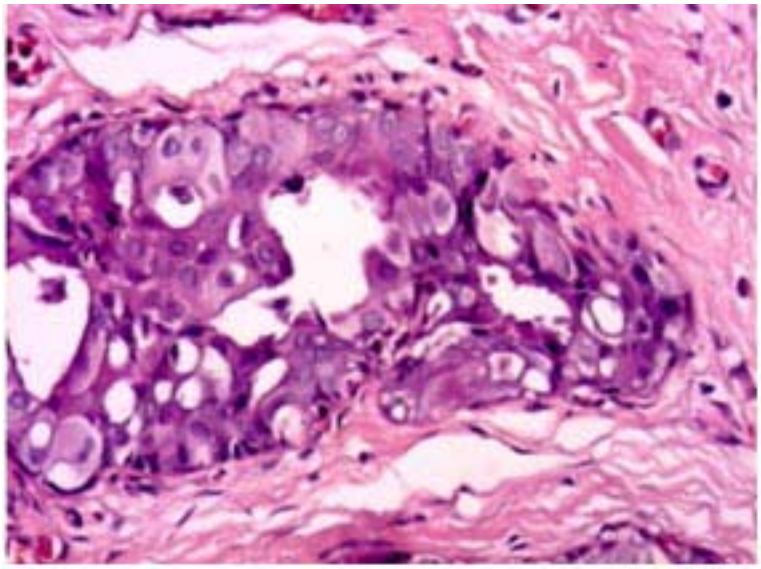

H&E 200X
Se ven las características de las células del CDIS

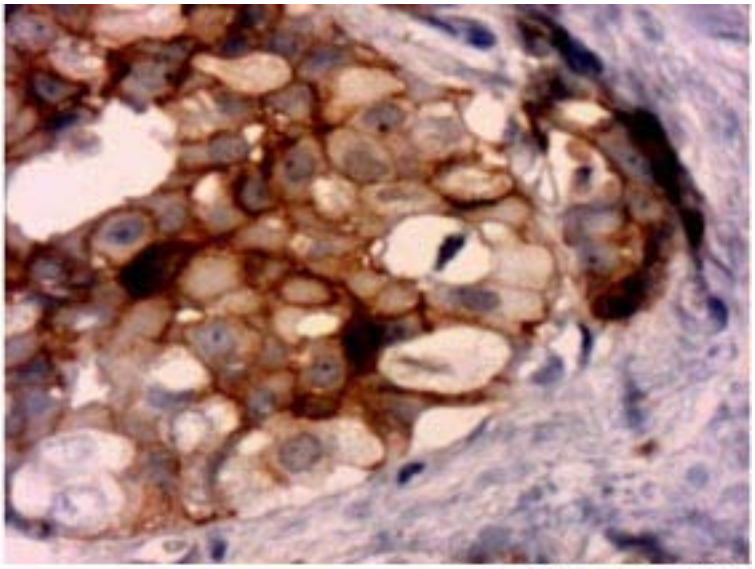

IHQ + EC 400X
Aunque algunas células no expresan EC, la mayoría se comporta como un CDIS

Caso # 2823-2004
Diagnóstico : CDIS y CDI

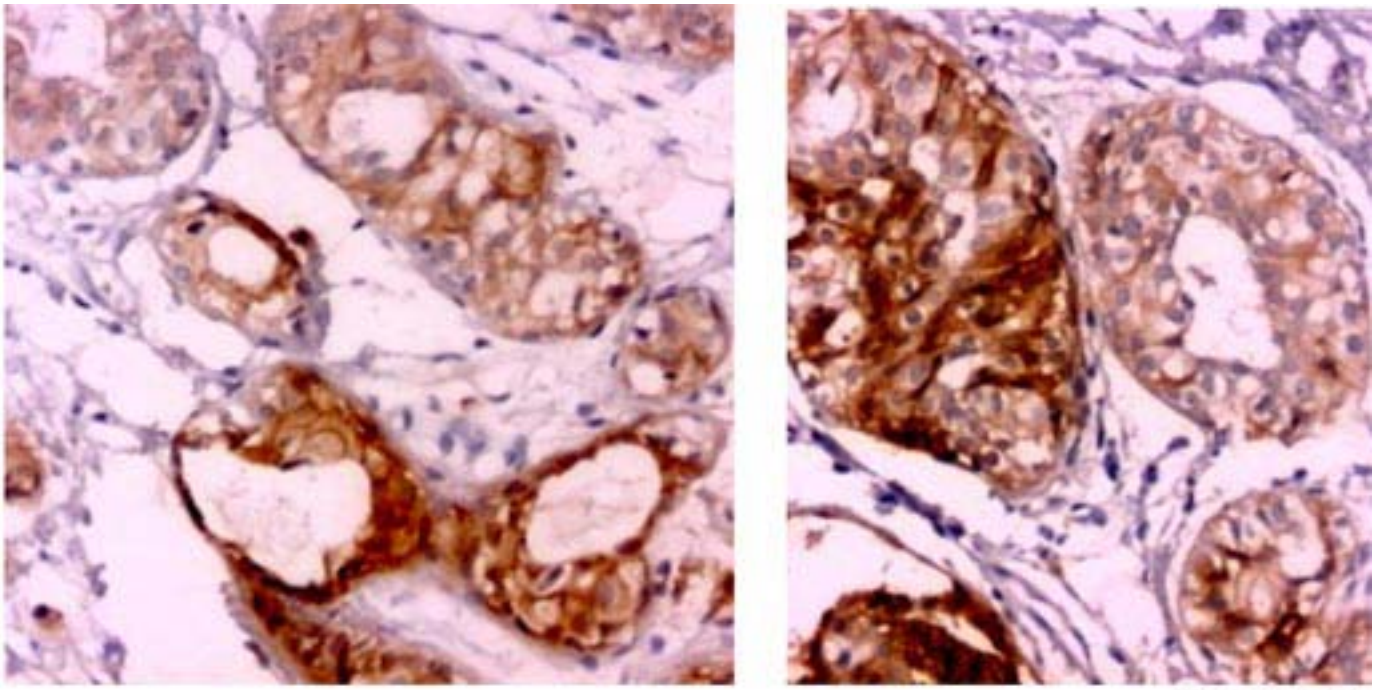

IHQ. EC 200X
Expresión focal o parcial de E-cadherina en caso diagnosticado como CLIS

Caso # 2823-2004
Diagnóstico : CDIS y CDI