VITAE
Academia Biomédica Digital
Facultad de Medicina - Universidad Central de Venezuela
Octubre-Diciembre 2004 N°21
ISSN 1317-987X

- Introducción
- Materiales y métodos
- Resultados
- Discusión
- Referencias

Jorge García Tamayo
novapath@yahoo.com
Médico Cirujano - Doctor en Ciencias Médicas.
Laboratorio de Patología Molecular
NOVAPATH, Caracas, Venezuela

Eduardo Caleiras
Hospital Metropolitano del Norte.
Valencia Edo. Carabobo, Venezuela

José Rafael Tovar
Universidad Centroocidental Lisandro Alvarado. Barquisimeto, Edo. Lara, Venezuela

Anatomía Patológica

Ultraestructura de la sangre periferica en la infección por el virus del dengue

Fecha de recepción: 31/12/2000
Fecha de aceptación: 31/12/2000

El virus del Dengue que pertenece a la familia Togaviridae, grupo Flavivirus y sus serotipos 1, 2, 3 y 4, causan la fiebre hemorrágica del dengue y el síndrome de choque del dengue. Estudios previos han logrado aislar este virus de los leucocitos de la sangre periférica de animales infectados y de células cultivadas. En ésta investigación examinamos con el microscopio electrónico de transmisión muestras de sangre periférica de 14 pacientes con dengue serológicamente comprobado y de 5 personas clínicamente sanas. Se detectó vacuolización del citoplasma en los monolitos, y en algunas células mononucleares, se vieron numerosas partículas virales electróndensas localizadas dentro de vecículas en el citoplasma. Se vieron numerosas células plasmositoides, linfocitos atípicos y linfocitos cititóxicos naturales en las muestras examinadas. La formación de estructuras tubulorectículares en el citoplasma de monocitos y linfocitos, se relaciono con el incremento de interferon alfa en esta infección. No existen estudios previos sobre la ultraestructura del vitus del dengue en la sangre de humanos, por lo que se destaca la dificultas para detectar las partículas virales y la importancia de la toma de la muestra en el momento de la viremia para lograr resultados óptimos.

Palabras Claves:Dengue, ultraestructura, virus, sangre periférica humana.

Title

Ultrastructure of peripheral blood in dengue´s virus infection.

Abstract

Dengue virus belong to the Togaviridae family of Flavivirus. The serotypes 1,2,3 and 4 induce dengue´s hemorrhagic fever and the shock syndrome in dengue´s patients. Previous studies isolate the virus from peripheral blood of animals and cultured cells. Electron microscopic observations on peripheral blood of 14 patients with serologic evidences of dengue´s virus infection and 5 healthy individuals. Vacuoles in the cytoplasm of monocytes and electron dense viral particles, within cytoplasmic vesicles, were observed. Numerous plasmocytoid cells, atypical lymphocytes and naturally cytotoxic lymphocytes in the samples were examined. Tubuloreticular structures in the cytoplasm of lymphocytes and monocytes due to increased levels of interpheron alpha during the infection were observed. No previous studies on the ultrastructure of human peripheral blood cells during the infection with dengue´s virus, related to the moment of sampling during viremia.

Introducción

El dengue es una enfermedad aguda infecciosa, producida por un Togavirus y transmitida a través de la picadura de antrópodos hematófagos (zancudos). En América, el vector principal es el Aedes aegypti, pero también el virus del dengue ha sido recobrado de otras especies como el Aedes albopictus, Aedes polinesiens, Aedes scutellaris y el Culex quinquefanciatus[1].

En los últimos 20 años, la incidencia de la fiebre epidémica del dengue se ha incrementado mundialmente sobre áreas geográficamente extensas. La forma severa, la fiebre hemorrágica del dengue, es una enfermedad inmunológica que ocurre en personas que han experimentado infección secuencial por virus del dengue. El riesgo de padecer esta enfermedad secuencial y consecutivamente la fiebre hemorrágica del dengue ha aumentado dramáticamente, primero en Asia y ahora en América, así mismo existen factores específicos del virus que también influyen en la epidemiología del dengue[2].

A pesar de los programas nacionales de prevención y la divulgación de las indicaciones que deben regirse para realizar una vigilancia epidemiológica eficaz[3], la incidencia dengue ha aumentado hasta tener una situación endémica e hiperendémica con brotes epidémicos como ya hemos señalado. Concomitantemente, otro problema del dengue en nuestro país, es la ausencia de trabajos de investigación sobre esta enfermedad a pesar de la grave situación epidemiológica que existe. De allí el interés de publicar este trabajo sobre el estudio ultraestructural de la sangre periférica, en pacientes con dengue hemorrágico. El objetivo de este estudio fue investigar la ultraestructura de los leucocitos de la sangre periférica, especialmente de los monocitos, en pacientes infectados por el virus del dengue. Esto permitiría examinar la relación entre la infección viral in vivo en diferentes etapas evolutivas de la enfermedad, a través de la morfología de las células implicadas en la multiplicación y la diseminación del virus.

Materiales y métodos

El grupo de pacientes con dengue examinado en este trabajo estuvo constituido por 14 pacientes con dengue serológicamente comprobado. La detección de la infección fue realizada en el Instituto Nacional de Higiene, utilizando la metodología de Elisa (Tabla Nº1). Un segundo grupo utilizado como control, estuvo constituido por 5 personas clínicamente sanas.

Obtencion de las muestras

Las muestras de sangre se obtuvieron de pacientes hospitalizados en el servicio de Enfermedades Infecciosas del Hospital Universitario de Caracas. Los pacientes fueron previamente diagnosticados para dengue por clínica y serología, y ubicados dentro de los grupos del estudio. Se obtuvieron 6ml. de sangre periférica mediante punción venosa periférica y fueron mezclados con 9mg. de ácido etilendiaminotetraacético (EDTA) por inversión lenta (10x) en tubos al vacío preparados a tal efecto.

Procesamiento de la muestra para microcopia electrónica de transmision

El procesamiento de las muestras se hizo según la técnica de Watanabe[4], modificada por Pirela y col.[5]. Las muestras fueron centrifugadas (600x g/15min./t.a.) en rotor basculante, extrayéndose posteriormente el plasma sobrenadante por aspiración con pipetas Pasteur. La capa superficial remanente del plasma fue separada de la fracción rica en leucocitos mediante la absorción con papel de filtro. El volumen de plasma retirado se sustituyó con glutaraldehido al 2,5% en amortiguador de cacodilato de sodio 0,1M, pH 7.2, mantenido a 4ºC y sacarosa al 6,0%, durante una hora. Esta preparación fue trasladada a un vidrio de reloj a temperatura ambiente en donde fueron separados manualmente la capa leucocitaria de los eritrocitos. La capa de leucocitos aislados por este procedimiento fue lavada con buffer cacodilato 0,1 M, pH 7.2 4ºC y sacarosa al 6,0% durante dos minutos para separar los glóbulos rojos adheridos. Luego, se cortó la capa de leucocitos en trozos de 1,0mm. aproximadamente para su fijación con glutaraldehido al 2,5% en buffer cacodilato 0,1 M, pH 7.2 y sacarosa al 6,0%, mantenida a 4ºC, durante 30 minutos. Al final de esta etapa, los bloques de leucocitos fijados fueron lavados (2x 15min.) con buffer cacodilato 0,1 M, pH 7.2 y sacarosa al 6,0% mantenida a 4ºC. Se procedió a aspirar la solución de lavado, las muestras fueron tratadas con tetraóxido de osmio (0s04) al 1%, en agua bidestilada, mantenida a 4ºC durante una hora. Luego se procedió a retirar esta solución y al lavado sucesivo con agua destilada.

Las muestras obtenidas fueron deshidratadas mediante gradientes ascendentes de etanol (50, 75, 85, 95, 100, 100 y 100%) por 15 minutos c/u. Los bloques fueron trasladados a óxido de propileno (2x 15min. c/u), e incluidas en resina LX 112 en las proporciones 3:1; 1:1; 1:3; en etapas de una hora de duración; para obtener la infiltración de la resina en la muestra. Finalmente, los bloques de leucocitos se trasladaron a un recipiente donde se mantuvieron en resina pura durante 24 horas. La inclusión de las muestras en las resinas se efectuó colocando los bloques de leucocitos en moldes adecuados junto con la resina. Estos moldes fueron trasladados a una estufa a 60ºC, durante 48 horas. Se practicaron de 2 a 6 pares de cortes finos (60-90nm.) a diferentes niveles, a cada uno de los 5 a 6 bloques de las preparaciones a ser examinados ultraestructuralmente, éstos fueron efectuados con cuchilla de diamante mediante un ultramicrotomo, marca Porter & Blum MT-2. Las muestras fueron contrastadas por tratamiento de acetato de uranilo al 2% durante 30 minutos en cámara húmeda y citrato de plomo por 15 minutos. Una vez contrastadas las muestras se observaron en un microscopio electrónico, marca Hitachi, modelo 500 (H-500) con un voltaje de aceleración de 85Kv. Las células fueron observadas y fotografiadas en aumento promedio de 4000 a 15.000x y en micrografías ampliadas a mayores aumentos se observaron los detalles de interés.

Resultados

El estudio de las muestras de sangre periférica de los 14 pacientes infectados con el virus del dengue y en los cinco pacientes controles, mostró los siguientes elementos celulares.

Linfocitos: Células mononucleares de aproximadamente 9 micras de diámetro con escaso citoplasma, pocas mitocondrias, aparato de Golgi rudimentario, escaso retículo endoplasmático liso y rugoso con algunos ribosomas libres. Algunas de éstas células mostraban finos procesos citoplasmáticos como filopodios. El núcleo era grande, redondeado, central, con la cromatina condensada hacia la periferia; algunas células presentaban nucléolo evidente. Ocasionalmente, se observaron en el citoplasma estructuras tubuloreticulares (TRS) **(Figura 8)** anastomosadas de 24nm de diámetro, dentro de las cisternas el retículo endoplasmático rugoso; en algunas células se observaron agrupadas con una apariencia del tipo panal de abeja.

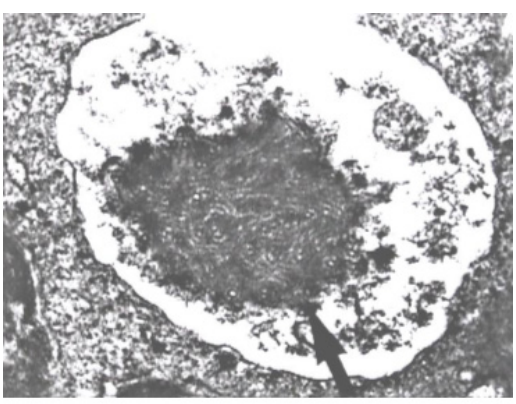

Figura 8

Detalle de los gránulos de linfocitos citotóxicos. 35.000X

Linfocitos Citotóxicos Naturales: Se observaron células mononucleares de un diámetro aproximado de 12 micras, con moderada cantidad de citoplasma conteniendo escasas mitocondrias, un aparato de Golgi, cisternas de retículo endoplasmático rugoso y liso, algunas de ellas dilatadas. En el Citoplasma se vieron gránulos electron - densos que contenían grupos de túbulos de 10 nanometros (nm) de diámetro con arreglo paralelo. El núcleo presentaba la cromatina condensada en la periferia y en algunas células se observó el nucleólo. **(Figuras 6 y 7)**

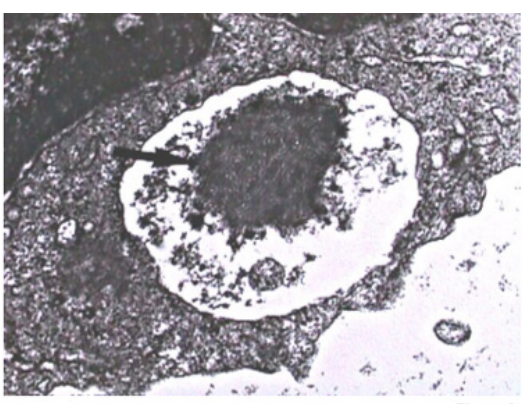

Figura 6

Linfocito citotóxico con vacuola citoplasmática. La flecha señala las estructuras tubulares características de los gránulos, las cuales se aprecia en detalle en la Fig. 7
35.000X

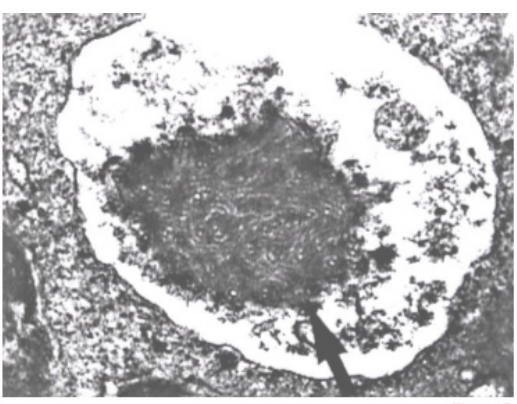

Figura 7

Detalle de los gránulos de linfocitos citotóxicos
35.000X

Linfocitos Plasmocitoides: En los cortes de una micra de la sangre periférica teñidos con azul de toluidina, se observó una moderada cantidad de células mononucleares, de aspecto atípico; estas cuando se vieron con el microscopio electrónico de transmisión presentaban un diámetro de aproximadamente 12 micras, con abundante citoplasma y ricas en retículo endoplasmático rugoso. Algunas de las cisternas estaban dilatadas, otras eran de aspecto usual, en el citoplasma se veían mitocondrias y un aparato de Golgi. El núcleo era excéntrico, redondeado con cromatina finamente granular y dispersa. En muchas células el nucleólo era prominente. **(Figuras 4 y 5)**

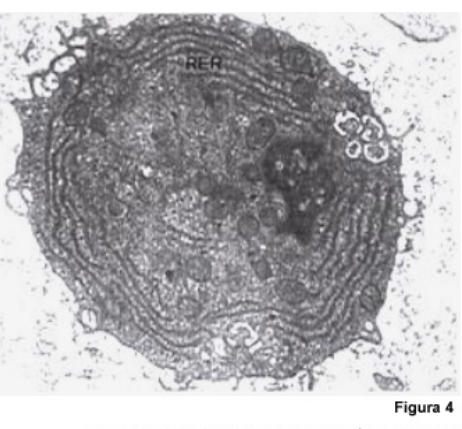

Figura 4

Linfocito plasmocitoide en sangre periférica. 15.000X

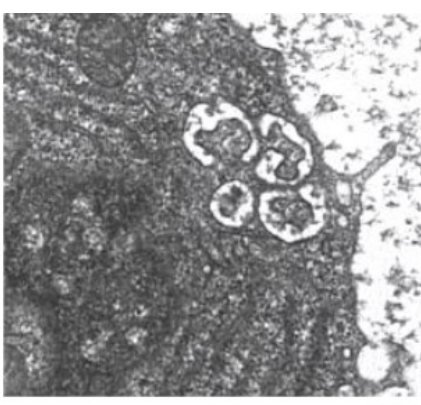

Figura 5

Detalle de la Fig. 4 que muestra vacuolización paranuclear y cisternas del retículo endoplasmático granular. 35.000X

Células Plasmáticas: Se observaron células con un tamaño promedio de 14 micras. En el citoplasma se distinguieron algunas mitocondrias, el retículo endoplasmático rugoso estaba bien desarrollado con numerosas cisternas, algunas cisternas estaban dilatadas, lo que constituyó una característica muy relevante en muchos plasmocitos. Se evidenció también un aparato de Golgi paranuclear bien desarrollado. El núcleo era excéntrico con gruesos acúmulos periféricos de cromatina y un gran nucleólo.

Leucocitos Polimorfonucleares: Se observaron células con un diámetro promedio de 14 micras, el citoplasma mostraba algunas mitocondrias dispersas y un aparato de Golgi pequeño, las cisternas de retículo endoplasmático rugoso se encontraban dispersas, al igual que algunos gránulos de glucógeno. La característica sobresaliente del citoplasma en éstas células era la abundancia de gránulos electrodensos de forma redondeada, alargada u oval y de diferentes tamaños, rodeados por una unidad de membrana. El núcleo era multilobulado con la cromatina condensada y distribuida en la cara interna de la cisterna perinuclear.

Eosinófilos: Ocasionalmente se detectaron células de 12 micras de diámetro, con gránulos electrodensos en el citoplasma, conteniendo cuerpos aún más densos en su parte central, de estructura cristalina y en forma de cuadrados o de rectángulos. Sobresalía un aparato de Golgi y algunas mitocondrias. El núcleo era lobulado y mostraba la cromatina condensada en la superficie interna de la membrana nuclear.

Monocitos: Estos se observaron como células mononucleares, grandes, de aproximadamente 15 micras de diámetro. El citoplasma presentaba gránulos de tamaño y forma variable, rodeados por una unidad de membrana, un aparato de Golgi, moderada cantidad de mitocondrias, cisternas de retículo endoplasmático rugoso y gránulos con aspecto de lisosomas. Algunas células mostraban vesículas intracitoplasmáticas sin contenido y prolongaciones del citoplasma con aspecto de pseudopodos o de filopodios. En otras células, se observaron dentro de las cisternas del retículo endoplasmático rugoso, estructuras tubuloreticulares anastomosadas de 24nm de diámetro. En algunos monocitos se logró identificar en el citoplasma la presencia de vesículas con numerosas partículas electrodensas redondeadas de 40nm de diámetro, rodeadas por una envoltura de 10nm de espesor. Estas estructuras se identificaron como partículas virales. **(Figuras 9,10 y 11)** Las estructuras vesiculares mostraban un material electrodenso finamente reticulado en la parte central. Estas vesículas se ubicaron predominantemente en la región perinuclear, aunque en algunas células se localizaron hacia la periferia del citoplasma. No se pudo establecer alguna relación con el aparato de Golgi. Las vesículas estaban limitadas por una unidad de membrana. No se evidenciaron partículas vírales libres en el citoplasma o dentro del retículo endoplasmático rugoso, ni se detectaron viriones fuera de las células, en el espacio extracelular. **(Figuras 1, 2 y 3)**

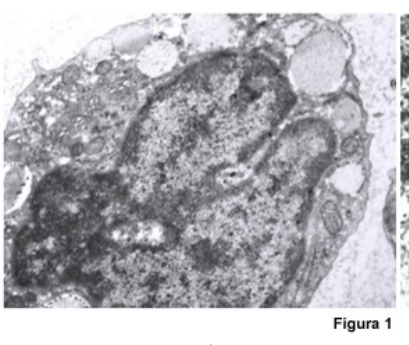

Figura 1

Monocito de sangre periférica que muestra vacuolas citoplasmáticas, complejo de Golgi y núcleo indentado
13.000X

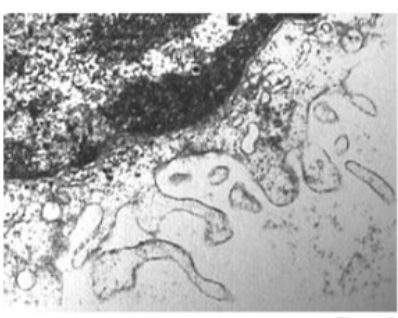

Figura 2

Detalle de prolongaciones citoplasmáticas en una célula mononuclear con apariencia linfomonocitica. 35.000X

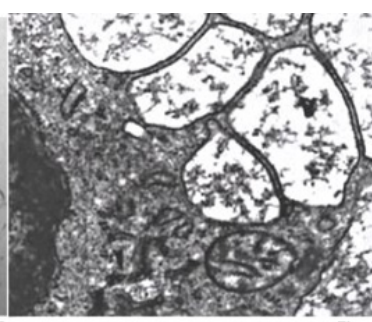

Figura 3

Detalle de vacuolización exagerada del citoplasma de un monolito
35.000X

Plaquetas: Se presentaron como estructuras de aproximadamente de 3 micras promedio de diámetro, de forma irregular, entre ovoides y redondeados, constituidas por una matriz citoplasmática con mitocondrias, vesículas y cisternas lisas, ribosomas, microtúbulos y algunos gránulos electrodensos rodeados por una unidad de membrana con apariencia de lisosomas. En el citoplasma se detectaron microtúbulos y filamentos.

Discusión

El dengue es la enfermedad viral más importante transmitida por vectores en el mundo, afecta a varios millones de personas anualmente en Asia, África y América, pudiendo extenderse de las regiones tropicales a las zonas templadas donde existen poblaciones de Aedes aegypti6. Es una enfermedad de carácter endemo-epidémico en varios países tropicales de América, África y Asia, siendo su expresión más grave, la fiebre hemorrágica del dengue y el síndrome de choque del dengue, que afecta principalmente a niños menores de 4 años y a jóvenes con edades comprendidas entre 10 y 14 años. La fiebre del dengue ha sido descrita como epidémica en Malasia desde 1902, y alcanzó proporciones epidémicas en 1973; la incidencia de la enfermedad en 1973 era de 5.4 casos por 100.000 habitantes, alcanzó 10.4 casos por 100.000 habitantes en 19877. El primer brote de dengue hemorrágico fue descrito en las Filipinas en 1954, por Hammon y col., extendiéndose hasta Tailandia en 1957; actualmente el dengue se encuentra ampliamente distribuido en todo el sudeste asiático, con 750.000 casos hospitalizados y 20.000 muertes en los últimos 25 años 8,9.

La epidemiología del dengue en América se ha modificado, debido a las frecuentes epidemias de la enfermedad en la zona del Caribe durante los últimos 15 años10. En 1981, el virus del dengue tipo II produjo en Cuba una epidemia donde se diagnosticaron 344.203 casos y con 158 muertes certificadas constituyéndose, en el mayor brote de dengue hemorrágico en el continente americano descrito hasta el momento 11,12,13.

La segunda epidemia del dengue en América después de la cubana, fue en Yucatán, México en 1984, donde se describieron 5486 casos14. Posteriormente, en 1990, se produjo en Venezuela otra epidemia con 3108 casos informados y 73 defunciones15. La falta de medidas de prevención eficaces, especialmente en la lucha por la erradicación de los mosquitos asociados a otras condiciones desfavorables, hacen predecir que se producirán más epidemias de dengue hemorrágico en América.

En Venezuela para el año 1991, se había descrito 4187 casos correspondientes a dengue clásico y 1048 casos de dengue hemorrágico16. La mortalidad en los casos de dengue hemorrágico bajo tratamiento médico, osciló alrededor del 1-3%, mientras que casos sin tratamiento llegó al 50%17. En la actualidad estamos viendo que existen grandes extensiones del país donde el dengue es hiperendémico y estamos viviendo desde 1998 brotes de Dengue hemorrágico. En 1998 se describieron 37.553 casos y 33 defunciones18; para 1999 hubo 26.716 casos con 15 defunciones17; en el año 2000, 21.101 se señalaron casos con 5 muertes y para el año 2001, 83.180 nuevos casos con 15 defunciones19. En el primer trimestre del año 2002 existían 15.166 casos sin muertes20.

Desde 1944, se había detectado dos tipos de virus inmunológicamente distintos, Dengue – 1 y Dengue – 221,22, mientras que Hammon y col. 1956, citados por Hayos y Gubler23, aislaron dos nuevos serotipos, designados como Dengue 3 y Dengue 4.

Según Cáceres 17, la primera mención del dengue en Venezuela data de 1828, cuando el Dr. José María Vargas escribió un informe “Memoria”, en colaboración con los doctores Cabrera y González sobre una epidemia que azotó a Caracas. La segunda publicación, es de F.A. Risquez hecha en Caracas, en el año 1890 y posteriormente aparecieron esporádicamente comunicaciones sobre la clínica y la epidemiología de esta enfermedad.

Bancroft (1906), publicó la primera prueba de que el mosquito Aedes aegypti era el vector de la enfermedad, lo que se confirmó definitivamente por Cleland y col. (1919); Silar y col. (1926) y por Simmons y col. (1931); los mismos autores confirmaron que el Aedes albopictus es también el vector del dengue24. El mosquito hembra (Aedes aegypti), es el vector de la infección, al alimentarse con la sangre que toma al picar a la persona infectada; después de un período de tiempo variable, de 8 a 10 horas, el virus se establece en las glándulas salivares del mosquito, desde donde va a ser transmitido a través de la saliva a otro humano susceptible. No existen lesiones características de la infección y aunque ésta pueda diseminarse a varios órganos, el virus muestra un tropismo marcado por el sistema monocito – macrofágico25.

En estudios realizados con el microscopio electrónico de transmisión en células cultivadas, los virus del dengue se observaron como partículas esféricas de 40 – 50nm de diámetro, poseen una envoltura de lípidos y glicoproteínas con proyecciones en forma de tornillo y un compartimiento central ligeramente hexagonal de 40nm de diámetro25. El ácido ribonucléico es de cadena lineal sencilla, protegido por una proteína capsídica (PE2), la ribonucleoproteína, se encuentra en el compartimiento central de la partícula viral y constituye el nucleocápside viral. El virus presenta también otras dos proteínas estructurales distribuidas en su envoltura externa, una conocida como E (PE3), con peso molecular de 59.000d., y la otra identificada como M (PE1), con peso molecular de 7.700d., que se hallan combinadas a cadenas de carbohidratos. El genoma codifica 5 proteínas no estructurales (PNE), cuyas funciones son aún desconocidas.

Desde el punto de vista ultraestructural, es evidente la similitud del virus del dengue con otros Togavirus como encefalitis equina venezolana (EEV) 26, 27, 28, 29. Las propiedades hemoaglutinantes del virus están determinadas por la proteína estructural (PE3), que se combina con carbohidratos formando una glicoproteina (GP) incorporada en la envoltura externa del virus, y es la responsable de la prueba de hemaglutinación de los glóbulos rojos. Los elementos proteicos y glicoproteicos del virus del dengue, constituyen su estructura antigénica y son los que han permitido la clasificación de este grupo viral dentro de la familia Togaviridae, grupo flavivirus y en los serotipos dengue 1, 2, 3 y 430.

El virus del dengue fue aislado en 86 casos (94.5%) de la sangre periférica de 90 pacientes con la enfermedad, y en ese estudio, sólo en 28 casos (31.5%), los virus se obtuvieron del plasma; es de notar que el 84% de los virus aislados provenían de las muestras tomadas mientras el paciente presentaba fiebre31. Este hecho es comparable con los resultados obtenidos en nuestro estudio en donde logramos detectar ultraestructuralmente, la presencia del virus sólo cuando el paciente se encontraba febril, lo que es equivalente a la fase de viremia. Es importante mencionar que el aislamiento del virus es más fácil cuando el paciente se encuentra en viremia, lo que sugiere la existencia de una subpoblación de leucocitos en sangre periférica que está infectada. Así mismo, el aislamiento del virus fue menos frecuente después del quinto día de la enfermedad y se ha descrito que no existe relación alguna entre el aislamiento del virus, la edad o el sexo del paciente31. Las células infectadas en varias preparaciones nuestras, revelaron ser en su mayoría, monolitos, como se ha descrito 31. Este hecho nos sugirió la posibilidad de detectar el virus del dengue de los leucocitos circulantes en pacientes infectados. Estudios realizados con el virus de Chinkungunya, el virus de la Rubéola y el virus de la Encefalitis Equina Venezolana, ha demostrado hallazgos similares a los señalados sobre el virus del dengue, lo cual sugiere que la invasión del virus a los leucocitos puede presentarse en otras infecciones por Togavirus 26,29,32.

La evidencia de que el monocito puede ser la mayor fuente de invasión para el aislamiento del virus del dengue, está apoyada por los hallazgos de varios autores 32,33,34,35,36, en pacientes infectados con el virus del dengue y experimentalmente con otros Togavirus29. En este estudio, logramos detectar las partículas virales en los monolitos, circulantes en la sangre periférica de los pacientes infectados por el virus del dengue. Este hecho en humanos le da apoyo a las observaciones de que en el dengue los monocitos son las células más importantes para la replicación viral.

Si se acepta que las células del sistema fagocítico – mononuclear es el sitio de la replicación del virus del dengue, habría que señalar como en estudios previos se demostró, que la infección con virus de dengue podía aparecer en megacariocitos de la médula ósea37. Los antígenos virales también se han detectado en monocitos localizados en riñón, piel, hígado, bazo, timo, pulmones, en estos casos, el virus del dengue se aisló, tanto de leucocitos de sangre periférica, como de los tejidos de autopsias, entre ellos, de ganglios linfáticos y de la médula ósea38. Se ha señalado que el virus del dengue puede ser obtenido de plaquetas bien lavadas o directamente desde el plasma, pero esto es un hallazgo poco común39. En los casos estudiados en este trabajo, no logramos identificar el virus dentro de las plaquetas. Los estudios con técnicas de inmunofluorescencia también han demostrado cómo los antígenos del virus pueden detectarse en leucocitos de pacientes infectados34. El virus también se aisló de leucocitos en la sangre periférica en monos infectados experimentalmente38. Poco se conoce sobre los eventos moleculares, en los que resulta infectado un fagocito mononuclear antes de la replicación del virus.

El virus del dengue tipo I se ha reproducido en cultivos de células de promonocitos humanos, identificado por inmunofluorescencia y hemaglutinación32, y posteriormente por microscopía electrónica 36. Algunos investigadores han demostrado la presencia de linfocitos grandes y atípicos en la sangre periférica de pacientes infectados por el virus del dengue 31, 40. Los cambios atípicos en los linfocitos pueden ser considerados como progresión de la enfermedad, y ser utilizados como marcadores de actividad de la enfermedad40. En nuestra investigación, la presencia de linfocitos atípicos fue casi una constante, ya que estos se encontraron en la mayoría de los pacientes. Hallazgos similares, con vacuolización citoplasmática, se detectaron desde hace años en otras infecciones por Togavirus en humanos 41, 42, 43, y en animales inoculados experimentalmente44. El significado de estas atipias y vacuolizaciones en los leucocitos de la sangre periférica aún permanecen inciertos. En realidad, muchas de estas células tienen características de linfoblastos.

Los linfocitos atípicos en el dengue aparecen como células con abundante citoplasma intensamente basofílico que, semeja a células plasmáticas. El inmunofenotipo demostró, que la composición de los linfocitos atípicos tiene un origen predominante de linfocitos T, los cuales pueden ser responsables de la producción de interferon, y constituye el reflejo directo de la actividad del proceso inmune presente en la infección con dengue35, 40. Los linfocitos atípicos también podrían ser linfocitos B diferenciados o células plasmáticas productoras de inmunoglobulinas demostradas morfológicamente por la presencia de estas células en la sangre periférica; estas posibilidades deberían ser examinadas en detalle.

Algunos estudios realizados con el microscopio electrónico, indican que el virus del dengue entra a la célula por la vía de endocitosis, un fenómeno que ha sido descrito con otros Togavirus45,46. El mecanismo de penetración y la ruta de entrada de los flavivirus en las células, ha sido demostrado con el virus Western Nile (WNV) en macrófagos, utilizando el microscopio electrónico y con la ayuda de un anticuerpo monoclonal F6/16ª. La importancia de las vesículas cubiertas que se ven después de aumentar la temperatura de las células a 37ºC, no descarta la posibilidad de que grupos de partículas virales puedan ser englobadas por un proceso similar a la fagocitosis ejercida por los macrófagos; no obstante haberse demostrado estos hallazgos, que sugieren una vía lisosomal, no fue posible demostrar una positividad para la fosfatasa ácida, evidencia que fue interpretada como una fase prelisosómica para explicar el comportamiento celular implicado en la adherencia y penetración del virus WNV en macrófagos cultivados47.

Con el microscopio electrónico, el estudio de la zona perinuclear de las células infectadas con el virus dengue – 2, ha mostrado cuerpos vesiculares que contienen numerosas partículas virales electróndensas de 45 – 50nm localizadas libres dentro de las cisternas del retículo endoplasmático liso y rugoso, y en la cisterna perinuclear48. No se logró establecer relación alguna entre las partículas virales y el aparato de Golgi, ni evidenciar la presencia de partículas virales libres en el citoplasma o dentro del retículo endoplasmático rugoso, ni tampoco en el espacio extracelular. La síntesis de macromoléculas del virus del dengue indicada por antígenos no estructurales y los cuerpos vesiculares, se ha ubicado en la membrana del retículo endoplasmático rugoso; en los monocitos de la sangre periférica en el presente estudio, no pudimos demostrar alguna relación entre las partículas virales y el retículo endoplasmático rugoso.

Estudios previos de la sangre periférica de pacientes infectados con virus ARN, específicamente en pacientes infectados con el virus de la inmunodeficiencia humana, han mostrado estructuras túbuloreticulares (TRS) en las células mononucleares de la sangre periférica 49,50 . Hallazgos de investigaciones hechas en el Instituto Anatomopatológico de la Universidad Central de Venezuela, demostraron estructuras túbuloreticulares en sangre periférica de pacientes con dengue51. Las estructuras túbuloreticulares han sido descritas en otras entidades patológicas 52,53,54,55 . De la misma manera en esta investigación logramos identificar estructuras túbuloreticulares como túbulos anastomosados de 24nm de diámetro en el citoplasma de linfocitos y monocitos, dentro de las cisternas del retículo endoplasmático rugoso. La presencia de TRS en los monocitos de los enfermos con dengue, está relacionada con altos niveles de Interferon alfa producido por las mismas células mononucleares durante la infección35, una situación similar a la observada en otras infecciones virales. Watanabe y col 56, demostraron que las TRS en las células mononucleares de la sangre periférica en la hepatitis C crónica tratados con Interferon alfa, y también detectaron cisternas cilíndricas confrontadas en las mismas células.

Nuestros hallazgos ultraestructurales, señalan la presencia de linfocitos citotóxicos naturales característicos en la sangre periférica de los pacientes infectados con el virus del dengue. Según Kurane y Ennis35, la presencia de estas células citotóxicas, puede ser uno de los mecanismos de la respuesta inmune, responsable del control de la infección viral. Recientemente, se señaló que los linfocitos T citotóxicos son activados durante la infección con el virus del dengue, y es posible que estas células T virus específicas, contribuyan en la patogénesis del dengue hemorrágico y en el síndrome del choque del dengue, dado por una producción de Interferon alfa y lisis de células infectadas durante la infección viral57. Algunos de estos hallazgos ultraestructurales, plantean interrogantes para ser examinados detalladamente en el futuro cercano. Esperamos que trabajos de investigación puedan dilucidar quizá inmuhistoquimicamente en la sangre o en los tejidos de humanos, las alteraciones que se producen durante la infección con el virus del Dengue.

Referencias

1. **González N, Toralez A, Gómez BD**. Infectología Clínica Pediátrica. Trillas (Edít.) México 1990. pp. 672-683.
2. **Monath TP.** Dengue: The risk to developed and developing countries. Proc.Natl. Acad. Sci. USA 1994; 91(7): 2395-2400.
3. **Gubler DJ, Castro Valez A.** Programa de prevención del dengue epidémico y el dengue hemorrágico en Puerto Rico y las Islas Vírgenes Estadounidenses. Bol. Of. Saint Panam. 1992, 113: 109-119.
4. **Watanabe Y, Donahue S, Hoggatt N.** Method of electron microcopic studies of circutating human leukocytes and observations on their fine structure J. Ultrast. Res. 1967; 20: 366-382.
5. **Pirela NC, García Tamayo J, de Vivas A, Vivas J.** Estudio de leucocitos y plaquetas de sangre venosa de burro mediante el microscopio electrónico. Invest. Clin. 1976; 17:159.
6. **Halstead SB**. Selective primary health care: Strategies for control of disease in the developing world. XI dengue. Rev. Infect. Dis. 1984, 6:21.
7. **Shekhar KC, Huat OL.** Epidemiology of dengue / dengue hemorrhagic fever in Malaysia a retrospective epidemiological study 1973-1987. Part II. Dengue fever. Asia Pac.J. Public Health 1993 6(3): 126-133.
8. **Teruel-López E**. Dengue. Revision. Invest. Clin. 1991; 32 (4): 201-217.
9. **Malasit P.** Complement and dengue haemorrhagic fever/shock syndrome. Southeast. Asian J. Trop. Med. Pub. Health. 1987; 18 (3): 316-320.
10. **Gubler DJ.** Dengue - dengue haemorrhagic fever: an amergent disease problem in the Americas. U.S. Med. 1990; 26: 39-40.
11. **Guzmán MG, Kouri GP, Bravo J, Colunga M, Soler M, Vásquez S, Venereo C**.Dengue haemorrhagic fever in Cuba I. Serological confirmation of clinical diagnosis. Transactions of the Royal Society Tropical Medicine and Hygiene.1984; 78: 235-238.
12. **Guzmán M, Kouri GP, Bravo J, Soler M, Vásquez S, Santos M, Villaescusa R,Basanta P, Indan G, Ballester JM.** Dengue haemorrhagic fever in Cuba II.Clinical Investigation. Transactions of the Royal Society Tropical Medicine andHygiene. 1984; 78:239-241.
13. **Kouri GP, Arias P, Guzmán MG, Soler M, Goyerechez H, Moran L.** Dengue,hemorrágico en Cuba, 1981. Diagnóstico rápido del agente etiológico. Bol. Of Sanit. Panam. 1982; 93:414-420.
14. **Lorono P, Farfan A, Paredes R, Kuno G, Gubler D.** Epidemic dengue 4 in the Yucatán, México 1984. Rev.Inst. Med. Trop. Sao Paulo 1993; 35(5): 449-455.
15. Boletín Epidemiológico de la OMS. Vol. 11, N0 2 1990.
16. Boletín Epídemiológico. Ministerio de Sanidad y Asistencia Social. Información hasta 21/10/91, Caracas - Venezuela.
17. **Cáceres A. M.** Fiebres Hemorrágicas. PCM 1992; 6(6); N0 5:14-25.
18. Dirección de Epidemiología e Investigación Lara. Sistema de Vigilancia Epidemiológica Lara (SIVEL), Morbi- Mortalidad de Dengue Ocurridos en Venezuela Años1998-1999.
19. Pan American Health Organization. 1999. Dengue and Dengue Hemorrhagic Fever (DHF), Region of the Americas. URL: http://www.paho.org/English/HCP/HCT/dengue_1999.htm (Consulta Mayo 21, 2002).
20. Pan American Health Organization. 2000. URL: Dengue and Dengue Hemorrhagic Fever (DHF), Region of the Americas. URL: http://www.paho.org/English/HCP/HCT/dengue_2000.htm (Consulta Mayo 21, 2002).
21. Pan American Health Organization. 2001. Dengue and Dengue Hemorrhagic Fever (DHF), Region of the Americas. URL http://www.paho.org/English/HCP/HCT/dengue_2001.htm (Consulta Mayo 21, 2002).
22. Pan American Health Organization. 2000. URL: Dengue and Dengue Hemorrhagic Fever (DHF), Region of the Americas. URL: http://www.paho.org/English/HCP/HCT/dengue_2000.htm (Consulta Mayo 21, 2002).
23. Pan American Health Organization. 2001. Dengue and Dengue Hemorrhagic Fever (DHF), Region of the Americas. URL http://www.paho.org/English/HCP/HCT/dengue_2001.htm (Consulta Mayo 21, 2002).
24. Dengue Ambos tipos y Hemorragico. Número de casos y muertes según Entidades Federales. URL: http//www.msds.gov.ve/msdsweb/Alerta/Alerta2002/Alertan13.pdf (Consulta Mayo 21, 2002).
25. **Sabin AB.** Enfermedades por Virus y Rickettsias. Rivers-Horsfall, Tercera Edición. Editorial Interamericana 1965; Pp 293-302.
26. **Hayes EB, Gubler BJ.** Dengue and dengue haemorrhagic fever. Pediatr. Infect. Dis. J. 1992; 11; 311-317.
27. **Schlesinger RW.** Dengue viruses. Virology monographs. Eds. S. And C. Hallauer. Springer - Verlag. 1977.
28. **García Tamayo J.** Acid Phosphatase activity in mouse brain infected with Venezuelan equine Encephalitis virus. J Virol 8: 232 - 241, 1971.
29. **García Tamayo J, Ryder S, Ryder E.** Venezuelan equine Encephalomyelitis virus: structural components. Invest Clin 1974; 15: 52 - 61,.
30. **García Tamayo J, Carreño G, Esparza J.** Central Nervous System alterations as sequelae of Venezuelan equine Encephalomyelitis virus infection in the rat. J. Pathol 1979; 128: 87- 91,.
31. **García Tamayo J.** Encefalitis equina experimental. Estudio histológico, histoquímico y ultraestructura. Invest Clin 21 (4): 277 - 371, 1980.
32. **Puri B, Henchal EA, Burans J, Porter KR, Watts D.** A rapid method for detection and identification of flaviviruses by polymerase chain reaction and nucleic acid hybridization. Arch. Virol. 1994, 134 (1-2): 29-37.
33. **Scott RM, Nisalak A, Cheamudon U, Seridhoranakul S, Nimmannitya S.** Isolation of dengue viruses from peripheral blocked leukocytes of patients with haemorrhagic fever. J. Infect. Dis. 1980, 141 (1); 1-6.
34. **Halstead SB, O’Rourke EJ.** Dengue viruses and mononuclear phagocytes. I. Infection enhancement by non-neutralizing antibody. J. Exp. Med. 1977,146: 207-217.
35. **Scott RM, Nisalack A, Cheamudon y, Sandhorannakul S, Nimmannitya SA**. Preliminary report On the isolation of viruses from the platelets and leukocytes ofdengue patietns. Asian J. Infectious Diseases. 1978; 2: 95-97.
36. **Halstead SB, O ‘Rourke EJ, Alison AC.** Dengue viruses and mononuclear phagocytes II. Identify of blood and tissue leukocytes supporting in vitro infection. J Exp. Med. 1977; 146: 218-299.
37. **Kurane L, Ennis EA.** Production of interferon alpha by dengue virus-infected human monocytes. J. Gen. Virol. 1988; 69: 445-449.
38. **Liu WT, Chen CL, Lee SJ, Chan CC, Lo FL, Ko YC**. Isolation of dengue virus with a human promonocyte cell line. Am. J. Trp. Med. Hyg. 1991; 44 (5):494-499.
39. **Halstead SB.** Dengue: Hematologic aspects. Seminars in Hematology.1982; 19 (2): 116-131.
40. **Halstead SB.** Antibody, macrophages, dengue virus infections, shock, and haemorrhage; a pathogenic cascade. Rev. Infect. Dis. 1989; 11: 830-839.
41. **Nimmannitya S, Halstead SB, Cohen SN, Margiotta MR.** Dengue and Chikungunya virus infections in man in Thailandia, 1962 - 1969. Observations on hospitalized patients wíth haemorrhagic fever. Am. J. Trop. Med. Hyg.1969; 18: 954-971
42. **Liu TC, Chan YC, Han P.** Lymphocyte changes in secondary dengue fever. Use the technicon Hº 1 to monitor progress of infection. Southeast Asian J. Trop. Med. Public Health. 1991; 22(3): 332-336.
43. **Negrette A.** Encefalitis Equina Venezolana. Fórmula Leucocítaria relativa. Invest. Clin. 1968; 9(25): 53-65.
44. **Negrette A.** Encefalitis Equina Venezolana leucocitos - vacuolados. Invest. Clin. 1968; LG 97-107.
45. **Negrette A.** Leucocyte debris in peripheral blood from patients with venezuelan equina encephalítis. Inves. Clin. 1970; 11(36): 13-20.
46. **Hernández H, Betancourt Y, Navarro C, Nuñez S.** Estudio Leucocitario en animales de laboratorio infectados con el virus de la encefalitis equina venezolana. Invest. Clin. 1981; 22(3): 143-157.
47. **Gollins SW, Porterfield JS.** Flavivirus infection enhancement in macrophages: An electron microscopic study of viral cellular entry. J. Gen Virol. 1985; 66: 1969-1982.
48. **García Tamayo J.** Venezuelan equine encephalitis virus in the heart of newborn mice. Arch Pathol 96: 294 - 297, 1973.
49. **Gollins SW, Porterfield JS.** Flavivirus infection enhancement in macrophages: An electron microscopic study of viral cellular entry. J. Gen Virol. 1985; 66: 1969-1982.
50. **Cardiff RD, Russ SB, Brandt WE, Russell PK.** Cytological localization of dengue-2 antiges: an inmunological study with ultraestructural correlation. Infect. Inmunity. 1973; 7(5): 809-816.
51. **Sidhu GS, Stahl RE, El-Sadr W, Cassai ND, Forrester EM, Zolla-Pazner S**.The acquired inmunodeficiency syndrome: An ultraestructural study. Hum. Pathol. 1985; 16: 337-386.
52. **Caleiras E, García Tamayo J, Deivis L.** Ultraestructura de leucocitos de pacientes infectados con el virus de inmunodeficiencia humana. Memorias de las IV Jornadas de Microscopía Electrónica, Cumaná 1990: 146-147.
53. **Caleiras E, García Tamayo J, Silva LA, Pacheco L.** Observaciones ultraestructurales en leucocitos de sangre periférica de pacientes con dengue hemorrágico. Memorias IV Jornadas de Microscopia Electrónica, Cumaná 1990; 144-145.
54. **Uzman B, Saito H, Kasac M.** Tubular arrays in the endoplasmatic reticulum in human tumor cells. Laboratory Invest. 1971; 24(6): 492-498.
55. **Schaff Z, Heme U, Dalton J.** Ultramorphological and ultracytochemical studies on tubuloreticular structures in lymphoid cells. Cancer Res. 1972; 32:2696-2706.
56. **Schaff Z, Barry D, Grimley P.** Cytochemestry of tubuloreticular structures in lymphocytes from patiens with systemic lupus erythematosus and in cultured human lymphoid cells. Comparision to a paramyxovirus. Laboratory Invest.1973; 29(6): 577-586.
57. **Torikata C, Ishiwata K.** Intranuclear tubular structures observed in the cells of an alveolar cell carcinoma of the lung. Cancer. 1977; 40: 1194-1201.
58. **Watanabe S Ito T, Shirai M, Arima K, Nishioka M, Saito T, Ohbayshi M.** Electron Microscopic Studies of peripheral blood mononuclear cells in chronic type Chepatitis treated with interpheron-alpha. Ultrast. Pathol. 1995; 19: 1-8.
59. **Ichiro K, Innis B. L, Nimmannitya S.** Human inmune responses to dengue viruses. Southeast Asian J Trop. Med. Public. Health 1990; 21: 658-662.

NOTA: Toda la información que se brinda en este artículo es de cará cter investigativo y con fines académicos y de actualización para estudiantes y profesionales de la salud. En ningún caso es de carácter general ni sustituye el asesoramiento de un médico. Ante cualquier duda que pueda tener sobre su estado de salud, consulte con su médico o especialista.