

## Artículos

- [Introducción](#)
- [Objetivo](#)
- [Resultados y conclusiones](#)
- [Bibliografía](#)
- [Galería de Imágenes](#)

Carlos Sardiñas  
Claudio Navarro  
José Manuel Pestana  
Luis Rodríguez Nisi

### Caso Clínico

## Sacrorrectopexia posterior en el tratamiento del síndrome de descenso perineal

Fecha de recepción: 31/12/2000  
 Fecha de aceptación: 31/12/2000

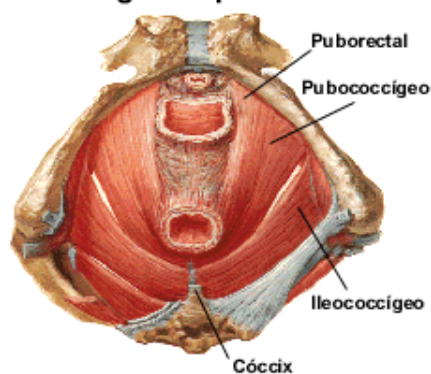
### Introducción

El síndrome de descenso perineal, es un raro desorden en el cual, el diafragma pélvico y el músculo elevador del ano se disponen de tal forma que ocasionan una verticalización del eje anorrectal. Para el entendimiento de este hecho es importante comenzar con una revisión del conocimiento anatómico del diafragma pélvico así como del mecanismo de continencia rectal.

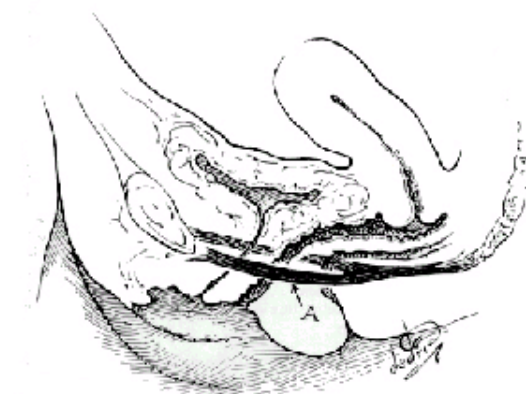
El diafragma pélvico está constituido por el músculo elevador del ano, el cual esta compuesto por tres cuerpos musculares que a saber son:

- Puborrectal: extendiéndose desde la porción inferior de la sínfisis del pubis, en un trayecto anteroposterior descendente a ambos lados de la vagina y del recto se fusiona en la línea media posterior al recto inferior y porción superior del canal anal, brindando así gran soporte a la unión anorrectal al disponerse en forma de lazo en sus porciones posterolaterales.
- Pubococcigeo: se origina a 1,5 centímetros por fuera de la sínfisis del pubis, en un trayecto anteroposterior descendente, rodea los aspectos laterales de la uretra, vagina y recto, fusionándose en la línea media posterior, continuándose hasta su inserción final en el coxis. Esta fusión forma la placa elevadora sobre la cual descansa la vagina y el recto. Determinándose así un eje horizontal de soporte de la porción inferior de la vagina y el recto, como se muestra en las figuras siguientes.
- Ileooccigeo: se origina de las fascia del músculo obturador interno para luego insertarse en la porción inferior del sacro y coxis.

### Diagrama pélvico

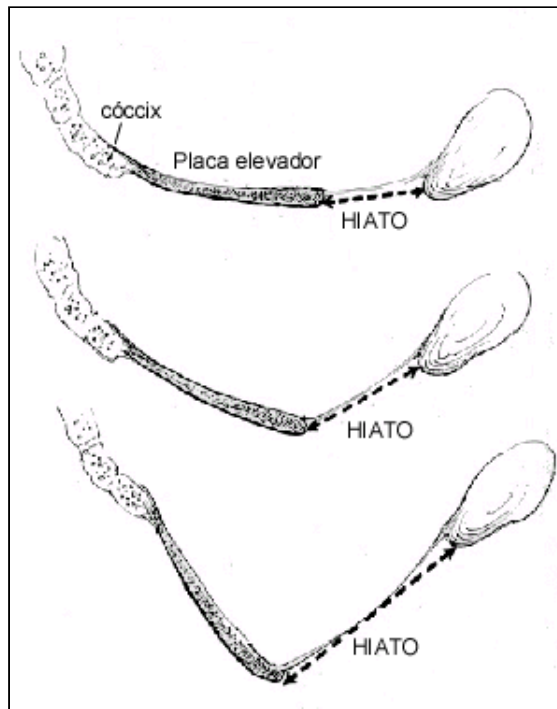


Cuerpos musculares del elevador del ano



Eje anorrectal horizontal

La continencia rectal viene dada por la contracción del músculo elevador, el cual hala hacia arriba al hiato genital creando un ángulo de inclinación rectal que funciona como válvula. Ocurre así un reflejo recíproco y sinérgico en el esfínter externo impidiendo la defecación, a través del control neurológico a cargo del nervio pudendo proveniente de los segmentos S3 y S4 del plexo sacro.



De manera tal que en el síndrome de descenso perineal se pierde el eje anorrectal horizontal, transformándose el mismo en una disposición vertical con aumento del diámetro del hiato genital en donde prácticamente el paciente al sentarse, lo hace sobre el ano. Como se muestra en la figura del lado.

Entre las principales causas de esta enfermedad se encuentran los traumatismos externos, daño obstétrico, defectos en la inervación y aumentos en la presión intrabdominal.

Los principales síntomas que los pacientes refieren son sensación de peso en área perineal, evacuación difícil y grandes esfuerzos al evacuar lo que hace que el paciente use laxantes en forma aumentada, disminución del diámetro de las heces, esto es por disminución del diámetro del canal anal y discomfort al sentarse.

En 1982 David H. Nichols presenta la técnica de plastia retrorrectal del músculo elevador del ano como alternativa terapéutica para el prolapso anal y perineal <sup>(1)</sup>; en la cual a través de un abordaje perineal se aborda el espacio retrorrectal y a través de una serie de puntos separados se ancla la pared posterior del recto al periostio anterior del hueso sacro y posteriormente restaura la placa del músculo elevador a través de la unión de los bordes del músculo pubococcigeo en la línea media entre el coxis y el ano.

## Objetivo

El presente trabajo tiene como objetivo presentar la técnica de sacrorrectopexia con reparación del músculo elevador y plicatura rectal posterior como tratamiento para el síndrome de descenso perineal, fundamentándonos en los siguientes hechos:

- El abordaje transperineal retrorrectal en una vía segura de abordaje; comprobado por Kraske(2) en el manejo de lesiones del recto.
- El acortamiento del pubococcigeo y puborrectal a través de una plicatura de los mismos en la línea media retrorrectal permite un alargamiento de la placa del elevador con desplazamiento anterior del hiato genital.
- La plicatura de la pared rectal posterior permite corregir la presencia de rectocele posterior a través de una disminución de la luz del mismo.
- La fijación de la pared rectal posterior al periostio del sacro permite una horizontalización del recto.

Se presenta el caso de una paciente femenina de 39 años de edad con antecedente de sigmoidectomía mas cura de rectocele anterior en enero de 1998, quien acude a la consulta del Laboratorio de Fisiología Anorrectal del Servicio de Cirugía IV del Hospital Universitario de Caracas por presentar sensación de evacuación incompleta, el estudio defecográfico muestra una imagen de exceso de repleción a nivel de la pared rectal posterior en su tercio inferior, como muestra la figura siguiente.

## Resultados y conclusiones

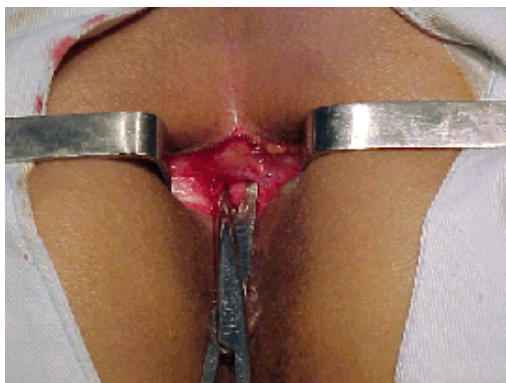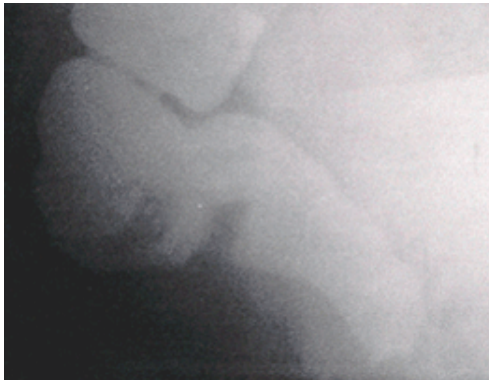
La paciente evoluciona satisfactoriamente en su postoperatorio y el seguimiento de la misma hasta ahora a revelado ausencia de síntomas y evacuación completa asintomática.

Consideramos que esta técnica representa una alternativa adecuada para el tratamiento del síndrome de descenso perineal, reconociendo al mismo tiempo la necesidad de un estudio prospectivo donde se incluya un número significativo de pacientes con un seguimiento efectivo a largo plazo.

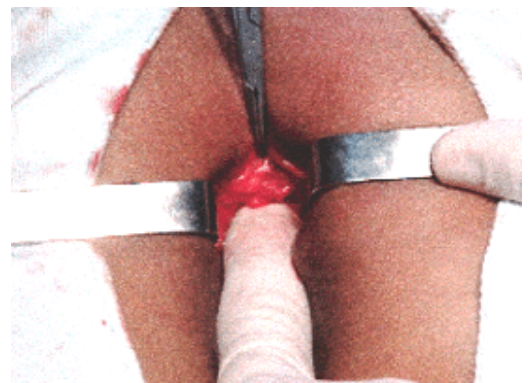## Bibliografía

1. **Nichols Dh.** Retrorectal levatorplasty for anal and perineal prolapse. *Surgery Gynecology and Obstetrics*. 154:251-254, 1982.
2. **O'Brien Ph.** Kraske's posterior approach to the rectum. *Surgery Gynecology and Obstetrics*. 142: 412-414, 1976.

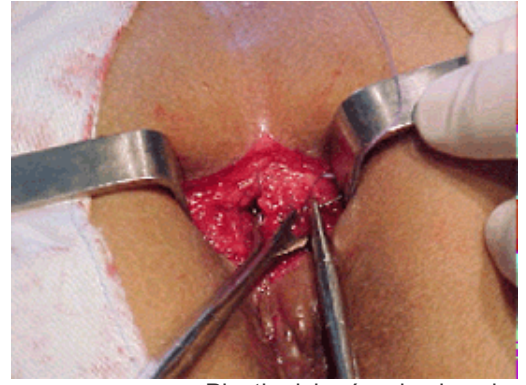
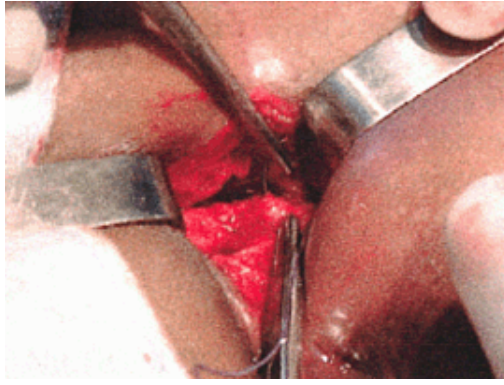
## Galería de Imágenes



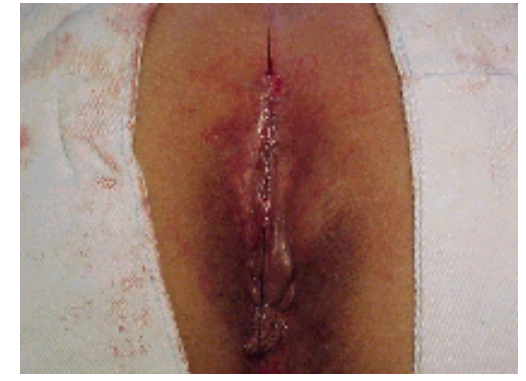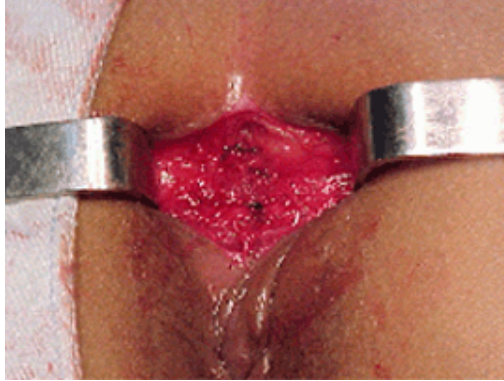
Incisión media que se extiende desde el cóccix hasta 1 cm. del margen anal



Disección del tejido subcutáneo, identificación de la placa del elevador, resección del ligamento rectococcígeo y exploración del espacio presacro



Plastia del músculo elevador



Cierre completo de la placa del elevador

**NOTA:** Toda la información que se brinda en este artículo es de carácter investigativo y con fines académicos y de actualización para estudiantes y profesionales de la salud. En ningún caso es de carácter general ni sustituye el asesoramiento de un médico. Ante cualquier duda que pueda tener sobre su estado de salud, consulte con su médico o especialista.