

Acné por hidrocarburos: Elaiocniosis

Solange Castro Grüber,
M^a Elvira Loyo,
Margarita Oliver,
Oscar Reyes,
Jaime Piquero-Martín

Resumen

Se presentan tres pacientes con acné ocupacional causado por el contacto directo en piel, con aceites de corte derivados del petróleo, tipo diesel. Los tres son pacientes masculinos que trabajan en el área de mecánica automotriz; con malos hábitos higiénicos y contacto prolongado con las ropas impregnadas del aceite. Presentan clínica de múltiples comedones de gran tamaño, pápulas y nódulos inflamatorios. Estos están localizados en áreas de contacto con la ropa sucia por el aceite. Uno de los pacientes tiene como complicación sobreinfección bacteriana secundaria y otro Hidrosadenitis supurativa. Se indica tratamiento tópico con queratolíticos (solución de Vleminkx), peróxido de benzoilo al 5% y además doxiciclina V.O a 50 mg/día, por 12 semanas con evolución satisfactoria.

El acné por hidrocarburos es la segunda causa mas frecuente de dermatosis ocupacionales y es fácilmente prevenible con el uso de ropas de protección adecuadas durante la jornada laboral.

Introducción

El acné por hidrocarburos es una erupción acneiforme, ocasionada por el contacto o la inhalación de estos agentes químicos. Los hidrocarburos son compuestos orgánicos que pueden ser líquidos o gaseosos y se dividen en: aromáticos, terpenoides, alifáticos y los derivados del petróleo ó alquitrán. Estos últimos son los que producen, por contacto directo en la piel, el cuadro llamado Elaiocniosis. Este se diferencia del Oracné, pues esta afección se produce por inhalación de hidrocarburos aromáticos como la dioxina y es una manifestación cutánea de una intoxicación sistémica por ese agente. La Elaiocniosis ocurre por impregnación progresiva del folículo pilosebáceo por aceites y grasas. Se ve principalmente en pacientes que trabajan en bombas de gasolina, lavado de autos, talleres mecánicos y obreros de la construcción. Su aparición es facilitada por los malos hábitos higiénicos y uso prolongado de ropas llenas del aceite (1y 2).

Presentación de casos

Caso 1

Se trata de paciente masculino de 35 años, de ocupación engrasador automotriz desde hace 13 años. No registra antecedentes patológicos conocidos. Presenta enfermedad actual de 5 meses de evolución caracterizada por la aparición progresiva de múltiples comedones abiertos en espalda, abdomen y superficie extensora de miembros superiores. Además, presenta nódulos y quistes inflamatorios en ambas axilas. (Figuras 1 y 2). Idx: 1.- Acné por hidrocarburos: Elaiocniosis 2.- Hidrosadenitis supurativa.

Caso 2

Paciente masculino de 42 años de ocupación lavador de autos en rampas hidráulicas desde hace 6 meses. No registra antecedentes patológicos. Presenta clínica de 4 meses de evolución,

caracterizada por múltiples comedones abiertos, pápulas, pústulas, nódulos y quistes, además costras serohemáticas de distribución generalizada, predominando en tórax, abdomen y superficies de contacto con ropas embebidas de aceite. Idx: Acné por hidrocarburos sobreinfectado. (Figuras: 3, 4 y 5)

Caso 3

Paciente masculino de 36 años de ocupación mecánico desde hace 5 años. No registra antecedentes patológicos. Presenta desde hace 3 meses, múltiples comedones abiertos y cerrados, además pápulas inflamatorias, perifoliculares, localizadas en abdomen y superficie extensora de miembros superiores. (Figuras 6 y 7). Idx: Acné por hidrocarburos: elaiioconiosis

A los tres pacientes se les solicitó exámenes paraclínicos (hematología completa, pruebas de funcionalismo hepático y renal) que resultaron normales. Se les realizó biopsia de las lesiones que reportó comedones rotos e infectados en el paciente dos (2). Se indicó en todos los casos omitir el contacto con el aceite. Se les recetó Doxiciclina a 50 mg/día V.O, además tratamiento tópico con queratolítico (solución de Vleminckx) y peróxido de benzoilo al 5% en gel, durante 12 semanas con evolución satisfactoria.

Biopsia de piel del paciente N° 2 en la que se aprecia cavidad quística, con epitelio folicular adelgazado conteniendo queratina (Figura 8).

La misma cavidad quística con dilatación del infundíbulo folicular, Hiperqueratosis del epitelio folicular, conteniendo gran masa de queratina compacta con infiltrado inflamatorio correspondiente al comedón roto e inflamado (Fig. 9).

Discusión

El acné por hidrocarburos es la segunda causa de dermatosis ocupacional mas frecuente, después de la dermatitis por contacto. La Elaiioconiosis, que es la producida por contacto directo con hidrocarburos derivados del petróleo (aceites de corte como gasolina, querosén, diesel y lubricantes), es el tipo de acné ocupacional más frecuente (1). Estos aceites insolubles impregnan las ropas y la piel produciendo taponamiento del folículo pilosebáceo. Esta obstrucción folicular, asociada a malos hábitos higiénicos, puede llevar a sobreinfección bacteriana secundaria (como en el caso del paciente número dos), también a foliculitis superficial y profunda como complicación del cuadro.

La Fisiopatogenia difiere con el acné vulgar, no sólo porque se produce un taponamiento folicular de tipo mecánico a causa del aceite, además tiene otros efectos sobre la unidad pilosebácea:

1. Estimula la proliferación e hiperqueratinización del epitelio folicular, provocando compactación de las células queratinizadas, que a su vez salen por el orificio generando el comedón.
2. Tiene efecto bacteriostático, que impide la colonización por el P. acnes
3. Un efecto tóxico que induce una respuesta inflamatoria perifolicular, que resulta en daño al epitelio y ruptura del tejido, la cual puede evolucionar hasta la formación de abscesos (3,4 y 5).

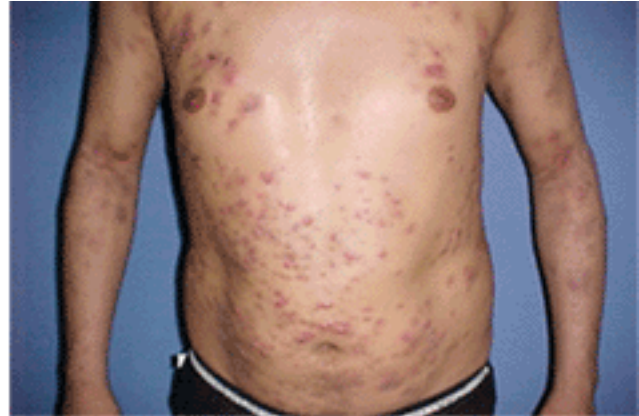
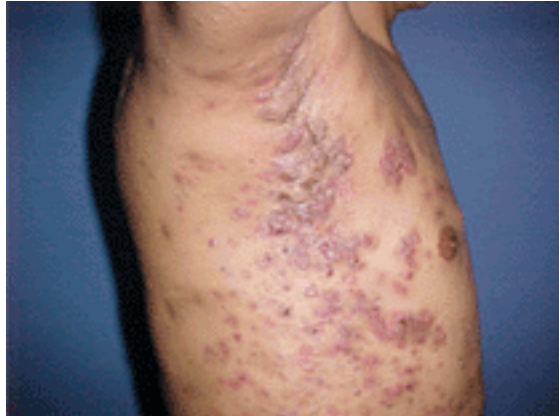Clínicamente, la Fisiopatogenia se caracteriza por la presencia de comedones abiertos y pápulas localizadas en áreas cubiertas por la ropa (tórax, abdomen, glúteos, muslos) y otras superficies de contacto (cara extensora de los miembros superiores), respetando la cara. También puede presentar áreas de foliculitis (como en el paciente número tres) y máculas hiperocrómicas en la cara (6,7 y 8).

La Histopatológica se caracteriza por hiperqueratinización, taponamiento y dilatación folicular; con atrofia de las glándulas sebáceas (a diferencia del acné vulgar) y ausencia de bacterias; también presenta infiltrado inflamatorio en dermis. El diagnóstico diferencial debe realizarse principalmente con el Cloracné, otro tipo de acné ocupacional, producido por la inhalación de hidrocarburos halogenados. Este último es el indicador más sensible de la intoxicación sistémica por estos agentes, los cuales se encuentran presentes en productos como: pesticidas, preservantes de madera y laboratorios químicos. A diferencia del Elaiocniosis, el Cloracné cursa con manifestaciones sistémicas agudas (náuseas, vómitos, diarrea y artralgias) y crónicas (porfiria hepática, hiperlipemia, depresión y psicosis). Además, las lesiones son de localización facial (región malar) y genital (9 y 10).

La Elaiocniosis es de difícil manejo. Su tratamiento consiste principalmente en eliminar el contacto con el químico, además del uso de queratolíticos y comedolíticos tópicos. También se han utilizado antibióticos sistémicos como las tetraciclinas, por su efecto inmunomodulador sobre la quimiotaxis de células inflamatorias (11 y 12). En casos recalcitrantes se han utilizado retinoides sistémicos como la isotretinoína a dosis de 0,5 mg/kg/día por 12 semanas de tratamiento con buenos resultados (13). Es importante el uso profiláctico de ropas protectoras y guantes; así como adecuados hábitos higiénicos en los individuos con riesgo laboral para esta patología (1).

Bibliografía

1. **Alchorne A and Calafiori J.R.** Dermatosis profesionales en la industria automotriz. Monogr Dermatol 1999; 155 - 161.
2. **Ledo A, de Misa R and Pérez B.** in Acné: características clínicas from Acne. Manejo racional. Ec. Jaime Piquero Martín 2da ed.1995; pp96.
3. **Kaidbey K and Kligman A.** A human model for coal tar acne. Arch Dermatol 1974; 109:212-215.
4. **Oh CW and Myung KB.** An ultrastructural study of the retention hyperkeratosis of experimentally induced comedones in rabbits: the effects of three comedolytics. J Dermatol 1996; 23:169-80.
5. **Bedane C and Souyri N.** Induced acne. Ann Dermatol Venereol 1990; 117:53-58.
6. **Svendsen K and Hilt B.** Skin disorders in ship's engineers exposed to oils and solvents. Contact Dermatitis 1997; 36: 216 - 220.
7. **Farkas J.** Contact Dermatitis 1982; 8: 141.
8. **Das M and Misra MP.** Acne and folliculitis due to diesel oil. Contact Dermatitis 1988; 18:120-121.
9. **Tindall J.** Chloracne and chloracnegens. J Am Acad dermatol 1985;13:539-558.
10. **Cunliffe WJ, Williams JC, Edwards S, Williams KT, Holland CD, Roberts RL, Holmes D, Williamson and Palmer WC.** An explanation for chloracne and industrial hazard. Acta Dermatovener (Stockhol) 1975; 55:211-214.
11. **Czeernielewski A and Skwarcczynska-Banys E.** Oral treatment of acne vulgaris and oil acne with tetracycline. Dermatologica 1982; 165: 62 - 65.
12. **Cunliffe WJ , Forster RA, Greenwood ND, Hetherington C, Holland KT and Holmes RL.** Tetracycline and acne vulgaris: a clinical and laboratory investigation. Br Med J 1973; 10; 4: 332 - 335.
13. **Finklestein E, Lazarov A, Cagnano M and Halevy S.** Oil acne successful treatment with isotretinoin. J Am Acad Dermatol 1994; 30:491-492.



Figuras 1 y 2

Se aprecian múltiples pápulas inflamatorias, nódulos y quistes localizados a predomino de ambas axilas y abdomen.

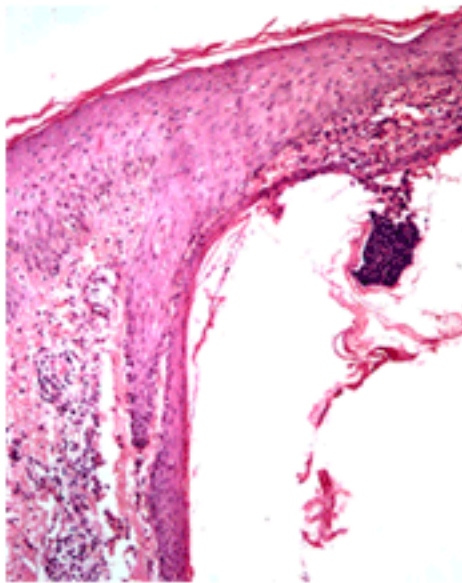


Figura 8

Biopsia de piel del paciente N° 2 en la que se aprecia cavidad quística, con epitelio folicular adelgazado conteniendo queratina

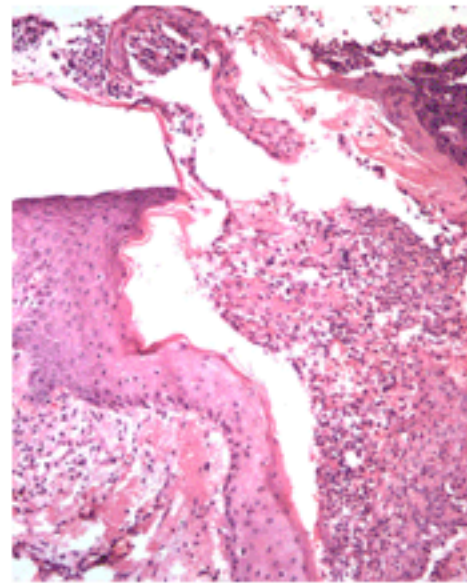
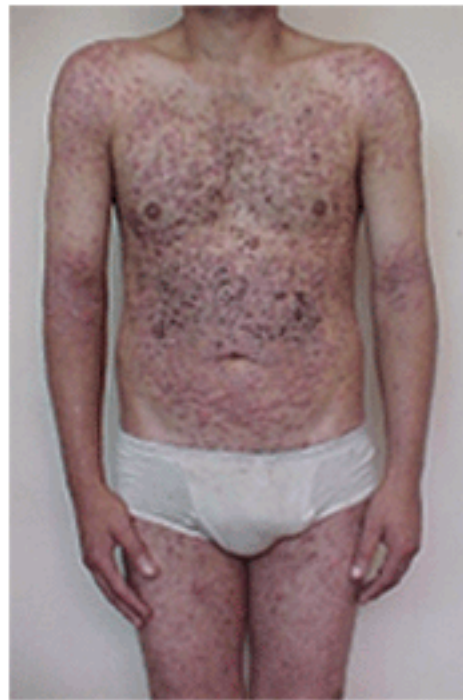
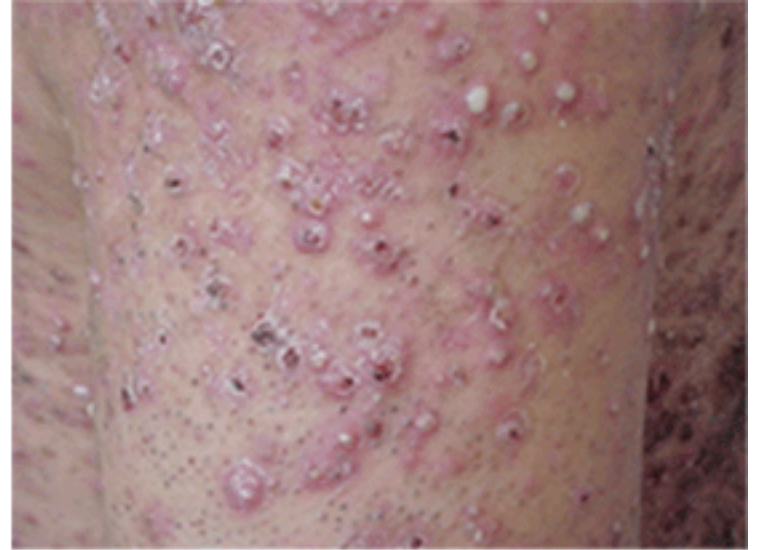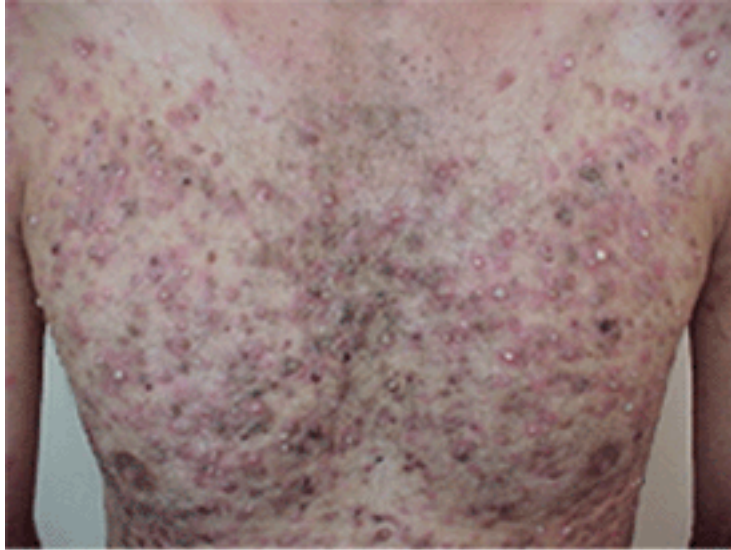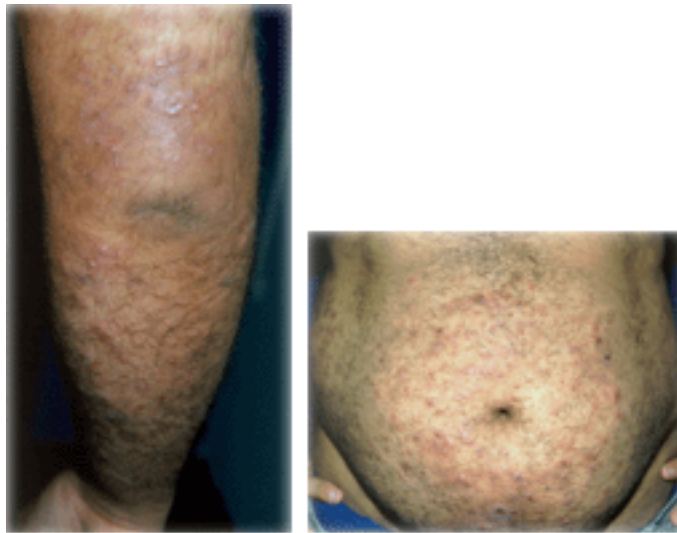


Figura 9

Hiperqueratosis del epitelio folicular conteniendo gran masa de queratina compacta con infiltrado inflamatorio correspondiente al comedón roto e inflamado



Figuras 3, 4 y 5
Se aprecian grandes comedones abiertos, pápulas y pústulas localizadas de forma generalizada a predominio de tórax abdomen y cara extensora de miembros superiores e inferiores.



Figuras 6 y 7
Múltiples comedones y pápulas inflamatorias perifoliculares en abdomen y cara externa de miembros superiores.