

## **Diagnóstico prenatal de Síndrome de Apert. Reporte de un caso.**

### **Prenatal diagnosis of Apert Syndrome. A case report.**

Drs. Blanca Fernández\*, Orlando Arcia\*\*, Gidder Benítez\*\*\*, María da Silva\*\*\*\*, Fabio Rumbao\*\*\*\*, Carlos Hernández\*\*\*\*\*

\* Especialista en Pediatría y Puericultura. Neonatólogo. Servicio de Neonatología, Maternidad "Concepción Palacios".

\*\* Especialista en Pediatría y Puericultura. Genetista, Jefe de la Unidad de Genética, Maternidad "Concepción Palacios".

\*\*\* Especialista en Obstetricia y Ginecología. Profesor instructor, Cátedra de Clínica Obstétrica "A", Facultad de Medicina, UCV.

\*\*\*\* Especialista en Obstetricia y Ginecología. Adjunto del Servicio de Obstetricia Hospital Universitario de Caracas.

\*\*\*\*\* Especialista en Obstetricia y Ginecología. Perinatologo. Maternidad "Concepción Palacios".

#### **Resumen**

El Síndrome de Apert es un trastorno autosómico dominante, caracterizado por craneosinostosis, hipoplasia del tercio medio de la cara y sindactilia de manos y pies.

Presentamos un caso diagnosticado a las 24 semanas de gestación, después de realizar un ecosonograma en el cual se observaron las alteraciones características. El diagnóstico se confirmó al momento del nacimiento.

Se realiza una revisión y análisis de la literatura sobre el tema.

**Palabras clave:** Síndrome de Apert. Diagnóstico prenatal. Craneosinostosis. Sindactilia.

#### **Summary**

Apert syndrome is an autosomal dominant disorder characterized by craniosynostosis, mid-facial malformations and symmetric syndactyly of hands and feet.

We present a prenatal diagnosis at 24 weeks' gestation after sonography showing features deformity. The diagnosis was confirmed at birth.

We present a review of the current literature regarding Apert syndrome.

**Key words:** Apert syndrome. Prenatal diagnosis. Craniosynostosis. Syndactyly.

## Introducción

El síndrome de Apert es un desorden genético incluido dentro del amplio grupo de las anomalías craneofaciales, caracterizado por craneosinostosis, hipoplasia del tercio medio de la cara, sindactilia simétrica de manos y pies y retardo mental de grado variable (1).

Baumgartner en 1842 y Wheaton en 1894 hacen las primeras menciones sobre este síndrome. Sin embargo, fue el médico francés Eugene Apert quien lo describe y publica en detalle en 1906, razón por la cual lleva su nombre (2,3). Ha sido observado en blancos, negros y asiáticos; la prevalencia es de aproximadamente 15,5 por millón de nacimientos y representa el 4,5% de todos los casos de craneosinostosis, con una distribución por sexo de 1:1 (4).

Se hereda en forma autosómica dominante, aunque la mayoría de los casos se deben a mutaciones de *novo* (5)

Las alteraciones craneofaciales incluyen: diámetro anteroposterior acortado, frente prominente, occipucio aplanado, craneosinostosis irregular, especialmente por fusión de la sutura coronal, fontanelas amplias, fascias aplanada, ranuras supraorbitarias horizontales, hipertelorismo, estrabismo, nariz pequeña, hipoplasia maxilar y paladar estrecho de ranura media con o sin hendidura o úvula bífida (1-4).

El tipo más común de sindactilia encontrado en estos pacientes es la fusión de los dedos índice, medio y anular con el pulgar y el meñique libres (sindactilia tipo 1). Otra forma es la fusión de los dedos índice, medio, anular y meñique con el pulgar libre (sindactilia tipo 2). Menos frecuentes son la fusión de todos los dedos (sindactilia tipo 3), la clinodactilia y la adactilia. La sindactilia puede ser ósea y/o cutánea, los dedos fusionados generalmente tienen una uña común y en los pies suelen estar afectados los mismos dedos (6-9). Otras afecciones óseas encontradas son húmero corto, sinostosis de radio y húmero y fusión de las vértebras cervicales C5 y C6 (10).

También se encuentran alteraciones cutáneas, cerebrales, respiratorias, cardiovasculares, gastrointestinales y genitourinarias (11,12).

El diagnóstico prenatal se ha hecho en casos con antecedentes familiares. No obstante, los casos esporádicos no son definitivamente diagnosticados hasta el tercer trimestre, cuando la craneosinostosis es usualmente detectada (13,14).

Presentamos a continuación un caso identificado durante el segundo trimestre del embarazo.

## Descripción del caso

Paciente femenino de 39 años de edad, natural de Caracas, casada, con pareja de 41 años (no consanguíneo), sin antecedentes de patologías; IVG, IIP, II A, con embarazo deseado, controlado. A las 24 semanas acude a consulta sucesiva de control prenatal. En la evaluación ecográfica realizada el 06.04.99 se observó cebocefalia, craneosinostosis, exoftalmos y anomalía del pulgar (**Fig. 1**). Se realizó cordocentesis, el cariotipo obtenido fue 46 XY.

Fue evaluada en la Unidad de Genética, se concluye que puede tratarse de un síndrome de Apert.

Una nueva evaluación ecográfica, realizada a las 31 semanas de gestación, evidencia craneosinostosis frontal, exoftalmo y dilatación pielocalicial bilateral leve (Fig. 2)

A las 38 semanas + 6 días inició trabajo de parto, es hospitalizada y se atiende parto eutócico obteniendo recién nacido masculino, vivo, que pesó 3380 g y midió 52 cm, con Apgar de 7 y 8 puntos.

La circunferencia cefálica midió 35 cm, el diámetro interorbitario 20 cm. Presentó cráneo irregular de aspecto oxicefálico, fontanela anterior amplia, insinuada hacia la sutura metópica., cráneo posterior pequeño. Craneosinostosis parcial, hipoplasia de estructuras ósea suprorbitarias, pseudoexoftalmo, globos oculares normales, orejas de implantación baja; paladar alto, ojival, mucocele en arcada superior (Fig. 3).

En raquis se observó fosa sacra. En las extremidades superiores presentó clinodactilia axial del pulgar, con tendencia a la inclusión, con buena movilidad, sin limitación articular (Fig. 4). En las extremidades inferiores presentó clinodactilia del primer dedo. El resto del examen físico fue normal.

Se realizaron radiografías, ecosonograma cerebral y fue evaluado en conjunto por genética y neurología. Se confirmó el diagnóstico de Síndrome de Apert.

## Discusión

El Síndrome de Apert se hereda en forma autosómica dominante; sin embargo, puede ocurrir en personas sin antecedentes. Dos mutaciones recientes en un gen en el cromosoma 10 conocido con el nombre de receptor 2 del factor de crecimiento fibroblástico (FGFR2) se han encontrado en 98% de los pacientes afectados (5).

Estas mutaciones parecen ser de origen paterno, asociadas a edad mayor de 35 años (15). En el caso que nos ocupa, el padre tenía 41 años (15).

En 1982, Leonard y cols (16) realizaron el diagnóstico prenatal de este síndrome por fetoscopia. En la actualidad, el diagnóstico antenatal se puede sospechar mediante la observación de alteraciones anatómicas en el feto por ultrasonido a partir de las 20 semanas de gestación; esto requiere seguir el trayecto de suturas y fontanelas, en este caso, la translucencia habitual que se observa entre los huesos del cráneo no existe (17). Estas malformaciones pueden confirmarse con la realización de ecografía tridimensional, como en este caso y también mediante el uso de la resonancia magnética nuclear (18). No obstante, algunas de estas alteraciones pueden ser indetectables, pueden desarrollarse o ser detectadas en etapas avanzadas del embarazo o en el momento del nacimiento.

Son muy escasos los casos diagnosticados en el segundo trimestre del embarazo, excluyendo aquéllos publicados de madres afectadas o en el contexto de recurrencia (13,17,18).

El diagnóstico prenatal se puede confirmar mediante la realización de una prueba genética que demuestre la mutación en el gen FGFR2. En este caso, sólo se realizó una cordocentesis para cariotipo, cuyo resultado fue normal. Este tipo de síndrome exhibe cariotipos normales y los niveles de  $\alpha$ -feto proteína también se encuentran dentro de los límites normales (5,18).

Es importante el diagnóstico precoz, para realizar la correcta evaluación e instaurar un tratamiento integral.

Al nacer, el examen clínico y las evaluaciones radiológicas de cráneo y extremidades confirman el diagnóstico. La evaluación desde el nacimiento y durante la infancia, debe ser realizada por un equipo multidisciplinario que incluye pediatra, neurocirujano, oftalmólogo, otorrinolaringólogo, odontopediatra, cirujano craneofacial, psiquiatra y trabajador social; durante la adolescencia, se integran al equipo, el cirujano maxilofacial, el ortodoncista y el foniatra (8,19).

La planificación de la cirugía debe ser hecha por etapas, la craneotomía cuyo propósito es la descompresión cerebral y evitar la hipertensión endocraneana, se debe realizar en la infancia.

El avance del tercio medio de la cara que incrementa el volumen intracraneal e intraorbitario, mejora el flujo nasal y la apariencia del paciente debe realizarse en la pubertad y finalmente la cirugía ortognática que mejora la oclusión bucal y la estética se debe efectuar en la adolescencia. La selección cuidadosa de estos tiempos quirúrgicos redundará en los buenos resultados funcionales y estéticos a largo plazo (8,9,19).

### **Bibliografías**

1. **Katzen JT, Mc Carthy JG.** Syndromic and other congenital anomalies of the head and neck. *Otolaryngol Clin North Am* 2000;33:1257-1284.
2. **Jones KL. Smith's.** Recognizable patterns of human malformations. 5<sup>th</sup> Ed. Philadelphia: WB Saunders Company; 1997.
3. **Mc Kusick VA.** Mendelian inheritance in man. Twelfth Ed. Baltimore: The Johns Hopkins University Press; 1998. p. 23-24.
4. **Cohen MM Jr, Kreiborg S, Lammer EJ, Cordero JF, Mastroiacovo P, Erickson JD, et al.** Birth prevalence study of the Apert syndrome. *Am J Med Genet* 1992;42:655-659.
5. **Wilkie AOM.** Craniosynostosis: genes and mechanism. *Hum Mol Genet* 1997;6:1647-1656.
6. **Krivoy A, Leal G.** Enfermedad de Apert o acrocefalosindactilia: presentación de 5 casos. *Gac Med Caracas* 1964;72:435-457.
7. **Kim H, Uppal V, Wallach R.** Apert syndrome and fetal hydrocephaly. *Hum Genet* 1986;73:93-95.
8. **Papp E.** Síndrome de Apert (acrocefalosindactilia). Presentación de 2 casos clínicos. *Acta Odontol Venez* 1999;37:163-167.
9. **Krivoy A, Valdivia R, Molina J, Silva V, Gonzáles A, García J, et al.** Cráneo estenosis. *Bol Hosp. Niños JM de los Ríos* 1990;26:43-48.
10. **Kreiborg S, Barr M, Cohen MM.** Cervical spine in the Apert syndrome. *Am J Med Genet* 1992;43:704-708.
11. **Cohen MM, Kreiborg S.** Cutaneous manifestations of Apert syndrome. *Am J Med Genet* 1995;58:94-96.

12. **Cohen MM, Kreiborg S.** The central nervous system in the Apert syndrome. *Am J Med Genet* 1990;35:36-45.
13. **Parent P, Le Gren H, Munch MR, Thoma M.** Apert syndrome, an antenatal ultrasound detected case. *Genet Couns* 1994;5:297-301.
14. **Kaufmann K, Baldinger S, Pratt L.** Ultrasound detection of Apert syndrome: a case report and literature review. *Am J Perinatol* 1997;14:427-430.
15. **Tolarova MM, Harris JA, Ordway DE, Vargervik K.** Birth prevalence, mutation rate, sex ratio, parent's age and ethnicity in Apert syndrome. *Am J Med Genet* 1997;72:394-398.
16. **Leonard CO, Daikoku NH, Winn K.** Prenatal fetoscopic diagnosis of the Apert syndrome. *Am J Med Genet* 1982;11:5-9.
17. **Ferreira JC, Carter SM, Bernstein PS, Jabs EW, Glickstein JS, Marion RW, et al.** Second trimester molecular prenatal diagnosis of sporadic Apert syndrome following suspicious ultrasound findings. *Ultrasound Obstet Gynecol* 1999;14:426-430.
18. **Boog G, Le Vaillant C, Winer N, David A, Quere MP, Nombalais MF.** Contributions of tridimensional sonography and magnetic resonance imaging to prenatal diagnosis of Apert syndrome at mid trimester. *Fetal Diagn Ther* 1999;14:20-23.
19. **Sandner O, García M, Krivoy A, Krivoy J, Krivoy M, Krivoy F.** Uso de computadoras en el preoperatorio de las craneoestenosis. *Bol Hosp. Univ Caracas* 1989;19:84-89.

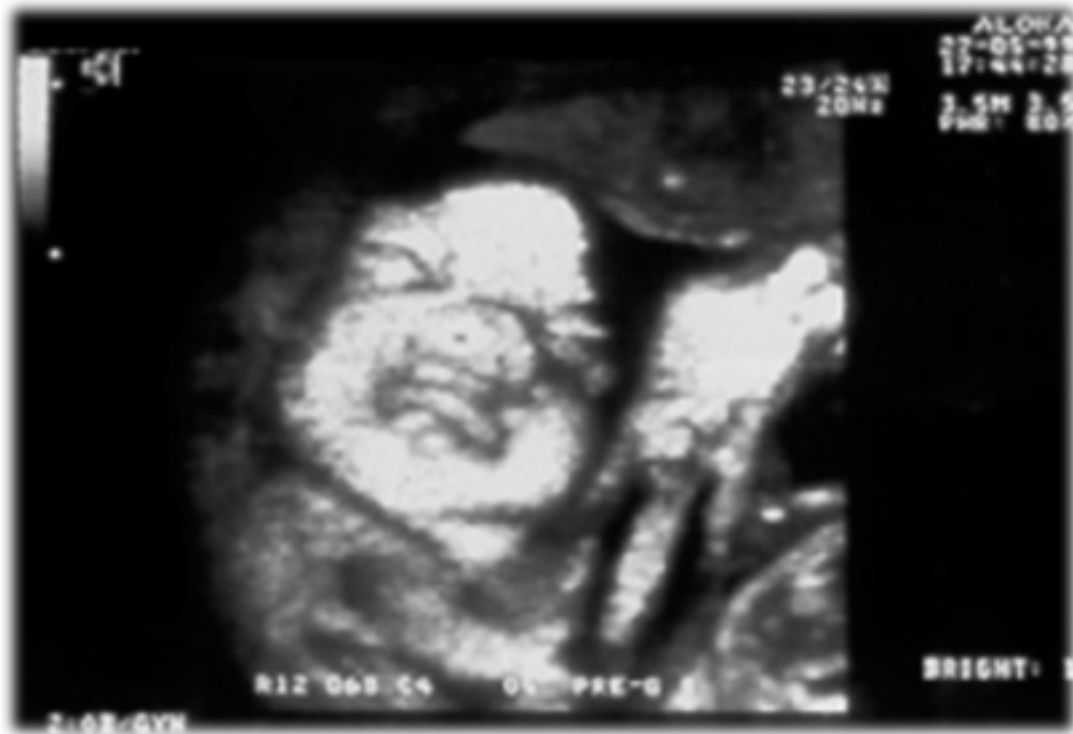

Figura 1. Imagen tridimensional en la cual se aprecia cebocefalia, craneoostenosis, hipoplasia del tercio medio de la cara, hipertelorismo y exoftalmos.

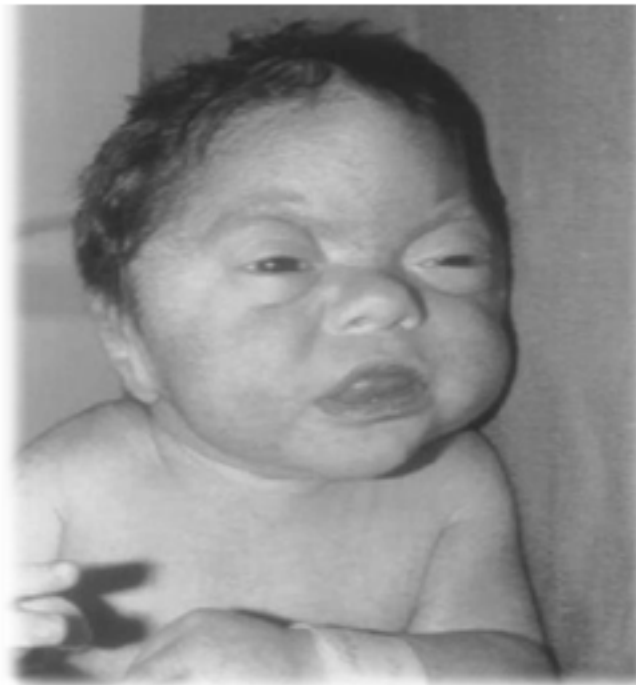

Figura 3. Evaluación física al nacer. Se aprecia cráneo irregular, oxicefálico, hipoplasia de estructuras óseas supraorbitarias y del terciomedio de la cara, pseudo exoftalmos y orejas de implantación baja.

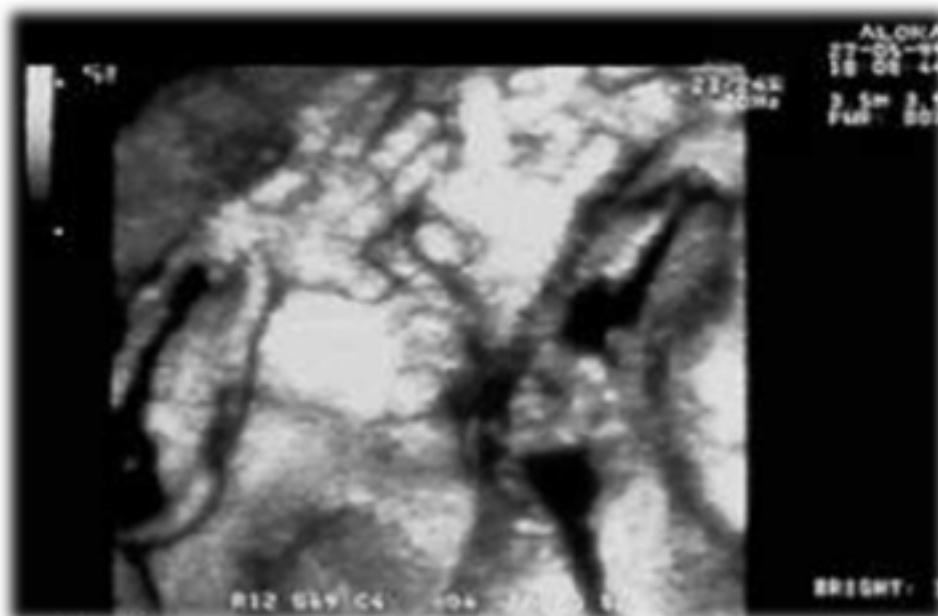


Figura 2..Imagen ecográfica tridimensional en la cual se observa la cara, la mano y antebrazo izquierdos. Los signos de la mano sugieren anomalía del pulgar.

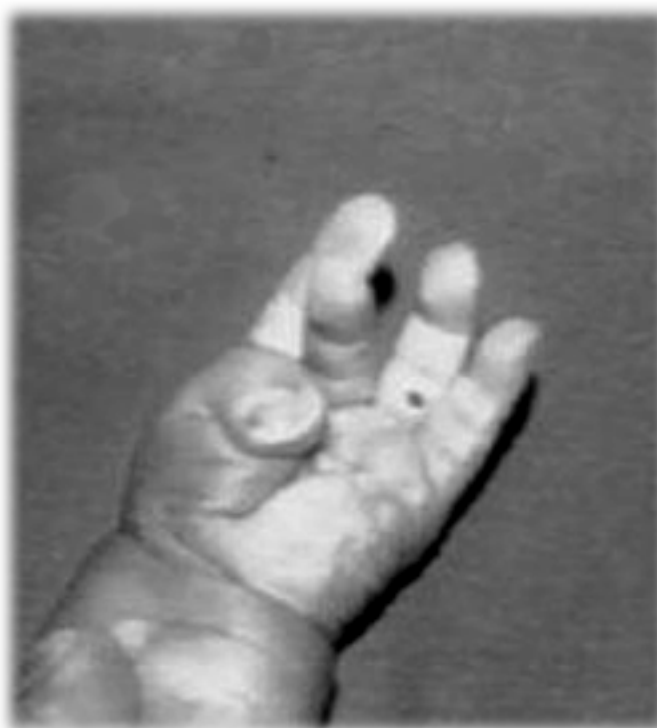

Figura 4. Evaluación física al nacer. Se aprecia clinodactilia axial del pulgar, con tendencia a la inclusión y movilidad sin limitación de los otros dedos.