

Artículos

JM De Abreu

josemanueldeabreu@gmail.com
Cirujano General. Jefe de Servicio.
Servicio de Cirugía I Hospital Vargas de
Caracas.

AE Cardozo

Cirujano General. Jefe de Servicio.
Servicio de Cirugía III Hospital Vargas de
Caracas

Juan Herrera

Cirujano General Cirugía I Hospital
Vargas de Caracas.

Juan Marcano

Residente de Cirugía General. Servicio
de Cirugía I Hospital Vargas de Caracas.

Luis Leañez

Residente de Cirugía General. Servicio
de Cirugía I Hospital Vargas de Caracas.

Ricardo Fuenmayor

+ Médico Gastroenterólogo. Centro
Médico de Caracas

- **Tumor carcinoide de la ampolla de Vater con presentación como abdomen agudo quirúrgico**
- **Introducción**
- **Descripción clínica**
- **Discusión**
- **Referencias**

Cirugía

Tumor carcinoide de la ampolla de Vater con presentación como abdomen agudo quirúrgico

Fecha de recepción: 06/08/2009

Fecha de aceptación: 22/09/2009

Los tumores neuroendocrinos son un proceso patológico bastante infrecuente y de difícil diagnóstico. Su pequeño tamaño y su localización, principalmente en el páncreas o en la pared gastroduodenal, hacen que habitualmente no sean visibles con las técnicas de imagen convencional. Constituyen un grupo heterogéneo de lesiones caracterizadas por su capacidad de síntesis de diversos péptidos (aminas biógenas y hormonas polipeptídicas) que son los causantes de los síndromes clínicos característicos. Entre los tumores neuroendocrinos digestivos aproximadamente el 55% son tumores carcinoideos y alrededor del 40% son tumores neuroendocrinos.

Palabras Claves: carcinoide, ampolla de Vater, tumor.

Title

Carcinoid tumor of the Ampulla of Vater

Abstract

The carcinoid neoplasms are a very infrequent process, with a difficult diagnosis. The localization, usually at the pancreas or the gastrointestinal wall, and their small size make their visualization very difficult, using common imaging techniques. They constitute a heterogeneous group of lesions characterized by their capacity to synthesize diverse peptides (biogenic amines and polipeptidic hormones) that cause the characteristic clinical syndromes. 55% of the neuroendocrine digestive tract neoplasms are carcinoid tumors.

Key Word

carcinoid, ampulla of Vater, tumor

Tumor carcinoide de la ampolla de Vater con presentación como abdomen agudo quirúrgico

Introducción

Los tumores neuroendocrinos son un proceso patológico bastante infrecuente y de difícil diagnóstico. Su pequeño tamaño y su localización, principalmente en el páncreas o en la pared gastroduodenal, hacen que habitualmente no sean visibles con las técnicas de imagen convencional. Constituyen un grupo heterogéneo de lesiones caracterizadas por su capacidad de síntesis de diversos péptidos (aminas biógenas y hormonas polipeptídicas) que son los causantes de los síndromes clínicos característicos. Entre los tumores neuroendocrinos digestivos aproximadamente el 55% son tumores carcinoideos y alrededor del 40% son tumores neuroendocrinos.

Descripción clínica

Se trata de una paciente femenina de 24 años de edad con antecedentes de litiasis vesicular quien consulta por presentar dolor abdominal, tipo cólico, de fuerte intensidad, localizado en hipocondrio derecho, acompañado de ictericia. Posterior a su evaluación se decide su ingreso con los diagnósticos de: Síndrome Ictero-Obstructivo, Litiasis biliar, Litiasis vesicular. La evaluación ecográfica por parte del Servicio de Radiología constata Litiasis vesicular y dilatación de las vías biliares, sin imágenes sugestivas de cálculo en su interior. Se plantea la realización de PCRE. Durante el período de observación, se acentúa la clínica abdominal, con hallazgos a la evaluación sugestivos de abdomen agudo quirúrgico. Se decide diferir el estudio endoscópico y realizar laparotomía biliar. Durante el acto quirúrgico, una vez evaluada la cavidad abdominal, se practica Colectomía, y se realiza la exploración instrumental de la vía biliar y Colangiografía transoperatoria trans-cístico con contraste hidrosoluble donde se constata amputación del colédoco distal.

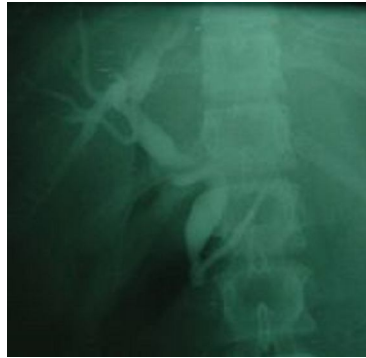

Imagen 1: PCRE

Se realiza Papiloesfinteroplastia, previa a la toma de biopsia. La evolución postoperatoria es satisfactoria.

El diagnóstico histológico definitivo, incluyendo estudio inmunohistoquímico reporta *Tumor carcinoide de papila*.

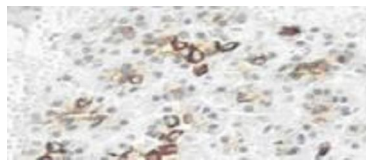


Imagen 2: Nido de células tumorales monomórficas de estirpe neuroendocrino HE 200X

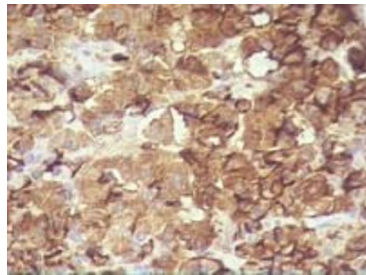


Imagen 3: EMA-1. Inmunomarcaje acentuado intracitoplasmático y de membrana de las células tumorales. EMP 400X

En vista de los hallazgos se decidió realizar estudios de extensión realizándose tomografía abdominopélvica contrastada, la cual no mostró nuevos hallazgos y Ecosonograma endoscópico que concluye la presencia de una lesión que solo afecta la capa superficial.

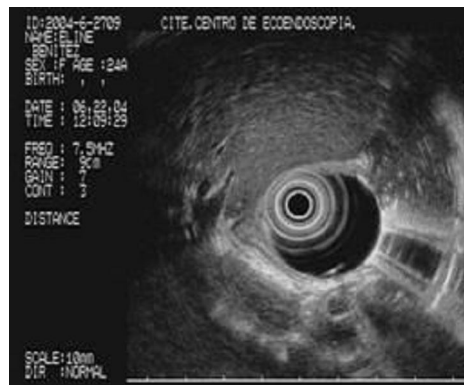


Imagen 4: Ecoendoscopia.

El caso es discutido en la Reunión de Servicio y se decide programar para la realización de Ampulectomía, procedimiento cuya biopsia definitiva informa libre de lesión. La paciente evoluciona de manera satisfactoria y egresa pasados 8 días.

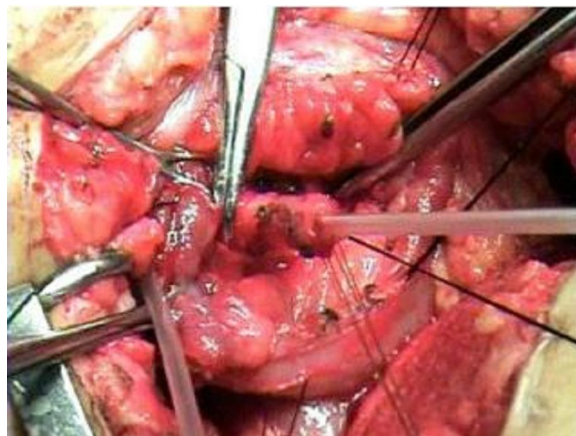


Imagen 5: Ampulectomía

Discusión

Los tumores carcinoides de la Ampolla de Vater son sumamente raros. Alrededor de 105 casos han sido reportados en la literatura. En su mayoría los pacientes se encuentran asintomáticos y sin hallazgos de laboratorio. La realización de PCRE, el ultrasonido endoscópico, TAC y RMN son importantes para el estudio y abordaje de estas lesiones. La pancreatoduodenectomía con conservación del píloro parece ser la conducta en los tumores mayores de dos centímetros, los bien diferenciados y para los carcinomas endocrinos; sin embargo hay que considerar que en los pacientes con resección local la sobrevida a 5 años es de 90%. El dilema es que el diagnóstico de tumor neuroendocrino no puede ser realizada intraoperatoriamente, considerando que la sobrevida es muy baja, por lo que se preconiza pancreatoduodenectomía ya que hasta el 50% metastizan.

Referencias

1. Mayroudis N, Rafailidis S, Symeonidis N, et al: Carcinoid of the ampulla of Vater- report of two cases. *Acta Chir Belg.* 2005 Apr; 105(2): 213-6.
2. Hartel M, Wente MN, Sido B, Friess H. Carcinoid of the ampulla of Vater. *J Gastroenterol Hepatol.* 2005 May; 20(5): 676-81.
3. Poultsides GA, Frederick WA. Carcinoid of the ampulla of Vater: morfologic features and clinical implications. *World J Gastroenterol.* 2006 Nov 21; 12(43): 7058-60.
4. Frontera D, Ferrante A, Viola G, et al. Carcinoid neoplasms of Vater's ampulla. Apropos a case examined. *Ann Ital Chir.* 1993 Jan- Feb; 64(1): 79-82.
5. Hatzitheoklitos E, Bucher MW, Fries H, et al. Carcinoid of the ampulla of Vater. *Clinical*

characteristics and morphologic features. *Cancer*. 1994 Mar. 15;73 (6): 1580-8.

NOTA: Toda la información que se brinda en este artículo es de carácter investigativo y con fines académicos y de actualización para estudiantes y profesionales de la salud. En ningún caso es de carácter general ni sustituye el asesoramiento de un médico. Ante cualquier duda que pueda tener sobre su estado de salud, consulte con su médico o especialista.