

**Artículos**

- **Caracterización de los aspectos clínicos, radiológicos y terapéuticos de la aspiración de cuerpos extraños en pacientes pediátricos menores de cinco años**
- **Introducción**
- **Materiales y métodos**
- **Resultados**
- **Discusión**
- **Referencias**

**Pediatría****Caracterización de los aspectos clínicos, radiológicos y terapéuticos de la aspiración de cuerpos extraños en pacientes pediátricos menores de cinco años**

Fecha de recepción: 20/03/2010

Fecha de aceptación: 15/05/2010

El objetivo de esta investigación fue caracterizar los aspectos clínicos, radiológicos y terapéuticos de los pacientes pediátricos menores de cinco años con aspiración de cuerpos extraños. Se evaluaron 35 pacientes con diagnóstico de sospecha de aspiración de un cuerpo extraño. La investigación fue un estudio prospectivo, descriptivo y analítico. La cual se llevo a cabo en el periodo comprendido desde marzo de 2000 a julio de 2008, en el Servicio de Cirugía de Tórax en conjunto con el Servicio de Pediatría del Hospital General del Sur Dr. Pedro Iturbe de Maracaibo, a los cuales se les practicó un protocolo de estudio en donde se incluyo la anamnesis, estudio de imágenes, broncoscopia rígida más extracción del cuerpo extraño. La edad promedio de los pacientes estudiados fue de 3.2 años, de los cuales (85,6 %) fueron del sexo masculino y (14,2 %) del sexo femenino. En donde el grupo más afectado fue el de los preescolares (60%). La radiografía de tórax mostró la presencia de cuerpos extraños metálicos (17.1%), así como signos radiológicos secundarios de atrapamiento aéreo como la hiperlucencia unilateral en el (34.2%), y atelectasia (5.7%). Mientras que en el (42,8%) de los casos no se evidenció ningún hallazgo radiológico. La sintomatología y los hallazgos durante la exploración física, más frecuentes fueron la tos 100 %, disnea (57.1%), estertores (71.4%), tiraje (37.1%) y cianosis (28.5%). En todos los casos se realizó broncoscopia rígida diagnóstica y terapéutica bajo anestesia general. En un caso (2,8%) se practicó cirugía. Los cuerpos extraños se localizaron en un (94.2%) en el bronquio principal derecho y el (5.7%) en el bronquio principal izquierdo. los cuerpos extraños extraídos fueron en su predominio de naturaleza orgánica en el (57.1%) de los casos, seguidos por los inorgánicos en el (40.0). De los cuerpos extraños orgánicos (34.2%) de los casos eran semillas, en cuanto a los inorgánicos (28,5 %), eran objetos metálicos. Conclusión: Ante la sospecha de un cuerpo extraño, la broncoscopia se debe utilizar como medio diagnóstico y terapéutico. Por lo que el paciente debe ser enviado inmediatamente a un hospital donde se cuente con infraestructura para realizar este procedimiento

**Palabras Claves:** Aspiración, Cuerpos extraños bronquiales, pacientes pediátricos. Menores de cinco años

**Title**

Clinical, radiological and therapeutic aspects of aspirated foreign bodies in children under five years of age

**Abstract**

The objective of this research was to characterize the clinical, radiological and therapeutic aspects of pediatric patients under five years of age with aspirated foreign bodies. We evaluated 35 patients with a diagnosis of suspected foreign body aspiration. The investigation was a prospective, descriptive and analytical work, which took place in the period from March

2000 to July 2008, at the Thoracic Surgery Department in conjunction with the Division of Pediatrics, Hospital General del Sur Dr. Pedro Iturbe de Maracaibo, A study protocol which included anamnesis, imaging study, and rigid bronchoscopy was used. The average age of patients was 3.2 years, of which (85.6%) were males and (14.2%) females. Where was the most affected group of preschoolers (60%). Radiologic findings of chest radiography showed the presence of metallic foreign bodies (17.1%) and radiological signs of air trapping as unilateral hiperlucencia (34.2%), and atelectasis (5.7%). While (42.8%) cases did not reveal any radiological finding. The more frequent symptoms, were cough (100%), dyspnea (57.1%), rales (71.4%), retractions (37.1%) and cyanosis (28.5%). All patients underwent diagnostic and therapeutic rigid bronchoscopy under general anesthesia. In one case (2.8%) surgery was performed. Foreign bodies were mainly localized (94.2%) in the right main bronchus and (5.7%) in the left main bronchus. foreign bodies were predominantly of an organic nature (57.1%) of all cases, followed by inorganic in (40.0%). Conclusion: Given the suspicion of a foreign body, bronchoscopy should be used as a means of diagnosis and treatment. So the patient should be referred immediately to a hospital with the infrastructure to perform this procedure.

### Key Word

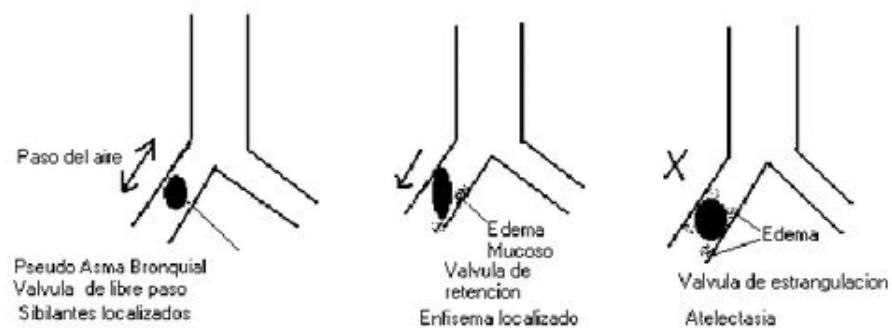
Aspiration, pediatric foreign bodies. Children under five

## Caracterización de los aspectos clínicos, radiológicos y terapéuticos de la aspiración de cuerpos extraños en pacientes pediátricos menores de cinco años

### Introducción

Los cuerpos extraños aspirados y su paso a las vías respiratorias constituyen uno de los accidentes relativamente de mayor incidencia y que si no se diagnostica o se trata a tiempo puede conllevar un incremento tanto en la morbilidad como en la mortalidad de dichos pacientes <sup>(1,2)</sup>, que debe ser considerado y manejado como una urgencia, requiriendo un diagnóstico precoz y una actitud terapéutica acertada. Desde que en 1690 Muys, citado por Sánchez y col <sup>(3)</sup>, describió el primer caso documentado de aspiración de cuerpo extraño, en la actualidad sigue siendo un accidente de elevada incidencia, cifrado en un 7% de todos los accidentes mortales en niños menores de cinco años pudiendo tener una alta tasa de morbimortalidad, la cual puede ser mayor en ausencia de un adecuado diagnóstico y tratamiento precoz, dicha mortalidad se estima hasta en un 1% de los casos <sup>(1,2)</sup>. La aspiración de un cuerpo extraño es uno de los accidentes de la infancia que esta favorecido entre otros motivos por la curiosidad propia de esta edad y la inmadurez de los mecanismos deglutorios. Dicho cuerpo a cualquier nivel de la vía aérea tiene una gran importancia, por su frecuencia, gravedad y posibles secuelas, como vemos en algunas series estadísticas representa la segunda causa de muerte tras los accidentes de tráfico, un 7% de todos los accidentes mortales en menores de cinco años, 300 muertos anuales en USA, en 1991 y 160 en 2001, un 40% de ahogamiento por cuerpos extraños en las muertes accidentales en menores de un año <sup>(4,5,6)</sup>. La máxima incidencia se sitúa en niños menores de 3 años, predominando en los varones. El tipo de cuerpo extraño que se presenta con mayor frecuencia son los fragmentos vegetales, como semillas, frutos secos, seguidos por los objetos metálicos o plásticos, entre otros <sup>(2,3,7)</sup>. Habitualmente existe una historia previa de atragantamiento y tos persistente residual, datos de sospecha diagnóstica y que según algunos autores <sup>(3,4)</sup>, constituyen por sí mismos una indicación para la realización de una broncoscopia flexible o rígida. Un diagnóstico y tratamiento precoz minimizarán los riesgos y complicaciones debidas a lesiones pulmonares cronicadas. **Cuerpos extraños bronquiales:** Son los más frecuentes en las vías aéreas inferiores, y aún con los adelantos logrados en las técnicas endoscópicas presentan una cifra de mortalidad considerable, la cual está en relación directa, sobre todo con la prontitud en que se realice el diagnóstico, y está muy lejos de ser fácil de establecer en algunos casos por ello se insiste en los elementos claves de su cuadro clínico y que deben ser de dominio absoluto de todo médico, resulta importante conocer la naturaleza del objeto aspirado, los fragmentos de juguetes modernos de plásticos, del tipo de los polietilenos y nylon, así como los metálicos son notablemente bien tolerados, en grado tal grado que muchas veces la posibilidad de su presencia se plantea cuando aparece un proceso neumónico localizado a repetición, situación que fácilmente puede ser atribuida a una bronquiectasia; sin embargo, los cuerpos extraños orgánicos (animales y vegetales) son mal tolerados e inmediatamente aparecen las

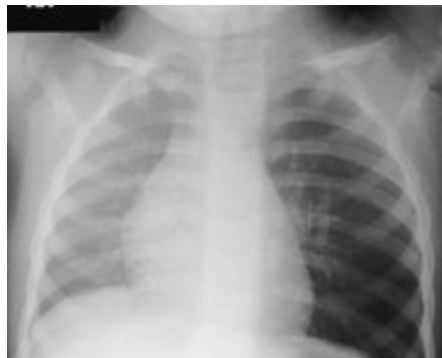complicaciones <sup>(7)</sup>. Su patogenia tiene una génesis común como todo cuerpo extraño en vías respiratorias inferiores, es decir el antecedente de aspiración, se presentan en los mismos grupos de pacientes con edades menores de cinco años y las diferencias radican en su cuadro clínico y evolución. Es clásica la división del cuadro clínico del cuerpo extraño bronquial en tres fases bien definidas (1) fase de aspiración o penetración muy similar al del cuerpo extraño traqueal, está acompañada de la clásica ansiedad por sensación de asfixia, ausencia de los signos de disnea alta (no hay estridor o cornaje). Es importante conocer que esta etapa dura poco tiempo, de manera que el paciente puede llegar a la consulta en la etapa siguiente y es aquí en que se puede incurrir en un grave error diagnóstico, (2) fase de fijación o de enclavamiento mal llamada fase silente, ya que el enfermo nos llega prácticamente asintomático, tal vez solo persista una ligera tos, que comparada a la alarma del estado anterior tiende a ser minimizada, tanto por el paciente o por el familiar acompañante, es aquí donde se produce la interpretación errónea, por desconocimiento, de esta característica especial de los cuerpos extraños bronquiales que trae como consecuencia graves complicaciones ulteriores y (3) Fase de complicaciones todo cuerpo extraño bronquial no diagnosticado cursará inexorablemente a este período que a su vez transcurre por varios estados; (a) se comporta como un bypass o válvula de libre paso (pseudasma bronquial); (b) luego actúa como una válvula de paso en un solo sentido (admisión del aire) y (c) por último se comporta como una válvula de cierre total o estrangulación de flujo aéreo (Fig.1) <sup>(3,4,5,6)</sup>.



**Figura 1.** Tres fases o etapas clásicas de las complicaciones de los cuerpos extraños bronquiales

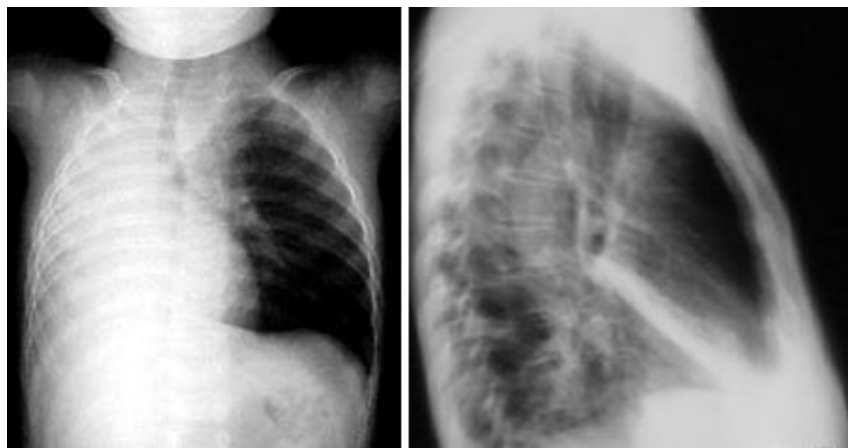Todo paciente con sospecha de aspiración de un cuerpo extraño o si éste ya ha sido verificado debe ser remitido a un centro especializado, dotado de un Servicio de Endoscopia respiratoria, donde solo el personal de experiencia y con los elementos técnicos adecuados para realizar los procedimientos de diagnóstico (la endoscopia exploradora suele ser a su vez un proceder de diagnóstico en casos dudosos) para lo cual suele ser útil la fibrobroncoscopia o la broncoscopia rígida, mediante instrumentos y pinzas especiales que posibilitan la extracción del cuerpo <sup>(8,9,10)</sup>. Sólo en algunos enfermos complicados o de extracción endoscópica imposible será necesaria la cirugía torácica que puede ser desde la broncotomía en los casos más sencillos, hasta lobectomías en aquellos que exista una supuración pulmonar crónica con lesiones irreversibles, condicionadas por el cuerpo extraño <sup>(11)</sup>. Se ha observado que la mayoría de los niños ingresan al servicio de urgencias pediátricas en las primeras cuarenta y ocho horas tras la aspiración de un cuerpo extraño, pueden estar asintomáticos o con sintomatología vaga e imprecisa (crisis tos al paso del objeto por la encrucijada anatómica faringo-laríngea) que nos sugiere de forma inmediata dicha aspiración, como la mayoría de los cuerpos extraños aspirado son de origen vegetal los cuales no pueden ser localizados por radiografía simple <sup>(5,6)</sup>. La visualización se hace por endoscopia, que también permite remover el objeto, puede ser el método más seguro para localizar un cuerpo extraño en la vía aérea respiratoria inferior, mediante este se pueden resolver el 99 % de los casos y solamente sería necesaria la extracción quirúrgica en el 1% de las ocasiones <sup>(8,9,12)</sup>. A pesar del notable perfeccionamiento de los exámenes auxiliares para detectar los cuerpos extraños, una adecuada interpretación semiológica y un cuidadoso examen físico del aparato respiratorio posibilitan el diagnóstico certero en la mayoría de los pacientes, por tanto se debe insistir en estos importantes detalles. En la fase de aspiración o de penetración, es típica y no ofrece ninguna dificultad en su interpretación, otra situación se ve en la fase de enclavamiento o silente que es en la que nos llegan la mayor parte de los pacientes pediátricos, en ella después del interrogatorio se

efectuará el examen físico de las vías respiratorias, en la auscultación encontraremos un murmullo vesicular rudo o sibilantes aislados, donde el segmento pulmonar con más incidencia es el del lóbulo inferior del pulmón derecho, esto se debe a que es el de mayor diámetro, el más recto en relación con la tráquea y por último el más declive; Esta etapa del cuerpo extraño bronquial coincide con la primera de las complicaciones, es decir cuando el objeto se comporta como una válvula de libre paso <sup>(7)</sup>. Poco después, en dependencia de factores como: la irritación que produzca el cuerpo extraño sobre la pared bronquial, y por su naturaleza irritante sobre dicha pared (poco irritantes los objetos plásticos y metálicos, y muy irritantes los objetos orgánicos) aparecerá el edema progresivo de la mucosa; inicialmente la válvula cambia a ser de tipo de paso en un solo sentido, y como durante la inspiración la pared bronquial se dilata fisiológicamente permitirá sólo la entrada del aire e impedirá su salida, el resultado será un enfisema localizado a un pulmón (aumento de la sonoridad pulmonar, disminución global del murmullo vesicular, con sibilantes aislados) y radiográficamente hiperventilación, descenso del hemidiafragma homolateral y separación de los espacios intercostales (Fig:2) <sup>(1,2)</sup>.



**Figura 2.** Radiografía en espiración. Evidente hiperlucencia unilateral en el pulmón izquierdo por efecto de válvula y desviación a la derecha del mediastino.

Por último se produce la obstrucción total del paso del aire cuyo resultado será la atelectasia del segmento o del pulmón afecto (Fig.3), seguida de bronconeumonía (muy grave cuando se trata de cuerpos extraños de material orgánico).



**Figura 3.** Atelectasias secundarias a broncoaspiración de cuerpo extraño en la vía aérea.

De persistir esta infección, la situación causal (la permanencia del cuerpo extraño) condicionará graves estados de abscesos y supuración pulmonar <sup>(12)</sup>. Nuestros hospitales no escapan de esa realidad pero sin embargo son pocos o escasos los datos registrados sobre este problema el cual es claramente de corte universal. La gran mayoría de los cuerpos extraños son deglutidos por los niños y pasan inadvertidamente a través del tracto gastrointestinal, sin embargo un porcentaje muy bajo 1 % pasan al trato respiratorio los cuales pasan en la primeras cuarenta y ocho horas desapercibidos lo que aumenta las complicaciones, y que junto a las complicaciones que se puedan originar debido a los procedimientos de remoción o del acto anestésico, conlleva a elevar las tasas de morbimortalidad los pacientes.

## Materiales y métodos

La investigación se llevó a cabo usando un estudio prospectivo, descriptivo y analítico donde los valores obtenidos fueron tratados mediante un análisis centrado en número y porcentaje, haciendo distribución de frecuencia de los valores obtenidos a través de tablas. Se realizó un análisis, de las historias clínicas de 35 pacientes pediátricos menores de cinco años que fueron ingresados por el servicio de emergencia, con diagnóstico de sospecha de aspiración de cuerpo extraño, al servicio de Cirugía de Tórax en conjunto con el servicio de Pediatría del Hospital General del Sur Dr. Pedro Iturbe de Maracaibo, a los cuales se les practicó broncoscopia rígida, mas extracción del cuerpo extraño, en el periodo comprendido desde marzo de 2000 a julio de 2008. Se realizó una ficha en donde se recogieron los datos aportados por la anamnesis detallada y la exploración física, durante la realización de la historia clínica de hospitalización, asimismo los estudios radiológicos con proyecciones anteroposterior y lateral. La exploración broncoscópica se realizó en todos los casos bajo anestesia general y monitorización Cardiorespiratoria, con un broncoscopio rígido. Se establecieron parámetros discretos para los valores de las variables cuantitativas y de esa manera tabular los resultados según distribuciones de frecuencia y en forma porcentual.

## Resultados

En los 35 casos de pacientes pediátricos menores de cinco años con diagnóstico sospechoso de aspiración de cuerpo extraño. El intervalo de tiempo entre el accidente y su ingreso en nuestro centro osciló desde unas horas hasta 1 semana. En cuanto a la edad el promedio de los 35 pacientes estudiados fue de 3.2 años de los cuales (85.6 %) fueron del sexo masculino y (14.2 %) del sexo femenino. En donde el grupo más afectado fue el de los preescolares (60%) casos, seguido por los lactantes mayores con (22.8 %).

| Edad              |    |        | Sexo      |      |          |      |
|-------------------|----|--------|-----------|------|----------|------|
|                   |    |        | Masculino |      | Femenino |      |
| Grupos            | No | (%)    | No        | (%)  | No       | (%)  |
| Lactantes Menores | 3  | 8.5    | 3         | 8.5  | 0        | 0    |
| Lactantes Mayores | 8  | 22.8   | 6         | 17.1 | 2        | 5.7  |
| Preescolares      | 24 | 68.5   | 21        | 60   | 3        | 8.5  |
| Total             | 35 | 100.00 | 30        | 85.6 | 5        | 14.2 |

Fuente: Historia clínica

**Tabla I :** Distribución según grupo etario y sexo

Dentro de los hallazgos radiológicos específicos para el diagnóstico está la identificación de un cuerpo extraño radioopaco proyectado al árbol traqueo-bronquial. Sin embargo, la presencia de elementos secundarios tales como atelectasia, hiperlucencia unilateral por fenómenos de atrapamiento aéreo o disminución de volumen pulmonar. En nuestro casos la radiografía de tórax mostró la presencia de cuerpos extraños radioopacos (metálicos) en el 17.1% de los pacientes, asimismo elementos secundarios como la hiperlucencia unilateral en el 34.2%, atelectasia en el 5.7% de los pacientes como fenómeno de atrapamiento aéreo. Sin embargo en un 42,8% de los casos no hubo ningún hallazgo radiológico de los antes expuestos.

| <b>Distribución según los hallazgos radiológicos</b> |           |                |
|--|-----------|----------------|
| Signos Radiológicos                                  | No        | Porcentaje (%) |
| Hiperlucencia unilateral                             | 12        | 34.2           |
| Atelectasia  | 2         | 5.7            |
| Cuerpo extraño metálico                              | 6         | 17.1           |
| Sin hallazgos radiológicos                           | 15        | 42.8           |
| <b>Total</b>   | <b>35</b> | <b>100.0</b>   |

**Tabla II**

En cuanto a la sintomatología y la exploración física realizada a los pacientes, los hallazgos clínicos más frecuentes fueron la tos (100%), disnea (57.1%), estertores (71.4%), tiraje (37.1%) y cianosis (28.5%).

| <b>Distribución según la sintomatología y hallazgos a la exploración física</b> |    |                |
|---|----|----------------|
| Sintomatología y hallazgo a la exploración física                               | No | Porcentaje (%) |
| Tos persistente   | 35 | 100.0          |
| Disnea  | 20 | 57.1           |
| Cianosis  | 10 | 28.5           |
| Estertores  | 25 | 71.4           |
| Tiraje  | 13 | 37.1           |

Fuente: Historia clínica

**Tabla III:** Distribución según la sintomatología y hallazgos a la exploración física

En cuanto a la localización endoscópica de los cuerpos extraños endobronquiales, se localizaron en un (94.2%) en el bronquio principal derecho y el (5.7%) en el bronquio principal izquierdo.

| <b>Distribución según la localización anatómica de cuerpo extraño visualizado durante la broncoscopia rígida</b> |           |                |
|--|-----------|----------------|
| Localización Anatómico-radiológica   | No        | Porcentaje (%) |
| Bronquio principal Derecho   | 33        | 94.2           |
| Bronquio principal izquierdo   | 2         | 5.7            |
| <b>Total</b>   | <b>35</b> | <b>100,0</b>   |

Fuente: Historia clínica.

**Tabla IV:** Distribución según la localización anatómica de cuerpo extraño visualizado durante la broncoscopia rígida

En la tabla V, se puede apreciar que los cuerpos extraños extraído del tracto respiratorio (bronquios) con la realización de la broncoscopia rígida, fueron en su predominio de naturaleza orgánica en el (57.1%) de los casos, seguidos por los inorgánicos en el (40.0%), y uno de característica mineral con el (3.0 %). De los cuerpos extraños orgánicos aspirado extraídos de los pacientes se puede observar en la tabla VI, que hubo un predominio de las semillas 12 casos (34.2%), en cuanto a los inorgánicos el predominio fue de los objetos metálicos 10 casos (28,5 %).

**Distribución según el tipo de cuerpo extraño extraído en la broncoscopia rígida**

| Tipos de cuerpos extraños | N         | Porcentaje (%) |
|---------------------------|-----------|----------------|
| Orgánicos                 | 20        | 57.1           |
| Inorgánicos               | 14        | 40.0           |
| Mineral                   | 1         | 3.0            |
| <b>Total</b>              | <b>35</b> | <b>100,00</b>  |

Fuente: Historia clínica

**Tabla V**

## Discusión

La aspiración de un cuerpo extraño es en la actualidad uno de los accidentes más comunes durante los primeros cinco años de vida que puede tener una elevada morbimortalidad, si no se realiza un rápido y acertado diagnóstico y una actitud terapéutica adecuada. Un diagnóstico precoz y un tratamiento adecuado realizado por un equipo instruido en la técnica broncoscópica son la mejor garantía para un buen resultado final. El retraso en el diagnóstico conlleva un incremento tanto en la morbilidad como en la mortalidad, que puede variar desde una obstrucción completa de la vía aérea hasta infecciones pulmonares recurrentes. Los cuerpos extraños retenidos en la vía aérea durante largo tiempo pueden producir neumonía, atelectasia, bronquiectasias, granulomas e incluso estenosis. En nuestra investigación, el grupo de edad más afectado fue el de los preescolares con el (60%), asimismo hubo predominio del sexo masculino con (85,6%) de los casos. Esto se debe a que a esta edad es muy frecuente que los niños se lleven todo a la boca, por la tendencia a imitar actos del adulto; además, por la ausencia de molares para una adecuada trituración de los alimentos, una relativa inmadurez en la coordinación entre la deglución y el esfínter laríngeo, y el ofrecimiento de alimentos inapropiados para la edad. En la serie reportada por León <sup>(1)</sup>, (2002) en su investigación titulada Cuerpo extraño en la vía aérea pediátrica en 9 años de broncoscopia rígida y flexible en hospital Roberto del Río. De los 42 pacientes estudiados, 28 (66,7 %) fueron menores de 5 años (10 menores de un año y 18 de 1 a 4 años), 4 (9,5 %) de 5 a 9 años y 10 (23,8 %) de 10 a 14 años. Hubo un predominio del sexo masculino 32 (76, 2 %) sobre el sexo femenino 10 (23,8 %). Asimismo Castro y col, <sup>(4)</sup> (2004) la edad de sus pacientes en los 38 casos reportados el (15,8%) fueron menores de 10 años. Otros autores como Pigna y col <sup>(8)</sup>, (1999) reportaron en su estudio que el 61,4% eran del sexo masculino, con una edad media de 39,5 meses. Por otro lado Prado y col <sup>(13)</sup>, (1999) en su muestra el rango de edad fue de 18 meses a 15 años, promedio 6 años 7 meses, sin diferencias en la distribución por sexo. A todo paciente en el que se sospeche la presencia de un cuerpo extraño por aspiración, se le debe realizar por lo menos una radiografía de tórax, los hallazgos radiológicos en nuestra serie, mostraron la presencia de cuerpos extraños radioopacos (metálicos) en el 17.1% de los pacientes hiperlucencia unilateral en el (34.2%), atelectasia en el (5,7%), de los pacientes, por fenómenos de atrapamiento aéreo o disminución de volumen pulmonar. Mientras que el (42,8%) de los casos no se evidenció ningún hallazgo radiológico de los expuesto en la literatura. Castro y col <sup>(4)</sup>, los patrones radiológicos encontrados fueron: identificación del cuerpo extraño (23,6%), atelectasia o atelectasia-consolidación (28,9%), hiperinsuflación (10,5%), normal (21%), y otros (7,8%). En la investigación realizada por Jiménez <sup>(11)</sup>, (2002) El cuadro clínico y

los signos radiológicos fueron suficientes para hacer un diagnóstico correcto en el 90% de los casos. Mientras que en la serie reportada por León <sup>(1)</sup>, los hallazgos radiográficos más frecuentes fueron; atelectasia en (21,4 %), atrapamiento aéreo en (21,4 %) y neumonía en (16,7 %). La radiografía fue normal en (19 %) niños. En cuanto a los hallazgo radiológicos obtenidos por Pigna y col <sup>(8)</sup>, la atelectasia en un (25,1%), que atrapamiento de aire en un (22,7%), atelectasia con enfisema en un (22,7%), la hiperinflación con un cambio en el mediastino, en el 6,8%, y los focos recurrentes de neumonía en el (9,1%). La imagen radiológica fue totalmente negativa en el (13,6%) casos, en la investigación realizada en el 2009 en el Children's Hospital, Zhejiang University School of Medicine de China, por Lan-Fang y col, (2009) <sup>(12)</sup>, los hallazgos radiológicos en la radiografía de tórax mostraron enfisema lateral o segmentario en (68,8%), atelectasia en (13,3%) de los casos. La sintomatología está condicionada por el tamaño del cuerpo extraño, su localización, composición, el grado de obstrucción que produce y por el tiempo de permanencia en el árbol respiratorio, así como la fase clínica de penetración en que se encuentre <sup>(2)</sup>. En cuanto a la sintomatología y los hallazgos durante la exploración física, se denota que los hallazgos clínicos más frecuentes fueron la tos (100%), disnea (57.1%), estertores (71.4%), tiraje (37.1%) y cianosis (28.5%), en nuestra investigación. En el reporte de León <sup>(9)</sup>, los síntomas y signos más comunes fueron la tos y la cianosis (49,1 %) y sibilancias (19,2 %). Otros síntomas y signos pero de menor incidencia: fueron fiebre, dificultad respiratoria, tos seca irritativa y estridor. Lan-Fang y col, <sup>(12)</sup>, El síntoma más común fue la tos paroxística (84,3%), seguido de estridor (65,4%), disnea (13,1%), cianosis (7,7%) y estertores (23,5%) de los casos. En los casos reportados en las diferentes series de investigación sobre cuerpos extraños en la vía aérea en pacientes pediátricos, el procedimiento para su extracción es la broncoscopia bajo anestesia general, pero puede llevarse a cabo tanto con equipos endoscópicos rígidos como flexibles, y en casos fallidos es necesario realizar una cirugía a través de bronquio en donde este alojado el cuerpo extraño (broncotomía), para extraer el objeto o resección del parénquima pulmonar con el cuerpo extraño. En los 35 casos a todos los pacientes se les realizó broncoscopia rígida diagnóstica y terapéutica bajo anestesia general. En un caso (2,8%) no se pudo extraer el cuerpo extraño por lo cual se recurrió a la cirugía donde se le practicó toracotomía abierta posterolateral derecha más broncotomía con la extracción de un cuerpo extraño tipo metálico. En la investigación retrospectiva realizada por Jiménez <sup>(11)</sup>, en 56 expedientes clínicos y radiológicos de pacientes pediátricos con aspiración de cuerpos extraños en el Hospital Infantil del Estado de Sonora (México) con la finalidad de conocer la forma de tratamiento de dicha patología, en donde se reporto que todos los paciente se les sometió a una broncoscopia rígida bajo anestesia general, extrayéndose el cuerpo extraño sin complicaciones importantes. León <sup>(1)</sup>, el diagnóstico definitivo y al mismo tiempo el tratamiento se realizó mediante la broncoscopia al 82,2 % de los pacientes. Pigna y col <sup>(8)</sup>, el examen de diagnóstico y de intervención fue de hecho siempre con el paciente bajo anestesia general y la respiración espontánea, por el uso de broncoscopio rígido (Storz), en el 100% de los casos. Y por ultimo en una investigación llevada a cabo por Schol y col (1999) <sup>(15)</sup>, la broncoscopia se destacó como una maniobra fundamental, último pilar diagnóstico y principal gesto terapéutico. En relación a la localización endoscópica de el cuerpo extraño en la vías aéreas, hubo un predominio en los bronquios principales (99,9%) el (94.2%) alojado en el bronquio del lado derecho y el (5.7%) en el bronquio izquierdo. Ya que existe una discreta propensión a que los objetos aspirados se depositen en el lado derecho, lo cual obedece a que tras la bifurcación traqueal, el bronquio derecho sigue una dirección más vertical que el izquierdo y es más bien continuidad de la tráquea al separarse solo 30° de la línea media, y los objetos aspirados siguen más fácilmente ese trayecto <sup>(2)</sup>. Castro y col <sup>(4)</sup>, en su reporte, la localización de el cuerpo extraño fue derecha en (60,5%), izquierda (29%) y central (tráquea/subglotis) en (10,5%). En la serie reportada por León <sup>(1)</sup>, el cuerpo extraño se alojó en el bronquio derecho en (66,6 %) de los casos, en el bronquio izquierdo en (21,4 %). En la investigación realizada por Saki y col. (2009) <sup>(13)</sup>, el cuerpo extraño se localizó en el bronquio principal derecho en (55,1%) de los casos, seguido del bronquio principal izquierdo en (18,8%). Por último en la serie de Lan-Fang y col <sup>(8)</sup>, The most common location of FB was the right bronchus (468, 45.6%), followed by the left bronchus (402, 39.1%), bilateral bronchi (49, 4.8%), and the trachea (108, 10.5%). la localización más frecuente de cuerpo extraño fue el bronquio derecho (45,6%), seguido por el bronquio izquierdo (39,1%), los bronquios bilaterales (4,8%), y la tráquea (10,5%). Of the FBs, 453 (44.1%) were lodged in segmental or smaller bronchi, and 204 (19.9%) in the left or right upper lobe. Cantillo y col. (2009) <sup>(5)</sup>, reportaron en su estudio que el cuerpo extraño se alojó en el bronquio derecho en el (66,6 %) de los casos y en el bronquio izquierdo en (21,4 %). Los cuerpos extraños pueden ser exógenos o endógenos;



entre los primeros se hallan los animados e inanimados y a su vez según su naturaleza, pueden dividirse en orgánicos e inorgánicos. Con referencia al tipo de cuerpo extraño extraídos del tracto respiratorio (bronquios) con la realización de la broncoscopia rígida, fueron en su predominio de naturaleza orgánica en el (57.1%) de los casos, seguidos por los inorgánicos en el (40.0%), y uno de característica mineral con el (3.0 %). De los cuerpos extraños orgánicos aspirados extraídos de los pacientes se pudo observar que hubo un predominio de las semillas, (34.2%) de los casos, en cuanto a los inorgánicos el predominio fue de los objetos metálicos (28,5 %) casos. Cantillo y col. <sup>(5)</sup> los cuerpos extraños aspirados fueron de tipo orgánicos (47,6 %), con un predominio de los granos de maní (14,2 %) y de frijol (13 %). Merchant y col (1984) <sup>(7)</sup>, los cuerpos extraños orgánicos se observaron en (81,8%) de los casos, en comparación con los inorgánicos en sólo (18,2%). En la serie de Pigna y col <sup>8</sup>, en el 80,7% de los casos de los cuerpos extraños retirados fueron de materia orgánica, sobre todo los cacahuets (maní), representado el 76,1% de los resultados. En el 19,6% de los casos el material era inorgánico. En la investigación de Fernández y Col <sup>(8)</sup>, las características de los cuerpos extraños fueron variables, predominando los vegetales (82%) y entre éstos los frutos secos, los cuales se hallaron habitualmente multifragmentados. Y por último Saki y col <sup>(14)</sup>, La mayoría de los cuerpos extraños fueron semillas. El médico y sobre todo el pediatra deben estar alerta ante la sospecha de la presencia de un cuerpo extraño en la vía aérea, ante un niño previamente sano que presente un evento de tos súbita acompañada de cianosis, que mejora y posteriormente desarrolla dificultad respiratoria. Siempre se debe tener en cuenta como primera posibilidad diagnóstica la aspiración de un cuerpo extraño en la vía aérea. Por tanto, para la correcta identificación de cuerpos extraños traqueobronquiales se requiere la colaboración de clínicos y radiólogos, y dado que la radiografía de tórax identifica el cuerpo extraño sólo entre un 10 y un 23% de los casos, se requiere mantener la sospecha alta y continuar el estudio ya sea con tomografía computada o proceder a broncoscopia, la que puede ser diagnóstica y terapéutica. Es por estos que los pacientes con dicha patología deben ser enviados inmediatamente a un centro hospitalario donde se cuente con infraestructura para realizar dicho procedimiento. De igual manera se debe evitar que los niños tengan contacto con todo tipo objeto que potencialmente puede ser aspirado como lo son los juguetes pequeños, granos, semillas, entre otros.

## Referencias

1. León, A. cuerpo extraño en la vía aérea pediátrica en 9 años de broncoscopia rígida y flexible en Hospital Roberto del Río Revista chilena de enfermedades respiratoria.(2002)Vol. 18. No 4. p: 79 -90.
2. Korta, J. Alberdi, y Belloso, J Cuerpos extraños en la vía Respiratoria. Protocolos de la asociación española de pediatría, (2001) capitulo 7. Consultado el 2 de enero de 2010. Disponible en [www.aeped.es/protocolos](http://www.aeped.es/protocolos).
3. Sánchez, S. Andrés, A. Dueñas, JM. Delgado, F y Mata, E. Cuerpos extraños traqueobronquiales en la infancia. Estudio de 133 casos y revisión de la literatura. Acta Otorrinolaringol Esp. (1990) Vol. 41p: 309-316.
4. Castro, P. Navío, A. Cícero, S. Reboiras, E. Higes, E. Mañas, M. Gómez, R. y Pérez, E. (2004). Cuerpos extraños endobronquiales. Nuestra experiencia en los últimos diez años. Archivos de Bronconeumología. Vol. 40 p: 104 -33.
5. Cantillo, M. Razón, R. García, F. Villavicencio, E. Sánchez, C y Morales, I accidentes por cuerpos extraños en las vías respiratorias bajas en el niño. Revista Cubana de Pediatría (2009)Vol.81No.3. p: 33 – 40.
6. Fernández, I. Gutiérrez, C. Álvarez, V. Peláez, D. Broncoaspiración de cuerpos extraños en la infancia. Revisión de 210 casos. Revista Anales Españoles de Pediatría. (2000).Vol. 53. No 4. p: 335 - 338.
7. Merchant, SN. Kirtane, MV. Shah, KL y Karnik PP Los cuerpos extraños en los bronquios (revisión de 10 años de 132 casos). Revista Journal of Postgraduate Medicine (1984)Vol. 30. p: 233 - 333.

8. Pigna, A. Gentili, L. Pasini, M. Lima, M. Libri, A y Corticelli. La aspiración de cuerpos extraños en los niños. Revista Pediatric Endosurgery. (2000)Vol.3. No.1. p: 3 -9.
9. Esteban, J. Sainz, R. Delgado, P. Burgués. González, J y Pollina, E Aspiración de cuerpos extraños en la infancia. Cirugía Pediátrica. (2007)Vol. 20 p: 25 - 35.
10. Genaró, J. Mengíbar, E. Jiménez, E. Ametller, C y Giralt, G. . Cuerpos extraños en urgencias pediátricas. Revista Anales de Pediatría en línea. (2005)Vol. 62. No. 1 p: 87 - 102.
11. Jiménez, J . Cuerpos extraños en vías aéreas. Revista Anales de Pediatría en línea. (2002)Vol. 19. No. 2. p: 90 - 95.
12. Lan-Fang, T. Ying-Chun, X. Ying-Wang, S. Cai-Fu, W. Guo-Hong, Z.Xing-Er Bao, Mei-Ping Lu, Lian-Xiang Chen, Zhi-Min ChenXing-Er, B. Mei-Ping, L. Lian-Xiang, Ch y Zhi-Min, Ch. Extracción de cuerpos extraños de las vías respiratorias por broncoscopia flexible: la experiencia de 1027 con los niños durante 2000-2008. Wold J pediatr (2009)Vol. 5. p: 191 -195.
13. Prado, F. Yáñez, J. Boza, M. Herrera, P. Guillén, B. Hernández y Quezada, G. (1999 - septiembre) Obstrucción de la vía aérea por cuerpo extraño. Manejo endoscópico combinado Revista chilena de pediatría.Vol.70.No.5. p: 398 - 404.
14. Saki N, Nikakhlagh S, Rahim H, Abshirini H. Aspiraciones de un cuerpo extraño en la infancia: una experiencia de 20 años. Int J Med Sci; (2009)6 p: 322-328.

**NOTA:** Toda la información que se brinda en este artículo es de carácter investigativo y con fines académicos y de actualización para estudiantes y profesionales de la salud. En ningún caso es de carácter general ni sustituye el asesoramiento de un médico. Ante cualquier duda que pueda tener sobre su estado de salud, consulte con su médico o especialista.