

Casos Clínicos

- **Displasia arritmogénica del ventrículo derecho. A propósito de un caso.**
- **Introducción**
- **Caso Clínico**
- **Discusión**
- **Referencias**

Elirub Rojas

edlcprojas@hotmail.com

Displasia arritmogénica del ventrículo derecho. A propósito de un caso.

Fecha de recepción: 08/07/2010

Fecha de aceptación: 21/09/2010

La displasia arritmogénica del ventrículo derecho (DAVD) es una enfermedad del músculo cardíaco de etiología desconocida caracterizada por la presencia de atrofia muscular y reemplazo del miocardio ventricular derecho por tejido adiposo o fibroadiposo. **Objetivo:** Presentar un caso de Displasia Arritmogénica del Ventrículo Derecho (DAVD) el cual muestra características de importancia por su rareza en nuestro medio, así como por su repercusión hemodinámica. **Caso Clínico:** Se trata de un paciente masculino de 59 años de edad, quien consultó al HUC por presentar palpitaciones de inicio súbito, rápidas, irregulares de 5 minutos de duración, cese súbito, así como debilidad generalizada, se realiza electrocardiograma observándose complejos ventriculares con morfología de probable origen del tracto de salida del ventrículo derecho y resonancia magnética cardíaca concluyéndose displasia arritmogénica del ventrículo derecho, por cumplirse con criterios diagnósticos. **Discusión:** El objetivo en el tratamiento de pacientes con DAVD es la supresión de las arritmias ventriculares y la prevención de la muerte súbita, por lo que en el caso descrito está indicado el implante de desfibrilador automático implantable.

Palabras Claves: tracto de salida del ventrículo derecho, arritmia, infiltración grasa, displasia arritmogénica

Title

Arrhythmogenic displasia of the left ventricle. A propos of a case

Abstract

Arrhythmogenic displasia of the right ventricle (adv) is a disease of the cardiac muscle of unknown etiology characterized by the presence of muscular atrophy and replacement of the ventricular right myocardium by adipose tissue. **Objective:** to present a case of arrhythmogenic displasia of the right ventricle (adv). **Case:** a 59-year-old male patient, who consulted the huc for presenting palpitations, rapid, irregular, of sudden beginning and lasting for about 5 minutes of duration, as well as widespread weakness, electrocardiogram showed ventricular complexes of probable origin in the exit tract of the right ventricle. After magnetic cardiac resonance studies a diagnostic of arrhythmogenic dysplasia was reached. **discussion:** the aim of treatment in these patients is the suppression of the ventricular arrhythmias and the prevention of sudden death, to achieve this an implantable automatic defibrillator was used.

Key Word

arrhythmogenic displasia, right ventricle, arrhythmia,

Displasia arritmogénica del ventrículo derecho. A propósito de un caso.

Introducción

La displasia arritmogénica del ventrículo derecho (DAVD) es una enfermedad exclusiva del miocardio, que afecta principalmente al ventrículo derecho (VD) y se caracteriza por el reemplazo gradual de los miocitos por tejido fibroso y adiposo.⁽¹⁾ En 1977 un joven médico italiano murió repentinamente mientras practicaba tenis y el estudio de su caso inició la investigación profunda de esta enfermedad en la región de Veneto, Italia. La primera descripción fue realizada por Dalta Volta en 1961 y en 1978 fue denominada Displasia Arritmogénica del Ventrículo Derecho (DAVD) por Frank y Fontaine.⁽²⁾ Es más frecuente en jóvenes de sexo masculino y el 80% se diagnostica antes de los 40 años, siendo causa de muerte súbita en individuos menores de 30 años. Del 15-50% se observa en presentación familiar, con herencia autosómica dominante, penetrancia incompleta y expresividad variable. El análisis genético ha confirmado al cromosoma (14q23-q24) como el portador del gen de la DAVD y se han identificado dos nuevos loci, uno en el cromosoma 14 (14q12-q22) 6 y otro en el cromosoma 1 (1q42-q43) ambos loci, 14q23 y 1q42, contienen genes que codifican la alfaactinina, una proteína básica en la unión de la estructura sarcomérica a la pared del miocito. Una variante de DAVD es la enfermedad de Naxos, la cual se hereda de forma autosómica recesiva.⁽³⁾ En la DAVD ocurre una disminución de los elementos contráctiles de la pared ventricular derecha, así como sustitución por tejido adiposo o fibroadiposo. Estas anomalías aparecen en el subepicardio del ápex, el infundíbulo y la zona subtricuspidéa del ventrículo derecho formando el llamado «triángulo de la displasia». En el análisis histológico⁽²⁾ se observa el reemplazo de las capas externa y media del miocardio ventricular derecho y, en menor extensión del izquierdo, por tejido adiposo y fibrosis rodeando o limitando a grupos de fibras miocárdicas alternando con zonas de fibras normales o miofibrillas parcialmente degeneradas que son, aparentemente, las responsables de la conducción lenta y del fenómeno de reentrada, origen de las taquiarritmias ventriculares.^(2,3) Se han distinguido dos tipos de afectación histopatológica: la lipomatosa y la fibrolipomatosa, asociada a dilataciones aneurismáticas, cicatrices y adelgazamiento de la pared. En relación a la presentación clínica los pacientes presentan arritmias ventriculares del tipo taquicardia ventricular monomórfica sostenida, con imagen de bloqueo avanzado de rama izquierda, que pueden provocar síncope o incluso fibrilación ventricular y muerte súbita así como insuficiencia ventricular derecha. Otras formas menos frecuentes son taquicardias supraventriculares del tipo extrasístoles auriculares, flutter, fibrilación auricular, palpitaciones, mareos, dolor torácico, disnea de esfuerzo o nocturna.⁽⁴⁾ En la DAVD se ha descrito un desequilibrio en la inervación adrenérgica como posible coadyuvante en la génesis de las arritmias. De este modo aumentaría la propensión a arritmias ventriculares en situaciones de exposición a las catecolaminas, especialmente durante el ejercicio.⁽³⁾ Se admiten 4 estadios de la DAVD: 1. La fase temprana o silente, generalmente asintomática, aunque el debut puede manifestarse con MS. 2. Fase inestable con predominio de arritmias sintomáticas, generalmente con morfología de bloqueo completo de rama izquierda, altamente sugestivas de origen ventricular derecho. 3. Fase de fallo ventricular derecho con relativa conservación del ventrículo izquierdo (VI). 4. Fase final con progresiva dilatación biventricular, a menudo indistinguible de la MCD. Las complicaciones más frecuentes en este estadio son las tromboembólicas y la fibrilación auricular.⁽³⁾ Los hallazgos electrocardiográficos consisten en: a) patrón de bloqueo incompleto de rama derecha con r terminal en V1 y negativización de la onda T en precordiales derechas (V1 a V3). b) En un 30% se observa una pequeña onda inmediatamente después del QRS, en V1 y V2, que se ha denominado onda epsilon, y representa una activación tardía de algunas zonas del ventrículo derecho. c) Prolongación del QRS más evidente de V1 a V3 que en DI y V6.^(3,5)

Criterios clínicos para el diagnóstico de DAVA. (Mickenna WJ)

I- Historia familiar

- a. Mayor: Confirmada por autopsia
- b. Menor: historia de muerte súbita en jóvenes <35 años con sospecha de DAVD

II- ECG alteración de repolarización:

- a. Mayor: Onda epsilon o QRS >110ms de V1 a V3
- b. Menor: potenciales ventriculares tardíos positivos

III- Arritmias

a. Menor: TSV OTVNS con imagen bloqueo de rama izquierda

IV- Anormalidades estructurales:

a. Mayor: Severa dilatacion Del VD o segmentos disquineticos o aquineticos

b. Menor: Moderada dilatacion del VD

V- Histológico

a. Mayor: reemplazo fibroadiposo Del miocárdio. ⁽⁶⁾

RX de tórax puede ser normal o presentar cardiomegalia debido HVD, crecimiento AD.

Ecocardiograma transtoracico se puede evidenciar :

n dilatación del ventrículo derecho, así como la de zonas de discinesia, abultamiento y aneurismas localizados

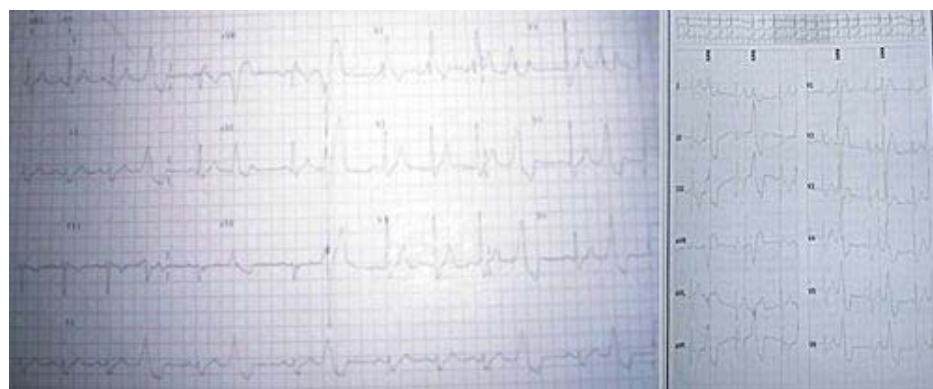
Desestructuración de las trabéculas o dilatación del tracto de salida ⁽⁷⁾

Resonancia magnética cardíaca : Permite no solo **d**eterminación de volúmenes y función de las cámaras cardíacas así como identificar la presencia de tejido graso en la pared ventricular derecha ^(2,4)

Objetivo: Presentar un caso de Displasia arritmogénica del ventrículo derecho, el cual presenta características de especial relevancia por su rareza en nuestro medio, así como por su implicaciones clínicas.

Caso Clínico

Paciente masculino de 59 años de edad natural de Maturin, Estado Monagas, Venezuela. Padre de 3 hijos. Con antecedentes de ataque isquémico transitorio, quien inicia su enfermedad actual aproximadamente en agosto de 2009 cuando comienza a presentar palpitaciones de inicio súbito, rápidas, irregulares de 5 minutos de duración aproximada con cese súbito , en episodios de 2 a 3 por día, concomitantemente debilidad generalizada , por lo que acude consulta externa de Cardiología con cifras tensionales de 120/80, frecuencia cardíaca de 80 latidos por minuto, frecuencia respiratoria de 16 respiraciones por minuto, talla:1,66 centímetros., peso:61 kilogramos, índice de masa corporal (IMC): 18,37. Aparentes regulares condiciones generales, afebril, hidratado, eupneico, tolera decúbito dorsal. Examen Cardiovascular: Pulso venoso yugular, onda V sistólica +5cm., latido sistólico para esternal izquierda, latido carotídeo de forma y amplitud normal, ápex palpable en quinto espacio intercostal izquierdo con línea medio clavicular, ruidos cardíacos arrítmicos y regulares, primer ruido único de, soplo mesistólico aortico 2/, soplo holosistólico tricuspídeo 1/4, segundo ruido único. Pulsos presentes simétricos. Tórax simétrico, ruidos respiratorios presentes. Abdomen plano, blando, ruidos hidro aéreos presentes. Extremidades eutróficas. Consciente, orientado, fuerza muscular V/V. **Electrocardiograma:** Ritmo Sinusal, 75/0,17/0,12/-40°/0,40/0,44©. Trazo: ritmo sinusal/ complejos ventriculares(CsVs) bigeminados de 1 morfología probable origen del tracto de salida del ventrículo derecho(TSVD)/patrón de crecimiento de aurícula izquierda/bloqueo de rama derecha del haz de hiss (BRDHH).(Fig 1)



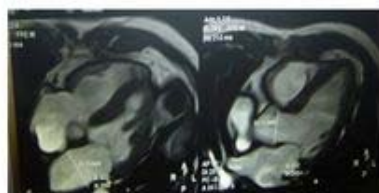
A

B

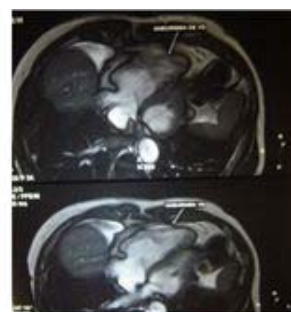
Fig. 1. A: Electrocardiograma, B: trazado del Holter. Descripción en el texto

Laboratorio: Glicemia 91mg/dl, urea 32mg/dl, creatinina 0,78mg/dl, HIV negativo, VDRL no reactivo. **Ecocardiograma transtorácico:** hipertrofia ventricular izquierda concéntrica, cavidad normal, fracción de eyección FE 50%, sin trastornos de contractilidad, ventrículo derecho dilatado leve, válvula aortica trivalva. Holter de arritmia de 24 horas: Ritmo sinusal/CsVs frecuentes 14.6%, BRDHH

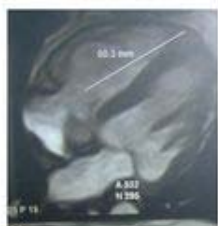Resonancia Magnética Cardíaca: Discinesia de pared anterior del VD, pared anterior del TSVD, aneurisma de pared inferolateral del VD, hipocinesia del segmento lateral del VI a nivel apical, dilatación biventricular, disfunción sistólica derecha. Se cumplen criterios diagnósticos mayores de DAVD. En vista de la existencia de arritmias ventriculares se indica el implante de un desfibrilador automático implantable (DAI) para prevención primaria de muerte súbita. Fig 2



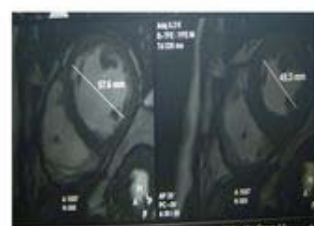Medición de TSVI, aurícula izquierda
Eje longitudinal



Aneurismas del VD



Medición del diámetro longitudinal
Del VD



Eje corto de VD y VI

Fig 2. Resonancia magnética cardíaca

Discusión

El objetivo en el tratamiento de pacientes con DAVD es la supresión de las arritmias ventriculares y la prevención de la muerte súbita. El tratamiento no farmacológico se utiliza en pacientes con arritmias ventriculares amenazadoras de la vida a quienes las drogas antiarrítmicas resultaron inefectivas o porque están asociadas con efectos colaterales. ⁽²⁾ La ablación con radiofrecuencia es utilizada en TV incesante, refractaria o cuando existe intolerancia a las drogas o se evidencian recurrencias frecuentes de TV luego del implante de

un desfibrilador. La TV hemodinámicamente estable y bien tolerada, no suprimida por drogas en el estudio electrofisiológico (EEF), puede representar otra indicación en presencia de enfermedad localizada y función ventricular derecha conservada. El Desfibrilador automático implantable . Es la más efectiva terapia para prevenir la muerte súbita. Es utilizada en las formas severas de la enfermedad por su capacidad de proveer marcapaseo antitaquicardia y choque eléctrico. En pacientes con síncope o paro cardíaco y TV no inducible, el desfibrilador implantable representa la primera opción. Es recomendable también en pacientes sobrevivientes de paro cardíaco causado por TV rápida o FV, pacientes con severo compromiso ventricular derecho y pobre tolerancia a la TV.⁽²⁾

Referencias

- 1-Balderramo, D; Caeiro, A. Displasia arritmogênica Del ventrículo derecho y enfermedad del nodo sinusal. Medicina, 2004;64:439-441
- 2-Frances, R.Miocardopatía/ Displasia arritmogénica ,revisión, diagnóstico, pronóstico y tratamiento. Rev Fed Med Arg Cardiol 2001;30:334-343
- 3-Brugada,J; Mont,L; Brugada,R. Displasia arritmogênica del ventrículo derecho .Rev Esp Cardiol 1997;50-541-7
- 4-Martínez-Hernández, A; Sánchez,S; Formento, E; Garrido,M .; Dabon,G, Muerte súbita secundaria a DAVD . Emergencia, 2003;15:305-309
- 5-Barrios,V; Escobar, C; Calderon A. Arrhythmogenic Right Ventricular Dysplasia. J.Am Coll Cardiol, 2009; 53:295
- 6-Albina,G; Lariño, R; Gingel A. Displasia arritmogênica del ventrículo derecho: revisión de una enfermedad poco común con un espectro variado de presentación clínica. Electrofisiología y arritmia; 2009;4; 139-144.
- 7-Scheiman,M ; Crawford,M .Echocardiographic finding the search for a gold Standard in patients with arrhythmogenic right ventricular dysplasia. Journal of the American College of cardiology. 2005, 45;866-867.
- 8- Thiene,G; Corrado,D ; Basso ,C, Arrhythmogenic right ventricular cardiomyopathy/dysplasia. Orphanet j dis 2007;14, 2-45

NOTA: Toda la información que se brinda en este artículo es de carácter investigativo y con fines académicos y de actualización para estudiantes y profesionales de la salud. En ningún caso es de carácter general ni sustituye el asesoramiento de un médico. Ante cualquier duda que pueda tener sobre su estado de salud, consulte con su médico o especialista.