



## Artículos

- [Silicona libre en aumento mamario: presentación de dos casos clínicos y revisión de la literatura](#)
- [Introducción](#)
- [Presentación clínica](#)
- [Discusión](#)
- [Referencias](#)

### Cáren González Rojas

[Carengonzalez85@hotmail.com](mailto:Carengonzalez85@hotmail.com)

Médico Radiólogo: Clínica de Mamas  
San Cristóbal, Táchira. Venezuela.

### Magdyben Gutiérrez

Médico Radiólogo

### Oriana Cellamare

Médico Radiólogo

### César Villamizar

Médico Radiólogo

### Nancy Romero

Técnico Radiólogo. Clínica de Mamas  
San Cristóbal, Táchira. Venezuela.

### **Imagenología y Radiología**

## Silicona libre en aumento mamario: presentación de dos casos clínicos y revisión de la literatura

Fecha de recepción: 09/07/2012

Fecha de aceptación: 15/11/2012

Por décadas el ser humano ha intentado mejorar estéticamente y conservar la juventud llevando a la creación y uso de diversas sustancias y combinaciones de las mismas sin tomar en consideración posibles complicaciones inherentes al huésped y a la sustancia misma. Presentamos dos casos clínicos de pacientes con inyección de silicón libre en ambas regiones mamarias, una de las cuales realizó posteriormente mamoplastia de aumento con implantes por inconformidad con volumen. Se menciona historia de esta práctica, se describen síntomas y signos de las diferentes complicaciones que pueden presentarse tras la inyección de silicón libre, opciones de tratamiento y se resalta la dificultad que implica en la evaluación mamaria para pesquisa de cáncer así como también opciones imagenológicas.

**Palabras Claves:** Silicón libre, aumento mamario, complicaciones, tratamiento, imagenología.

### Title

Free silicone after breast augmentation: presentation of two cases and review of the literature

### Abstract

For decades man has attempted to aesthetically improve and preserve youth, leading to the creation and use of diverse substances and combinations without regard to potential complications inherent to the host and the substance itself. We report two clinical cases of patients with injection of free silicone into both breasts, one of whom subsequently performed breast augmentation with implants for dissatisfaction with volume. History of this practice is mentioned, symptoms and signs of the several complications that may occur after injection of free silicone are described, highlighting treatment options and the difficulty implicated in assessing breast for cancer screening as well as imaging options.

### Key Word

free silicone, breast augmentation, complications, treatment, imaging options

### Silicona libre en aumento mamario: presentación de dos casos clínicos y revisión de la literatura

### Introducción

El deseo de cumplir con ciertos patrones de belleza ha propiciado la infiltración de sustancias con fines modelantes consideradas un problema de salud pública; las más usadas son: la silicona, la parafina, el petrolato líquido, la vaselina, el aceite mineral o vegetal, los triturados vegetales, los "constructenos", las grasas animales o vegetales, y los colágenos. Algunas sustancias han sido más o menos aceptadas por los cirujanos: grasa autógena, los colágenos tratados, la hidroxiapatita, el acrílico, el metilmetacrilato, el ácido hialurónico, la poliglactina, el silicón sólido, el teflón, el colágeno autógeno cultivado, el nylon, el ácido poliglicólico, etc.<sup>(1,2)</sup>

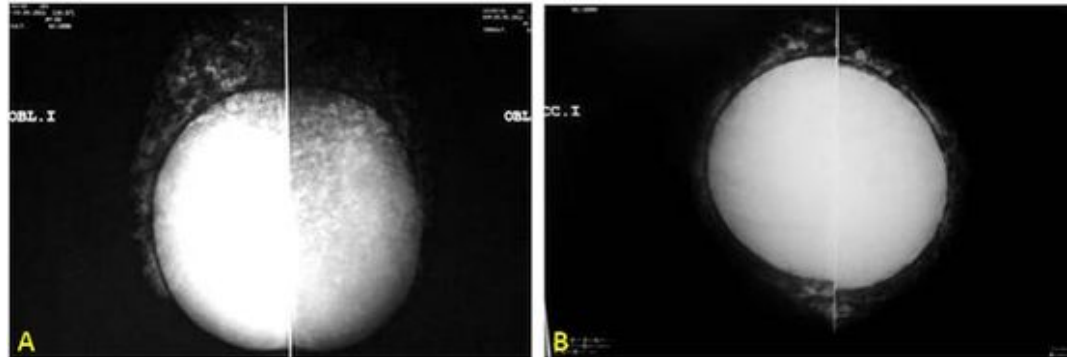
La silicona líquida (polidimetilsiloxano) es un material inerte que tiene reacción mínima del tejido, un alto grado de estabilidad térmica, una baja tensión superficial, una falta de inmunogenicidad, y poco o ningún cambio en la propiedad física durante el envejecimiento utilizado para la corrección de pequeños defectos estéticos.<sup>(3,4)</sup> Su administración en grandes cantidades, fundamentalmente para el aumento del tamaño mamario, es ilegal en algunos casos, y se asocia a graves efectos adversos.<sup>(4)</sup>

Desde la década de 1940, el empleo de silicón líquido en Europa y Estados Unidos, y mezclas oleosas combinadas con silicón, tenían la finalidad de mejorar la estética de las personas. Estas

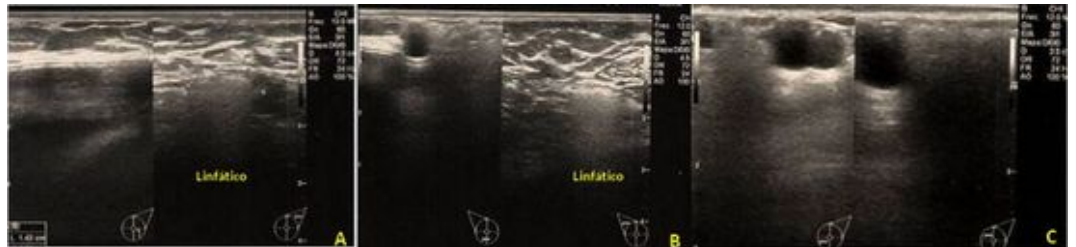sustancias se dejaron de utilizar en los años 60 y 70 por indicación de los Servicios de Salud, como la FDA (Estados Unidos Food and Drug Administration), después de descubrirse la gama de manifestaciones patológicas que podían producir.<sup>(5)</sup>

### Presentación clínica

**Caso 1.** Paciente femenina de 28 años de edad con mastalgia de intensidad moderada de 3 meses de evolución aproximadamente con antecedentes de inyección de biopolímeros hacía 6 años, y antecedente quirúrgico de implantes mamarios hace 2 años, retropectorales, según refiere. Al examen físico: intenso dolor a la palpación, nodularidad difusa, implantes poco móviles y adenopatías axilares bilaterales. En los exámenes imagenológicos se aprecian las lesiones descritas en la figura 1.

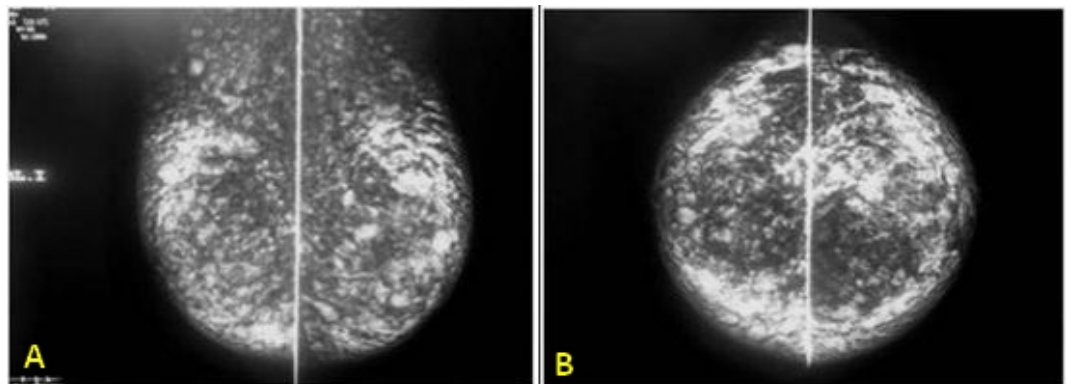


**Figura 1.** Mamografía bilateral MLO (A) y CC (B). Glándulas medianas, simétricas con evidencia de múltiples opacidades nodulares densas dispersas de manera difusa en relación a granulomas de silicón con compromiso de músculo pectoral mayor de manera bilateral imposibilitando la evaluación del tejido mamario. Implantes mamarios difíciles de identificar, por su ubicación impresionan estar indemnes. No es posible realizar maniobra de Ecklund por poca movilidad de los implantes.



**Figura 2.** Ultrasonido Bilateral. Coexistencia de quistes complejos con nódulos hiperecogénicos homogéneos parcialmente delimitados con aspecto de nevada en todo el parénquima mamario con compromiso subcutáneo. Implantes mamarios retropectorales con dificultad para evaluación adecuada. Infiltración de músculos pectorales y linfático axilar bilateral con silicón.

**Caso 2:** Paciente femenina de 36 años con mastalgia de intensidad moderada irradiado hacia ambas regiones axilares con antecedente de inyección de biopolímeros hace 1 año. Al examen físico intenso dolor a la palpación con nodularidad difusa y adenopatías axilares bilaterales.



**Figura 3.**

Mamografía bilateral MLO (A) y CC (B). Múltiples opacidades nodulares densas difusas con compromiso de músculo pectoral mayor bilateral. No es posible evaluar parénquima mamario.

### Discusión

El primer aumento mamario se le acredita a Czerny en 1895 quien realizó reconstrucción mamaria con lipoma extraído de región lumbar posterior a remover un fibroadenoma.<sup>(6)</sup> En 1900 Gersuny sugirió que la parafina podría ser usada para el aumento mamario; a pesar de no existir datos claros en la literatura, Caffè reportó que el primer caso de aumento mamario por inyección de parafina fue realizado en 1904 pero la alta incidencia de complicaciones como ulceraciones,

fístulas mamarias, embolismos retinales, pulmonares y cerebrales, parafinomas, poliartritis crónica como procesos secundarios a esta técnica y dificultad en el diagnóstico del cáncer llevaron a su desuso en Europa y Estados Unidos en 1920.<sup>(6,7)</sup> Las siliconas (polímeros derivados de sílice), son sustancias bastante inertes que pueden prepararse en distintos grados de dureza: desde líquidos hasta en forma sólida. Comenzaron a usarse en Japón a principios de la década de los 40 del siglo pasado. Debido a que la silicona en su forma líquida se desplazaba o podía ser reabsorbida en parte, Sakurai, en Tokio, en 1946, mezcló esta sustancia con ácidos grasos de origen animal y vegetal al 1%. El objetivo era producir una irritación en los tejidos que la rodean al ser inyectada y que posteriormente esta irritación produjera una cápsula fibrosa que la fijara en el sitio inyectado.<sup>(1,7,8,9)</sup> Más tarde, otro japonés, el Dr. Taichiro Akiyama, en 1948 elaboró silicón para inyectar, y cerca de 1949-50 desarrolló una forma inyectable de gel de silicona llamada Elicon. Miles de senos fueron inyectados con este gel que fue llamado "la grasa natural de Akiyama" o "la cirugía sin bisturí". Se describieron complicaciones como: mastitis, destrucción del parénquima, drenaje cutáneo espontáneo y migración hacia el abdomen.<sup>(6,7)</sup> Investigaciones iniciales indicaron que la inyección de silicón era bien tolerada por los tejidos y provocaba pequeñas respuestas locales pero no sistémicas. Sin embargo, con más experiencia acumulada y observaciones más cuidadosas, se hizo evidente que la sustancia no era tan inerte como inicialmente se creía. Ellenbogen, et al. En 1975 reportaron 4 casos de inyección de silicón en varios sitios del cuerpo incluyendo la mama, en todos ellos se identificaron complicaciones tales como migración, hepatitis granulomatosa, hipopigmentación y la muerte reportada en el cuarto caso de una mujer de 40 años con inyección en ambas mamas cuya autopsia demostró vacuolas de este gel en hígado, pulmones, cerebro, riñones, bazo y páncreas. La muerte se produjo por edema pulmonar agudo bilateral secundario a la inyección de silicón intravascular.<sup>(10)</sup> Para la realización de mamoplastia de aumento, la silicona líquida se inyecta en el tejido celular subcutáneo mamario en grandes cantidades, normalmente a alta presión y efectuando maniobras de masaje local. Este mecanismo, junto con la dislaceración del tejido celular subcutáneo por las múltiples punciones y la administración accidental intravascular, facilita que el material inyectado pueda alcanzar el torrente sanguíneo hasta llegar a los vasos pulmonares. La lesión intrapulmonar que se produce es similar a la embolia grasa.<sup>(3,11)</sup> Schmid et al; reportaron un caso y revisaron 32 casos más de pacientes que presentaron signos y síntomas del "Síndrome de Silicón", incluyendo disnea, fiebre, tos, hemoptisis, dolor torácico, hipoxia, hemorragia alveolar y alteración de la conciencia. Evidenciaron una patogénesis similar entre el síndrome de embolismo grasa y el de silicón.<sup>(3,11)</sup> A finales de los años sesenta, la FDA prohibió el uso de silicón o parafina infiltrados con fines estéticos.<sup>(5)</sup> En 1985 Morgenstern et al, estudiaron 12 pacientes con carcinoma de mama coexistiendo con mastopatía inducida por el silicón documentando la dificultad del diagnóstico y tratamiento de la neoplasia maligna, imposibilidad del diagnóstico temprano del cáncer de mama y pérdida de la sensibilidad mamográfica debido a la infiltración de silicón libre.<sup>(12)</sup> Con base a sus observaciones realizaron recomendaciones en el manejo de pacientes con mastopatía inducida por silicón tales como: mastectomía en pacientes de alto riesgo para cáncer de mama (especialmente en pacientes con historia familiar), ante cualquier cambio clínico debe sospecharse posibles signos de carcinoma y realizar biopsia de la lesión así como también estudio mamográfico anual aunque su interpretación sea difícil.<sup>(12)</sup> Los signos radiológicos de los siliconomas son característicos, y difieren según la técnica utilizada. En la mamografía se identifican como imágenes radioopacas de muy alta densidad, que oscurecen el tejido glandular subyacente, no pudiendo éste ser evaluado así como tampoco descartar la presencia de signos que sugieran cáncer en estas áreas, además pueden existir imágenes de alta radiodensidad en los linfonodos debido a migración de la silicona intraglandular por los conductos linfáticos hacia la axila.<sup>(3)</sup> Con ultrasonido la descripción clásica de un granuloma de silicona es el de un aspecto de "nevada": nódulo intenso y homogéneamente hiperecogénico, con un contorno anterior redondeado y bien delimitado y que provoca una sombra posterior "sucia" que oscurece su borde posterior. Otros tienen un aspecto quístico complejo o pueden presentarse como nódulos sólidos isoecogénicos.<sup>(3,13)</sup> Los Granulomas de silicón muy antiguos pueden progresar a una fase fibrótica de reacción a cuerpo extraño y llegar a ser espiculados mamográficamente y causar sombra acústica en el ultrasonido sospechosa de malignidad. Todo el espectro puede estar presente en una sola paciente.<sup>(13)</sup> La resonancia magnética de mama es una técnica de buen rendimiento en la evaluación de los siliconomas ya que determina la extensión del compromiso glandular, si existe silicona a nivel de los linfáticos, y permite descartar la presencia de otros tumores. Se utilizan secuencias T1 axial, T2 sagital Fat Sat, STIR Axial, T1 axial con supresión silicón y dinámico T1 axial. En el tratamiento muchas veces puede ser necesaria la mastectomía total para controlar la inflamación y complicaciones cosméticas secundarias, con reconstrucción secundaria utilizando prótesis de silicona.<sup>(12,14,15)</sup> En los casos en que la paciente rechaza la opción de la mastectomía debe realizarse un riguroso examen clínico periódico y ante la sospecha de cambios a la palpación o aumento del dolor, idealmente hacer una resonancia magnética de mama para descartar la presencia de un carcinoma, si este recurso no está disponible o al alcance de la paciente, deberá biopsiarse la zona sospechosa como método diagnóstico.<sup>(7)</sup> La paciente a quien debe realizarse pesquisa de cáncer de mama se le realizará RM anual por ser la única técnica de imagen útil que permite evaluar tejido glandular en estos casos.

**Conclusión:** El uso de sustancias modelantes en las mamas trae consigo complicaciones impredecibles lo que conlleva a la necesidad de una evaluación, tratamiento médico y/o quirúrgico individualizado.<sup>(16)</sup> La resonancia magnética es idónea en la evaluación de pacientes con implantes de silicona o solución salina, inyecciones de silicona libre, parafina o gel <sup>(17)</sup>, en estas últimas es la técnica imagenológica de elección para pesquisa del cáncer de mama. Es pertinente crear conciencia en nuestro medio sobre las repercusiones que trae consigo el uso de diversas sustancias para lograr aumentar el volumen mamario.

## Referencias

1. Coiffman F. Alogenosis iatrogénica. Una nueva enfermedad. Cir.plást. Iberolatinoam. 2008; 34(1):1-10.
2. Sanz H, Eróstegui C. Alogenosis Iatrogénica, el Gran Peligro de los Biopolímeros. Rev Cient Cienc Med 2010;13(1):31-34.
3. Schmid A, Tzur A, Leshko L, Krieger B. Silicone Embolism Syndrome. Chest 2005;127;2276-2281.
4. Sanz F, casimiro E, López P. Neumonitis aguda tras la inyección subcutánea de silicona líquida para mamoplastia en un transexual. Arch Bronconeumol. 2006;42(4):205-6.
5. Torres B, Medrano G, Priego R, Pelaez I, Burgos R. Enfermedad por la infiltración de sustancias modelantes con fines estéticos. Cirugía Plástica 2010; 20(3):124-132.
6. Middleton M, McNamara M. Breast implant classification with MR imaging correlation. Radiographics 2000; 20:1-72.
7. Gutierrez L, Montes A. Siliconomas. Caso Clínico. Rev Méd Chile 2002; 130: 793-797.
8. Klein A. "Collagen Substitutes. Bovine Collagen". Clin. Plast. Surg., 2001, 28:35.
9. Beekman W, Hage J, Jorna L, Mulder J. Augmentation Mammoplasty: Story before the Silicone Bag Prothesis. Annals of Plastic Surgery 1999; 43: 446-51.
10. Ellenbogen R, Ellenbogen R, Rubin L. Injectable Fluid Silicone Therapy. Human Morbidity and Mortality. JAMA 1975; 234:308-309.
11. Edgerton MT, Wells JH. Indications and pitfalls of soft tissue augmentation with liquid silicone. Plast Reconstr Surg. 1976;58:157-65.
12. Morgenstern L, Gleischman S, Michel S, Rosenberg L, Knight I, Goodman D. Relation of Free Silicone to Human Breast Carcinoma. Arch Surg 1985; 120:573-577. Disponible en: <http://archsurg.jamanetwork.com/> on 05/30/2012
13. Stavros A. Ecografía de mama. Edición en español. Madrid: Marbán; 2006.
14. Ortiz-Monastrio F, Trigos I. Management of patients with complications from injection of foreign materials into the breast. *Plastic Reconstr Surg* 1972; 50: 42-7.
15. Chen T. Silicone injection granulomas of the breast: treatment by subcutaneous mastectomy and immediate sub pectoral breast implant. Br J Plast Surg 1995; 48:71-6.
16. Priego R, Rincón R, Serrano A, Torres B, Haddad J, Del Vecchyo C. Clasificación y tratamiento de la enfermedad mamaria por modelantes. Cirugía plástica 2010; p 112-119.
17. ACR. Breast Imaging and Intervention Guidelines. Disponible en: [http://www.acr.org/~media/ACR/Documents/PGTS/guidelines/MRI\\_Breast.pdf](http://www.acr.org/~media/ACR/Documents/PGTS/guidelines/MRI_Breast.pdf).

**NOTA:** Toda la información que se brinda en este artículo es de carácter investigativo y con fines académicos y de actualización para estudiantes y profesionales de la salud. En ningún caso es de carácter general ni sustituye el asesoramiento de un médico. Ante cualquier duda que pueda tener sobre su estado de salud, consulte con su médico o especialista.