

## Artículos

- [Enteroparásitos de interés médico en ejemplares de \*Achatina fulica\* capturados en Ciudad Bolívar, estado Bolívar, Venezuela](#)
- [Introducción](#)
- [Materiales y métodos](#)
- [Resultados](#)
- [Discusión](#)
- [Referencias](#)

### **Iván Amaya**

[rapomchigo@gmail.com](mailto:rapomchigo@gmail.com)

Licenciado en Bioanálisis. Docente. Departamento de Parasitología y Microbiología, Escuela de Ciencias de la Salud, UDO-Bolívar. Estado Bolívar, Venezuela.

### **Mayling Fajardo**

Estudiante de Pre-Grado. Licenciatura en Medicina. Departamento de Parasitología y Microbiología, Escuela de Ciencias de la Salud, UDO-Bolívar. Estado Bolívar, Venezuela.

### **Cristina Morel**

Estudiante de Pre-Grado. Licenciatura en Medicina. Departamento de Parasitología y Microbiología, Escuela de Ciencias de la Salud, UDO-Bolívar. Estado Bolívar, Venezuela.

### **Ytalia Blanco**

Licenciada en Bioanálisis. Docente. Departamento de Parasitología y Microbiología, Escuela de Ciencias de la Salud, UDO-Bolívar. Estado Bolívar, Venezuela.

### **Rodolfo Devera**

[rodolfodevera@hotmail.com](mailto:rodolfodevera@hotmail.com)

Doctor en Medicina Tropical. Docente y Coordinador Grupo de Parasitosis Intestinales, Departamento de Parasitología y Microbiología, Escuela de Ciencias de la Salud, UDO-Bolívar. Estado Bolívar, Venezuela.

### **Parasitología**

## Enteroparásitos de interés médico en ejemplares de *Achatina fulica* capturados en Ciudad Bolívar, estado Bolívar, Venezuela

Fecha de recepción: 27/01/2014

Fecha de aceptación: 29/03/2014

Se realizó un estudio para determinar la presencia de parásitos de importancia médica en ejemplares de *Achatina fulica* capturados en Ciudad Bolívar, estado Bolívar. Fueron recolectados un total de 76 especímenes de *A. fulica* procedentes de los sectores La Sabanita (36) y Los Coquitos (40). Se examinaron de forma individual, las heces y la secreción mucosa de cada ejemplar. Las heces se analizaron mediante las técnicas de examen directo, Kato, sedimentación espontánea y coloración de Kinyoun y la secreción mucosa solo por examen directo. En 23 (30,3%) de estos caracoles se encontraron formas parasitarias. Los helmintos diagnosticados fueron: *Trichuris* sp. (14,5% en heces y 2,6% en secreción mucosa), *Ascaris* sp. (7,9% en heces y 1,3% en secreción mucosa), *Strongyloides stercoralis* (5,6% en heces y 1,3% en secreción) e *Hymenolepis nana* (solo en heces, 2,6%). Los protozoarios solo fueron encontrados en muestras de heces: *Blastocystis* spp. (3,9%), *Giardia* sp. (2,6%) y *Cryptosporidium* spp. (1,3%). En conclusión, el 30,3% de los ejemplares de *A. fulica* examinados presentaron enteroparásitos ya sea en sus heces o en la secreción mucosa lo que pudiera representar un riesgo para la transmisión de esos parásitos entre la población humana que entre en contacto con dichos caracoles.

**Palabras Claves:** *Achatina fulica*; caracol gigante africano; enteroparásitos; *Trichuris*; *Blastocystis*; Venezuela

### **Title**

Enteroparasites of medical interest in specimens of *Achatina fulica* captured in Ciudad Bolívar, Bolívar State, Venezuela

### **Abstract**

A study was conducted to determine the presence of medically relevant parasites in *Achatina fulica* specimens captured in Ciudad Bolívar, Bolívar state. a total of 76 specimens of *A. fulica* from areas La Sabanita (36) and Los Coquitos (40) were collected and individually examined, including feces and mucous secretion of each specimen. Feces were analyzed by direct examination, Kato, spontaneous sedimentation techniques and Kinyoun staining and mucous secretion only by direct examination. In 23 (30.3%) of these snails were found parasitic stage. Helminths were diagnosed: *Trichuris* sp. (14.5% in feces and 2.6% in mucous secretion), *Ascaris* sp. (7.9% in feces and 1.3% in mucus), *Strongyloides stercoralis* (5.6% in feces and 1.3% in mucous secretion) and *Hymenolepis nana* (only in feces, 2.6%). The protozoans were found only in feces samples: *Blastocystis* spp. (3.9%), *Giardia* sp. (2.6%) and *Cryptosporidium* spp. (1.3%). In conclusion, 30.3% of the specimens of *A. fulica* examined had enteroparasites in their stool or/and mucous secretion which could pose a risk for transmission of these parasites to the

human population that comes into contact with these snails.

### Key Word

*Achatina fulica*; giant african snail; enteroparasites; *Trichuris*; *Blastocystis*; Venezuela

## Enteroparásitos de interés médico en ejemplares de *Achatina fulica* capturados en Ciudad Bolívar, estado Bolívar, Venezuela

### Introducción

*Achatina fulica*, denominado popularmente caracol gigante africano, es considerado una de las plagas más importantes de invertebrados a nivel mundial e invasora reciente en Sudamérica que pudiera representar un riesgo para la biodiversidad de estos ecosistemas. Se trata de un molusco de la clase: Gastropoda, familia: Achatinidae, Género: *Achatina*<sup>(1,2)</sup>. Presenta hábitos nocturnos y prefieren los sitios húmedos y sombríos tanto en el medio natural como el artificial de las ciudades. Su actividad comienza al atardecer y gradualmente se incrementa hasta alcanzar un pico a las 4-6 horas después de oscurecer. Son más frecuentes en el periodo lluvioso y en condiciones severas de sequía, se entierran profundamente en el suelo, hasta que las condiciones de humedad le sean favorables<sup>(1-4)</sup>.

Debido a su voracidad alimenticia, *A. fulica* ocasiona grandes pérdidas, no sólo en la agricultura sino también en piscicultura y en la jardinería. Es una especie vegetariana, aunque puede comer prácticamente de todo incluido excrementos. En cautiverio puede ingerir alimento derivado de animales como el empleado alimentar perros y gatos lo cual muestra la gran capacidad adaptativa de esta especie<sup>(1-3,5)</sup>.

*Achatina fulica* puede medir hasta 30 cm de longitud, es oriundo del este de África, donde se halla ampliamente diseminado, también se encuentra presente en Asia, Oceanía y América. Su introducción en América se inició en Hawai en 1939. Es el miembro más reciente de la lista de moluscos exóticos existentes en Venezuela. Se cree que fue introducido en el territorio nacional desde países vecinos como Colombia o Brasil posiblemente producto del comercio ilegal para ser usado como alimento, mascota exótica o para el uso medicinal de su secreción<sup>(1,2,4,6,7)</sup>. Desde su introducción en el país en 1993, el molusco ha presentado una alta tasa de dispersión en los últimos diez años y poblaciones reproductoras se han establecido en ambientes naturales, zonas agrícolas, incluso regiones urbanas. Esta propagación ha ocurrido de manera involuntaria o intencional por la acción del hombre. Por ser una especie exótica sin depredadores autóctonos, tiene ventajas naturales para invadir nuevas zonas por sus propios medios<sup>(8)</sup>.

Además del problema para los ecosistemas, la presencia de *A. fulica* puede representar riesgos para la salud humana y animal debido a su comprobado papel como hospedero intermediario de *Angiostrongylus cantonensis* y *A. costarricensis*<sup>(9,10)</sup>. El primero es un parásito habitual del pulmón de rata y el segundo de las arterias mesentéricas de roedores. Si bien ambos parásitos presentan frecuencias bajas comparadas con otros parásitos humanos pueden producir infecciones graves en humanos como meningoencefalitis eosinofílica (*A. cantonensis*) que ocurre principalmente en África y la región asiática del pacífico<sup>(8-12)</sup>, aunque algunos casos se han descrito en América Latina recientemente<sup>(9,13-17)</sup>.

El otro agente (*A. costarricensis*), de más reciente descripción<sup>(18)</sup> causa la llamada angiostrongiliasis abdominal y su distribución se restringe al continente americano<sup>(6,8-10,12,19-30)</sup>. Incluso en Venezuela se han descrito casos de *A. costarricensis*<sup>(6,29)</sup>. La infección humana puede ocurrir al manipular a este molusco y/o de forma accidental al ingerir alimentos (vegetales y frutas, principalmente) contaminados con la secreción mucosa del animal que contiene las larvas de tercer estadio o porque se ingieren directamente los moluscos infectados<sup>(10,31-35)</sup>.

En Venezuela hasta ahora no se han encontrado ejemplares de *A. fulica* infectados con

*Angiostrongylus* <sup>(29)</sup> pero en otros países de América Latina y el Caribe si se han descrito casos de infección natural de este caracol por *A. cantonensis* <sup>(9,36-40)</sup> y se sabe que, aunque no es el vector primario, es susceptible de infectarse por *A. costaricensis* <sup>(9,30)</sup>, lo que viene a representar un riesgo para la salud de las personas. Ya en 1977, Chosciechowski <sup>(41)</sup> había llamado la atención sobre los riesgos de ocurrencia de *A. cantonensis* en Venezuela. En el 2007 se registro el primer caso confirmado por *A. costaricensis* en un paciente venezolano <sup>(6)</sup> y luego de la demostración de que *A. fulica* podía ser vector de *A. costaricensis* <sup>(30)</sup> y ante la extensión territorial que ha tenido este caracol en Venezuela en los últimos años, se ha llamado la atención sobre su posible importancia medica como vector de *Angiostrongylus* en nuestro país, es especial si se consideran las notables peculiaridades de este caracol como lo son su alta tasa reproductiva, dispersión continua y una notable facilidad para adaptarse al ambiente urbano <sup>(7,8,42)</sup>.

En 2010, Liboria *et al.* <sup>(29)</sup> sugirieron un posible papel de este caracol en la transmisión de parásitos intestinales al encontrar en las heces y/o secreción mucosa de ejemplares del estado Aragua, huevos de *Schistosoma mansoni*, *Trichuris* sp., *Hymenolepis nana* y *Strongyloides stercoralis*. Algunas de las parasitosis causadas por estos agentes presentan elevadas tasas de prevalencia en América Latina y particularmente en Venezuela, por lo que estos hallazgos pudieran tener importantes repercusiones en la epidemiología de estas infecciones. Se debe recordar que las parasitosis intestinales son más comunes en los países de América Latina y el Caribe por razones climáticas y ambientales, además del deficiente saneamiento ambiental y la falta de educación sanitaria <sup>(43)</sup>. Debido a sus hábitos coprófagos *A. fulica* puede ser utilizado como un indicador de la presencia de dichas infecciones parasitarias en la población humana de la localidad donde se colectan dichos moluscos <sup>(5)</sup>.

En Venezuela, hasta el año 2011, la distribución geográfica de *A. fulica* se restringía a la zona norte del río Orinoco <sup>(4)</sup>, no obstante, un informe de julio de 2012, demuestra que el mismo se encuentra en los estados Delta Amacuro, Monagas, Portuguesa, Lara, Nueva Esparta, Sucre, Miranda, Anzoátegui y en el área metropolitana de Caracas <sup>(44)</sup>. En ese mismo mes, en los jardines de un hotel de Puerto Ordaz en el municipio Caroni, del estado Bolívar, se encontró un ejemplar del caracol que posiblemente había sido traído desde los estados norteros vecinos (Sucre o Anzoátegui) como mascota o como animal exótico <sup>(45)</sup>. Pocos días después se informó sobre el hallazgo de más caracoles en la vecina ciudad de Upata en el municipio Piar <sup>(46)</sup> y esa misma semana fueron encontrados ejemplares en el casco histórico de Ciudad Bolívar, municipio Heres. A partir de entonces la prensa local ha reseñado la presencia del animal en diversos sectores de Ciudad Bolívar <sup>(47,48)</sup>. Incluso muchos ejemplares procedentes de la ciudad y de otros estados fueron entregados en el Departamento de Parasitología y Microbiología de la Universidad de Oriente para su identificación y evaluación en busca de posibles agentes infecciosos.

Estos reportes han causado alarma en la población, debido al escaso conocimiento que se tiene en relación a su importancia como transmisor de enfermedades al hombre, su correcta manipulación y eliminación. Es por ello, y conociendo la alta tasa de migración de *A. fulica* hacia diversas regiones del territorio venezolano, que es necesario alertar a la población de posibles riesgos de salud causados por la inclusión de esta especie ajena a nuestro hábitat.

En base a lo antes expuesto, se consideró necesario investigar la presencia de posibles agentes parasitarios de interés humano, en las heces y secreción mucosa de ejemplares de *A. fulica* capturados en Ciudad Bolívar y evaluar los posibles riesgos de transmisión.

## **Materiales y métodos**

El estudio fue de tipo descriptivo y transversal y consistió en la evaluación de especímenes de *A. fulica* capturados por el personal del Instituto de Salud Agrícola Integral (INSAI) en dos sectores de Ciudad Bolívar durante el periodo enero-junio de 2013, en la búsqueda de parásitos de interés médico. El universo estuvo representado por todos los ejemplares de *A. fulica* encontrados en Ciudad Bolívar entre enero y junio de 2013; mientras que la muestra estuvo formada por todos los especímenes de *A. fulica* que fueron capturados e identificados por el

INSAI durante ese periodo. Este instituto después de conocer la gran cantidad de caracoles que estaban siendo encontrados en Ciudad Bolívar durante el año 2012 implementó un programa que consistió en la denuncia telefónica por parte de la comunidad, de la presencia del caracol; recolección de los especímenes y realización de actividades de control y de educación sanitaria. Los ejemplares fueron capturados en diversos sitios (en la tierra, paredes, en la vegetación, etc.) de los patios, jardines y terrenos baldíos de esos sectores visitados. Posteriormente, los especímenes eran remitidos al Laboratorio de Diagnóstico Coproparasitológico de la Escuela de Ciencias de la Salud, Universidad de Oriente, para su estudio en busca de parásitos de interés médico.

### **Evaluación de los moluscos**

La evaluación de los moluscos recibidos constó de los siguientes aspectos: Estudio morfológico y clasificación. Una vez recibidos los especímenes, se procedió a su identificación definitiva de acuerdo a las características morfológicas<sup>(2,42)</sup>. En nuestro medio es importante hacer el diagnóstico diferencial con una especie autóctona propia de la zona costera e insular al norte del país: *Megalobulimus oblongus*, especie nativa de Sudamérica y conocida en Venezuela popularmente como "Guacara"<sup>(49)</sup>. Posteriormente se realizó la medición de los caracoles empleando un vernier. Se midió la distancia máxima entre el punto del labio exterior y el punto externo opuesto a la concha, mientras que la altura se obtuvo midiendo la distancia desde el ápice hasta el nivel más bajo de la concha. Aplicando la norma establecida para el estudio malacológico, los ejemplares se clasificaron en pequeños ( $\leq$  de 8 cm de longitud) y grandes ( $>$  8 cm de longitud)<sup>(29)</sup>. Luego cada caracol fue colocado por separado en una caja de vidrio tipo pecera.

### **Estudio parasitológico de la secreción mucosa**

Las larvas de *Angiostrongylus* spp. se encuentran en la secreción mucosa producida por el órgano céfalo-podal del caracol y no en la "baba" que es utilizada por el animal para el desplazamiento.<sup>(29)</sup> Para obtener la secreción mucosa cada caracol fue sacado de su caja y se colocó sobre una bandeja de metal. Con la ayuda de un baja lengua se estimuló por contacto directo el órgano céfalo-podal del caracol, obteniendo de cada ejemplar aproximadamente 20mg de secreción mucosa. Muestras de esta secreción fueron colocadas sobre lámina y cubierta con laminilla y se examinaron al microscopio (dos preparaciones por espécimen).

### **Estudio parasitológico de las heces**

Para obtener las heces se esperó hasta que cada caracol defecara espontáneamente en su caja. Con ayuda de un aplicador de madera se realizó la colecta de las heces frescas las cuales fueron sometidas a las técnicas de examen directo y Kato<sup>(2,29,43)</sup>. Una porción de las heces fue preservada en formol al 10% y se analizaron posteriormente mediante la técnica de sedimentación espontánea<sup>(50)</sup>. El sedimento obtenido en esa técnica se utilizó para realizar la coloración de Kinyoun<sup>(43)</sup>. Toda la información obtenida fue anotada en una ficha de control individual por cada ejemplar.

Luego de ser evaluados, todos los especímenes de *A. fulica* fueron eliminados adecuadamente según indicaciones del INSAI: se colocó en un recipiente con tapa 3 litros de agua más 1kg de sal común, posteriormente los caracoles fueron introducidos en esa solución y se tapó el envase durante 4 horas. Finalmente los ejemplares fueron enterrados con cal a por lo menos 50 cm de profundidad.

### **Análisis de datos**

Los datos obtenidos fueron organizados y distribuidos en una base de datos con el programa SPSS versión 18 para Windows®. Los resultados se presentaron en tablas simples y de doble mediante valores absolutos y relativos. Para medir la interdependencia de las variables se aplicó la prueba Ji al cuadrado con un nivel de confianza de 95%.

### **Resultados**

Se evaluaron 76 moluscos, los cuales en su totalidad se identificaron como *A. fulica*; 36 ejemplares procedían de la avenida Principal de la Urbanización Los Coquitos y 40 de la parte

final de la avenida Sucre en la Urbanización La Sabanita. Con relación al tamaño, se pudo determinar que 80,3% de los ejemplares eran pequeños ( $\leq 8$ cm) (Tabla 1 y Figura 1).

**Tabla 1.** Ejemplares de *Achatina fulica* estudiados según lugar de recolección y tamaño del espécimen. Ciudad Bolívar, Estado Bolívar, 2013

Lugar de recolección	Tamaño del espécimen				Total	
	Pequeños $\leq 8$ cm		Grandes $> 8$ cm			
	No.	%	No.	%	No.	%
La Sabanita	30	39,5	6	7,9	36	47,4
Los Coquitos	31	40,8	9	11,8	40	52,6
<b>Total</b>	<b>61</b>	<b>80,3</b>	<b>15</b>	<b>19,7</b>	<b>76</b>	<b>100,0</b>



**Figura 1.** Ejemplar adulto de *Achatina fulica* mayor de 8 cm capturado en La Sabanita, Ciudad Bolívar, estado Bolívar.

Producto de la evaluación parasitológica se demostró la presencia de protozoarios y helmintos de interés médico en 23 ejemplares (30,3%). En materia fecal se identificaron 22 casos (95,7%) y en secreción mucosa tres casos (13%). Resaltando que en un caso se identificaron los parásitos solo en la secreción mucosa (4,3%) y en dos (8,7%) de forma simultánea en heces y secreción mucosa.

Los especímenes más afectados fueron los capturados en el sector La Sabanita con 14 casos (38,9%) (Tabla 2).

**Tabla 2.** Especímenes de *Achatina fulica* con y sin enteroparásitos, según el lugar de recolección. Ciudad Bolívar, Estado Bolívar, 2013

Lugar de recolección	Enteroparásitos				Total	
	SI		NO			
	No.	%	No.	%	No.	%
La Sabanita	14	38,9	22	61,1	36	47,4
Los Coquitos	9	22,5	31	77,5	40	52,6
<b>Total</b>	<b>23</b>	<b>30,3</b>	<b>53</b>	<b>69,7</b>	<b>76</b>	<b>100,0</b>

$$\chi^2=2,41 \text{ gl}=1 \text{ p}>0,05$$

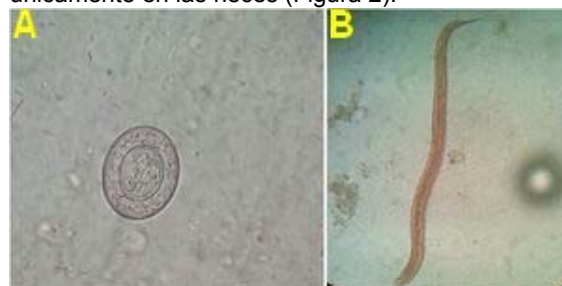De acuerdo al tamaño de los caracoles, los ejemplares grandes ( $> 8$ cm) resultaron más contaminados por enteroparásitos (60%) con una diferencia estadísticamente significativa ( $\chi^2=7,83 \text{ gl}=1 \text{ p}<0,05$ ) comparado con los caracoles pequeños (Tabla 3).

**Tabla 3.** Especímenes de *Achatina fulica* según presencia de enteroparásitos y tamaño de caracol. Ciudad Bolívar, Estado Bolívar, 2013

Tamaño del caracol	Enteroparásitos				Total	
	SI		NO		No.	%
	No.	%	No.	%		
Pequeños ≤8cm	14	22,9	47	77,1	61	80,3
Grandes >8cm	9	60,0	6	40,0	15	19,7
<b>Total</b>	<b>23</b>	<b>30,3</b>	<b>53</b>	<b>69,7</b>	<b>76</b>	<b>100,0</b>

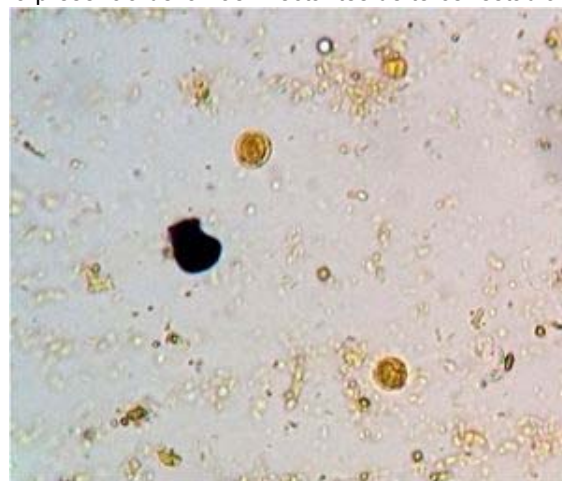
$$\chi^2=7,83 \text{ gl}=1 \text{ p}<0,05$$

Se diagnosticaron siete enteroparásitos, prevaleciendo los helmintos sobre protozoarios. *Trichuris* sp. fue el más prevalente con 14,5% (11 casos) en heces y 2 casos en secreción mucosa (2,6%); le siguieron *Ascaris* sp. con 7,9% (6 casos) en heces y 1 caso (1,3%) en secreción mucosa; y *Strongyloides stercoralis* con 5,3% (4 casos) en heces y 1 caso (1,3%) en secreción mucosa. También se diagnosticaron dos casos (2,6%) de *Hymenolepis nana* únicamente en las heces (Figura 2).



**Figura 2.** A. Huevo de *Hymenolepis nana*. B. Larva Rhabditoide de *Strongyloides stercoralis*. Heces de *Achatina fulica* capturado en Los Coquitos, Ciudad Bolívar, estado Bolívar. Examen directo con solución salina. Aumento: 400X.

Con relación a los protozoarios solo se identificaron en las heces de los caracoles. *Blastocystis* spp. (Figura 3) con 3,9% (3 casos) y *Giardia* sp. con 2,6% (2 casos)(Figura 4) fueron los más prevalentes. En un caso (1,3%) se verificó la presencia de ooquistes de *Cryptosporidium* spp. (Figura 5). En el examen parasitológico de la secreción mucosa de los caracoles no se evidenció la presencia de larvas infectantes de tercer estadio de *Angiostrongylus* spp. (Tabla 4).



**Figura 3.** Formas de cuerpo central de *Blastocystis*. spp (flechas) en heces de *Achatina fulica* capturado en La Sabanita, Ciudad Bolívar, estado Bolívar. Examen directo de heces con lugol. Aumento: 400X.

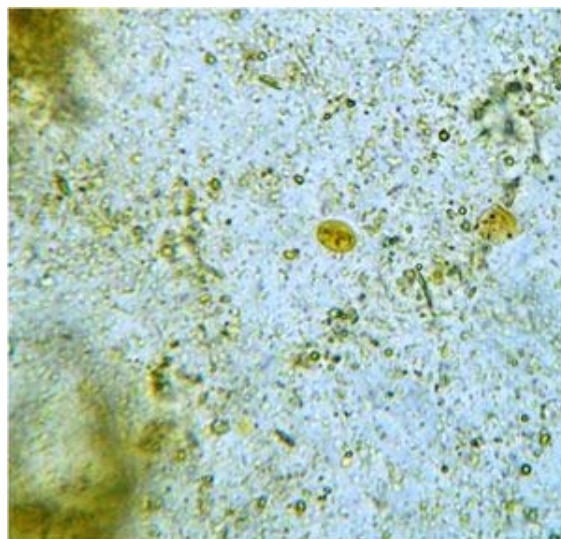


Figura 4. Quiste de *Giardia* sp. en heces de *Achatina fulica* capturado en La Sabanita, Ciudad Bolívar, estado Bolívar. Examen directo de heces con lugol. Aumento: 400X

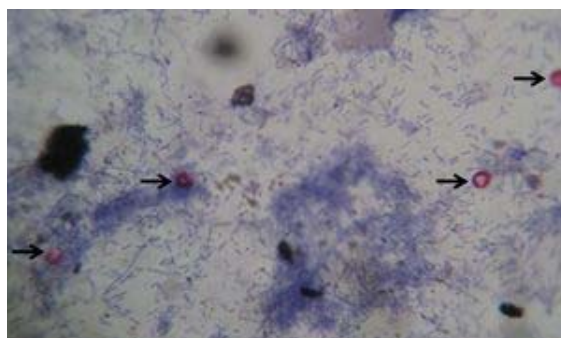



Figura 5. Ooquistes de *Cryptosporidium* spp. (flechas) en heces de *Achatina fulica* capturado en La Sabanita, Ciudad Bolívar, estado Bolívar. Coloración de Kinyoun. Aumento: 1000X.

**Tabla 4.** Prevalencia de enteroparásitos según tipo de muestra evaluada en especímenes de *Achatina fulica*. Ciudad Bolívar, Estado Bolívar, 2013

Enteroparásito	Tipo de muestra				Total	
	Heces		Secreción mucosa			
	No.	%	No.	%	No.	%
<b>Helmintos</b>						
<i>Trichuris</i> sp.	11	14,5	2	2,6	11	14,5
<i>Ascaris</i> sp.	6	7,9	1	1,3	6	7,9
<i>Strongyloides stercoralis</i>	4	5,3	1	1,3	5	6,5
<i>Hymenolepis nana</i>	2	2,6	0	0,0	2	2,6
<b>Protozoarios</b>						
<i>Blastocystis</i> spp.	3	3,9	0	0,0	3	3,9
<i>Giardia</i> sp.	2	2,6	0	0,0	2	2,6
<i>Cryptosporidium</i> spp.	1	1,3	0	0,0	1	1,3

En 11 caracoles (47,8%) se identificó un solo tipo de enteroparásito, mientras que en 12 (52,2%) se diagnosticó más de un tipo. De ellos, cuatro tenían simultáneamente *Trichuris* sp y *Ascaris* sp.

(Figura 6); dos *Trichuris* sp. y *Strongyloides stercoralis* y los otros seis ejemplares presentaron otro tipo de asociación parasitaria con un caso cada una.



**Figura 6.** Presencia simultánea de huevos de *Trichuris* sp. (flechas negras) y *Ascaris* sp. (flechas rojas) en heces de *Achatina fulica* capturado en Los Coquitos, Ciudad Bolívar, estado Bolívar. Técnica de Kato. Aumento: 100X

## Discusión

*Achatina fulica* no sólo puede perjudicar la economía y ecología de una sociedad humana, también puede afectar la esfera médico-sanitaria de esa sociedad ya que este molusco puede actuar como vector biológico de *Angiostrongylus* spp. e incluso como vector mecánico de diferentes enteroparásitos de interés médico <sup>(5)</sup>. En la presente investigación se determinó la presencia de enteroparásitos que afectan al humano en 30,3% de los ejemplares examinados. Los especímenes procedían de dos sectores de la ciudad con deficientes condiciones socio-sanitarias y de saneamiento ambiental (verificación in situ de los autores): la avenida Principal de la Urbanización Los Coquitos en las adyacencias de las lagunas de El Medio y Los Francos, en las márgenes del río Orinoco, las cuales sirven como vertederos de basura de las comunidades aledañas. El otro sector se encuentra en La Sabanita específicamente al final de la Avenida Sucre cercana a la zona conocida como “Vuelta el Cacho”.

Liboria *et al.* <sup>(29)</sup>, habían señalado previamente la importancia de estos caracoles al encontrar varias especies de enteroparásitos de interés médico en ejemplares de *A. fulica* del estado Aragua. Este hallazgo puede representar un problema de salud pública por el riesgo de que estos moluscos se conviertan en vectores mecánicos de esos parásitos intestinales. Ello puede verse favorecido cuando el medio ambiente presente fuentes de contaminación como vertederos de basura y aguas residuales entre otros.

En cuanto a la presencia de enteroparásitos según tipo muestra recolectada de los especímenes de *A. fulica*, se observó mayor número de muestras positivas en heces (95,7%), hecho que coincide con el estudio de Liboria *et al.* <sup>(29)</sup>. Aunque se diagnosticaron siete enteroparásitos diferentes, predominaron los helmintos. Este hallazgo puede ser explicado por el estrecho contacto de estos caracoles con los suelos, que son el principal reservorio de formas evolutivas de helmintos <sup>(51)</sup>. *Trichuris* sp. fue la especie diagnosticada más frecuentemente tanto en materia fecal como en secreción mucosa, con 14,5% y 2,6% respectivamente. A diferencia de los hallazgos de Liboria *et al.* <sup>(29)</sup>, quienes observaron que del total de caracoles recolectados, la mayoría estaban infectados con huevos de *Schistosoma mansoni* con 8,7%; mientras que *Trichuris* sp. ocupó el tercer lugar con 2,7%, todos observados en muestra de materia fecal. Es decir un valor inferior al aquí señalado. El estado Bolívar a diferencia de Aragua, no es área endémica de esquistosomiasis, de allí la ausencia de *S. mansoni* en los caracoles estudiados.

En segundo lugar de frecuencia se diagnosticó *Ascaris* sp. con 7,9% en muestra de heces fecales y 1,3% en muestra de secreción mucosa. Mientras que Liboria *et al.* <sup>(29)</sup>, en su estudio, no observaron caracoles infectados por esta especie de helminto. La posibilidad de encontrar un determinado parásito ya sea helminto o protozooario, depende de su presencia a nivel ambiental, en suelos, aguas o desechos sólidos y biológicos <sup>(3)</sup>.

En cuanto a *S. stercoralis* en este estudio se encontró en tercer lugar de frecuencia dentro del



grupo de helmintos, en especímenes *A. fulica* con 5,3% en heces y 1,3% en secreción mucosa. Liboria *et al.* <sup>(29)</sup>, detectaron *Strongyloides* sp. en una mayor frecuencia (10,4%). El hallazgo de todos estos helmintos del grupo de los geohelmintos se explica porque el suelo es el principal reservorio de ellos <sup>(51)</sup>; además, estos caracoles son coprófagos y hay que recordar que los animales fueron capturados en sitios con deficiente saneamiento ambiental así que había muchas posibilidades de que los caracoles entraran en contacto con las formas parasitarias. Incluso el hallazgo de *Hymenolepis nana* que aunque no es un geohelminto es un parásito frecuente en ratas, también puede ser explicado por los hábitos coprófagos de *A. fulica*.

Estudios de parasitosis intestinales realizados en los últimos 20 años en Ciudad Bolívar en diversas poblaciones pero especialmente en niños, han determinado la presencia de casos humanos por estos helmintos, incluso en los mismos sectores de donde proceden los caracoles <sup>(52-57)</sup>.

Con relación a los protozoarios y como era de esperarse por razones ecológicas, se encontraron en menor cantidad y apenas se identificaron *Blastocystis* spp. (3,9%), *Giardia* sp. (2,6%) y *Cryptosporidium* spp. (1,3%). Siendo este el primer señalamiento en la literatura de estos protozoarios en ejemplares de *A. fulica* ya que en el estudio de Liboria *et al.* <sup>(29)</sup> no se contempló la búsqueda de protozoarios.

En la actualidad *Blastocystis* spp. es el enteroparásito más común en Ciudad Bolívar y Venezuela, incluso con prevalencias que superan el 60% <sup>(54-59)</sup>, de manera que este hallazgo no sorprende. Además, los otros protozoarios identificados (*Giardia* sp. y *Cryptosporidium* spp.) también se diagnostican frecuentemente en la población de Ciudad Bolívar <sup>(55,57-59)</sup>.

*Achatina fulica* actuaría como un simple vehículo de estas formas parasitarias, es decir, el parásito no cumpliría ninguna evolución o multiplicación en el animal. Es fácil entender el hallazgo de todos estos parásitos en las heces de *A. fulica*, ya que es un caracol terrestre de gran voracidad, capaz de comer excrementos inclusive <sup>(2)</sup>. Lo que es difícil de explicar es el hallazgo de estas formas parasitarias en la secreción mucosa a no ser por contaminación de ésta por heces del caracol o por la "baba" empleada para la locomoción. Sin embargo, en base a los hallazgos, hay un riesgo de que las personas se infecten con parásitos intestinales al manipular o comerse a estos caracoles, o al ingerir vegetales y frutas contaminadas con secreciones del caracol infectado. Esto, considerando que las fases evolutivas parasitarias encontradas estén viables.

En ninguno de los ejemplares examinados se identificaron larvas de *Angiostrongylus* spp. *A. fulica* es un comprobado vector de *A. cantonensis* y ha sido encontrado infectado naturalmente con ambos parásitos incluso en países vecinos como Brasil <sup>(9,26,36-40)</sup>. En el caso de *A. costaricensis*, *A. fulica* es considerado un vector alternativo y se ha logrado infectar experimentalmente <sup>(30)</sup>. Hasta ahora no se ha informado de caracoles infectados por *Angiostrongylus* spp. en Venezuela, pero la posibilidad está latente para que ocurran casos de infección humana por *Angiostrongylus* <sup>(41)</sup>. De hecho, ya se han descrito en el país casos de *A. cantonensis* <sup>(6)</sup> y debido a la amplia dispersión de *A. fulica* que se ha observado en el país en los últimos años, la posibilidad sigue latente tal y como ha sido alertado previamente por otros autores <sup>(7,29)</sup>.

Los ejemplares grandes (> 8 cm) de *A. fulica* resultaron significativamente más afectados que los pequeños, lo cual era de esperarse toda vez que mientras mayor tamaño significa que su longevidad es mayor y ha tenido más oportunidad de estar en contacto con las formas parasitarias presentes en el medio ambiente. Además, al ser de mayor tamaño pueden consumir mayor cantidad de alimento y por tanto presentan mayor riesgo de contaminarse. Recordando que la contaminación es un proceso aleatorio depende no sólo de la fuente de infección y del vector sino que también influye el tiempo de vida del hospedador expuesto a la fuente o reservorio <sup>(3,30)</sup>.

En resumen, *A. fulica* puede vehiculizar diversos parásitos intestinales en especial geohelmintos; además, este molusco podría actuar como indicador de estos agentes en la población humana circundante <sup>(29)</sup>. En base a todas estas consideraciones se resalta el riesgo que representa para la salud humana además de su importancia económica, así que se justifica la aplicación de medidas de control para esta especie invasora en nuestra región.

## Conclusiones

Se encontró una alta frecuencia (30,3%) de contaminación por parásitos intestinales de importancia médica en los especímenes de *A. fulica* examinados. Se identificaron más enteroparásitos en las heces del caracol que en su secreción mucosa. Los enteroparásitos de interés médico más comúnmente encontrados fueron *Trichuris* sp. (14,5%) y *Ascaris* sp. (7,9%) entre los helmintos y *Blastocystis* spp. (3,9%) entre los protozoarios. Estos caracoles, en áreas endémicas de parasitosis intestinales además de actuar como posibles vectores mecánicos, podrían ser utilizados como indicadores de la presencia de algunos parásitos intestinales entre la población humana.

## Agradecimientos

Al personal del Instituto de Salud Agrícola Integral (INSAI), oficina Ciudad Bolívar en el Ministerio de Agricultura y Tierras, en especial al ingeniero Jesús Rojas, por toda la colaboración y apoyo durante la realización del estudio.

## Referencias

1. Correoso M. Estrategia preliminar para evaluar y erradicar *Achatina fulica* (Gastroda: Achatineaceae) en Ecuador. Bol Téc 6, Ser Zool 2006; 2: 45-52.
2. Liboria M, Morales G, Sierra C, Silva I, Pino L. El caracol gigante africano *Achatina fulica*. INIA Hoy 2009; 2: 224-231.
3. Fuentes L. Moluscos de Importancia Agrícola. CENIAP Hoy. 2006; 11 [En línea]. Disponible en: [http://sian.inia.gob.ve/repositorio/revistas\\_tec/ceniaphoy/articulos/coleccion.htm#Número\\_11](http://sian.inia.gob.ve/repositorio/revistas_tec/ceniaphoy/articulos/coleccion.htm#Número_11). [Julio, 2013].
4. Díaz L. Caracol africano (*Achatina fulica*). [En línea]. 2011. Disponible: <http://www.diversidadbiologica.info.ve/diversidadbiologica.php?seccion=1&target=detailed&category=1LITAXO&subcategory=SP018418> [Julio, 2013].
5. Liboria M, Morales G, Sierra C, Silva I, Pino L. *Achatina fulica*: Un caracol de interés para la salud pública. INIA Hoy 2009; 2:200-210.
6. Incani RN, Caleiras E, Martín M, González C. Human infection by *Angiostrongylus costaricensis* in Venezuela: first report of a confirmed case. Rev Inst Med Trop São Paulo 2007; 49: 197-200.
7. Weininger-Cohén D, Suárez-Cedraró D, Yáñez-González R, Suárez-Acevedo J, Abad-Millán H, Suárez-Sancho J, et al. *Achatina fulica* (Bowdich, 1822) un posible problema de salud pública en Venezuela. Vitae [En línea]. 52 Disponible: [http://saber.ucv.ve/ojs/index.php/rev\\_vit/article/view/3651](http://saber.ucv.ve/ojs/index.php/rev_vit/article/view/3651) [Enero de 2013].
8. Martínez-Escarbassier R, Martínez E, Castillo O. Distribución geográfica de *Achatina* (Lissachatina) *fulica* (Bowdich, 1882) (Gastropoda-Stylommatophora-Achatinidae) en Venezuela. Mem Fund La Salle Cient Nat 2008; 68: 93-106.
9. Graeff-Teixeira C. Expansion of *Achatina fulica* in Brazil and potential increased risk for angiostrongyliasis. Trans R Soc Trop Med Hyg 2007; 101: 743-744.
10. Graeff-Teixeira C, da Silva AC, Yoshimura K. Update on eosinophilic meningoencephalitis and its clinical relevance. Clin Microbiol Rev 2009; 22: 322-348.
11. Kliks MM, Palumbo NE. Eosinophilic meningitis beyond the Pacific Basin: the global dispersal of a peridomestic zoonosis caused by *Angiostrongylus cantonensis*, the nematode lungworm of rats. Soc Sci Med 1992; 34: 199-212.
12. Sabina Molina D, Espinosa Brito A, Nieto Cabrera R, Chávez Troya O, Romero Cabrera A, Díaz Torralbas A. Brote epidémico de meningoencefalitis eosinofílica en una comunidad rural Rev Cubana Med Trop 2009; 61: 75-81.
13. Pascual J, Aguiar P, Galvez M. Hallazgo del *Angiostrongylus cantonensis* em liquido cefaloraquideo de un niño com meningitis eosinofílica. Rev Cubana Med Trop 1981; 33: 92-95.

14. Pascual JE, Bouli RP, Aguiar H. Eosinophilic meningoencephalitis in Cuba, caused by *Angiostrongylus cantonensis*. *Am J Trop Med Hyg* 1981; 30: 960-962.
15. Dorta-Contreras AJ, Núñez-Fernández FA, Pérez-Martín O, Lastre-González M, Magraner-Tarrau ME, Bu-Coifiú Fanego R, *et al.* Peculiaridades de la meningoencefalitis por *Angiostrongylus cantonensis* en América. *Rev Neurol* 2007; 45: 755-763.
16. Lima A, Mesquita S, Santos S, Pessoa de Aquino R, Rosa L, Duarte F, *et al.* Alicata disease: neuroinfestation by *Angiostrongylus cantonensis* in Recife, Pernambuco, Brazil, 2009. *Arq Neuro-Psiquiatr* 2009; 67: 1093-1096.
17. Espirito-Santo M, Pinto P, Mota D, Gryscek, R. Primeiro caso de meningite eosinofílica diagnosticado na cidade de São Paulo, Brasil. *Rev Inst Med Trop São Paulo*. 2013; 55: 129-132.
18. Morera P, Céspedes R. *Angiostrongylus costaricensis* n. sp. (Nematoda: Metastrongyloidea), a new lungworm occurring in man in Costa Rica. *Rev Biol Trop* 1971; 18: 173-185.
19. Sierra E, Morera P. Angiostrongilosis abdominal. Primer caso humano encontrado en Honduras (Hospital Evangélico de Siguatepeque). *Acta Med Costarricense* 1972; 14: 95-99.
20. Zúñigas S, Cardona V, Alvarado D. Angiostrongilosis abdominal. *Rev Med Hondureña* 1983; 51: 184-192.
21. Duarte Z, Morera P, Vuong PN. Abdominal angiostrongyliasis in Nicaragua: a clinico-pathological study on a series of 12 cases reports. *Ann Parasitol Hum Comp* 1991; 66: 259-62.
22. Graeff-Teixeira C, Camillo-Coura L, Lenzi H. Clinical and epidemiological aspects of abdominal angiostrongyliasis in Southern Brazil. *Rev Inst Med Trop Sao Paulo* 1991; 33: 373-378.
23. Hulbert TV, Larsen RA, Chandrasoma PT. Abdominal angiostrongyliasis mimicking acute appendicitis and Meckel's diverticulum: report of a case in the United States and review. *Clin Infect Dis* 1992;14: 836-40.
24. Sánchez GA. Perforación intestinal por *Angiostrongylus costaricensis*. Reporte de 2 casos. *Rev Med Panama*. 1992; 17: 74-81.
25. Pena GP, Andrade Filho J, Assis, S. *Angiostrongylus costaricensis*: first record of its occurrence in the State of Espírito Santo, Brazil, and a review of its geographic distribution. *Rev Inst Med Trop São Paulo* 1995; 37: 369-374.
26. Dos Santos JW, Zambenedetti RM, Mann KC, da Rocha MP, Morais EN, Graeff-Teixeira C. Abdominal angiostrongyliasis: a case with severe evolution. *Rev Inst Med Trop Sao Paulo*. 2005; 47: 359-61.
27. Rodriguez R, Martins Dequi R, Peruzzo L, Mesquita P, Garcia E, *et al.* Abdominal angiostrongyliasis: report of two cases with different clinical presentations. *Rev Inst Med Trop São Paulo* 2008; 50: 339-341.
28. Quirós J, Jiménez E, Bonilla R, Arce I, Hernández C, Jiménez Y. Abdominal angiostrongyliasis with involvement of liver histopathologically confirmed: a case report. *Rev Inst Med Trop São Paulo* 2011; 53:219-222.
29. Liboria M, Morales G, Sierra C, Silva I, Pino L. Primer hallazgo en Venezuela de huevos de *Schistosoma mansoni* y de otros helmintos de interés en salud pública, presentes en heces y secreción mucosa del molusco terrestre *Achatina fulica* (Bowdich, 1822). *Zootec Trop* 2010; 28: 383-394.
30. Carvalho O, Teles H, Mota E, Lafeté C, Furtado G, Lenzi H. Potentiality of *Achatina fulica* Bowdich, 1822 (Mollusca: Gastropoda) as intermediate host of the *Angiostrongylus costaricensis* Morera & Céspedes 1971. *Rev Soc Bras Med Trop* 2003; 36: 743-745.
31. Kliks, M, Kroenke K, Hardman J. Eosinophilic radiculomyeloencephalitis: An angiostrongyliasis outbreak in American Samoa related to ingestion of *Achatina fulica* snails. *Am J Trop Med Hyg* 1982; 31: 1114-1122.
32. Kramer MH, Greer GJ, Quiñonez JF, Padilla NR, Hernández B, Arana BA, *et al.* First reported

outbreak of abdominal angiostrongyliasis. Clin Infect Dis 1998; 26: 365-372.

33. Tsai HC, Liu YC, Kunin CM, Lee SS, Chen YS, Lin HH, *et al.* Eosinophilic meningitis caused by *Angiostrongylus cantonensis*: report of 17 cases. Am J Med 2001; 111:109-114.
34. Tsai HC, Liu YC, Kunin CM, Lai PH, Lee SS, Chen Y, *et al.* Eosinophilic meningitis caused by *Angiostrongylus cantonensis* associated with eating raw snails: correlation of brain magnetic resonance imaging scans with clinical findings. Am J Trop Med Hyg 2003; 68: 281-285.
35. Tsai HC, Lee SS, Huang C, Yen C, Chen E, Liu E, Outbreak of eosinophilic meningitis associated with drinking raw vegetable juice in southern Taiwan. Am J Trop Med Hyg 2004; 71: 222-226.
36. Caldeira RL, Mendonça CL, Goveia CO, Lenzi HL, Graeff-Teixeira C, Lima WS, *et al.* First record of molluscs naturally infected with *Angiostrongylus cantonensis* (Chen, 1935) (Nematoda: Metastrongylidae) in Brazil. Mem Inst Oswaldo Cruz 2007; 102: 887-889.
37. Maldonado Jr A, Simões RO, Oliveira AP, Motta EM, Fernandez MA, Pereira ZM. First report of *Angiostrongylus cantonensis* (Nematoda: Metastrongylidae) in *Achatina fulica* (Mollusca: Gastropoda) from Southeast and South Brazil. Mem Inst Oswaldo Cruz 2010; 105: 938-941.
38. Thiengo SC, Maldonado A, Mota EM, Torres EJ, Caldeira R, Carvalho OS, *et al.* The giant African snail *Achatina fulica* as natural intermediate host of *Angiostrongylus cantonensis* in Pernambuco, northeast Brazil. Acta Trop 2010; 115: 194-199.
39. Carvalho Odos S, Scholte RG, Mendonça CL, Passos LK, Caldeira RL. *Angiostrongylus cantonensis* (Nematode: Metastrongyloidea) in molluscs from harbour areas in Brazil. Mem Inst Oswaldo Cruz 2012; 107: 740-746.
40. Moreira VL, Giese EG, Melo FT, Simões RO, Thiengo SC, Maldonado A Jr, *et al.* Endemic angiostrongyliasis in the Brazilian Amazon: natural parasitism of *Angiostrongylus cantonensis* in *Rattus rattus* and *R. norvegicus*, and sympatric giant African land snails, *Achatina fulica*. Acta Trop 2013; 125: 90-97.
41. Chosciechowski P. *Angiostrongylus cantonensis* (Nematoda). Una amenaza potencial. Bol Dir Malariol San Amb 1977; 17: 295-299.
42. Martínez R, Martínez E. Nota acerca de *Achatina* (Lissachatina) *fulica* (Bowdich, 1822), peligroso caracol africano (Pulmonada-Achatinidae) introducido en Venezuela. Act Biol Venez 1997; 17: 37-40.
43. Botero D, Restrepo M. Parasitosis Humanas. Medellín: Edic. Rojo. 2003; p. 506.
44. Gonzatti, V. Caracoles Africanos viven en nueve estados del país. Tal Cual. 16 de Julio de 2012 pp.43
45. Anónimo. Alerta: localizan caracol africano en Bolívar. <http://sucesosdeguayana.com/site/index.php?mod=detalle&s=4&d=7058&>. Julio de 2012.
46. Willians A. Alerta por alta proliferación de caracoles africanos en Venezuela. Nueva Prensa. 19 de Julio de 2012. pp. 16.
47. Magallanes E. Encontrado caracol africano en el Casco Histórico. El Expreso. Sucesos. 17 de julio. 2012; pp 28.
48. Pérez W. Vecinos de Las Campiñas entregaron muestra a las autoridades sanitarias. Sospechan presencia de caracoles africanos gigantes en Upata. El Progreso, 24 de julio 2012; pp. 17.
49. Di Cristóforo L, Méndez A. El caracol gigante africano (*Achatina fulica*). [En línea]. 2012. Disponible: <http://guardabosqueusb.files.wordpress.com/2012/02/achatina-triptico.pdf>. [Julio, 2013].
50. Rey L. Parasitología. Rio de Janeiro: Edit. Guanabara-Koogan. 2001; p. 831.
51. Morales GA, Pino L, Artega C, Matinella L, Rojas H. Prevalencias de las geohelmintiasis intestinales en 100 municipios de Venezuela (1898-1992). Rev Soc Bras Med Trop 1999; 32: 263- 270.

52. Devera R, Velásquez V, Vásquez, M. Blastocistosis en pre-escolares de Ciudad Bolívar, Venezuela. *Cader Saude Púb* 1998; 18: 401-407.
53. Devera R, Niebla G, Nastasi J, Velásquez V, González R. Prevalencia de *Trichuris trichiura* y otros enteroparásitos en siete escuelas del área urbana de Ciudad Bolívar, estado Bolívar, Venezuela. *Saber* 2000; 12: 41-47.
54. Devera R, Spósito A, Blanco Y, Requena I. Parasitosis intestinales en escolares: cambios epidemiológicos observados en Ciudad Bolívar. *Saber* 2008; 20: 47-56.
55. Diaz Y, Montserrat V. Parásitos intestinales en alumnos de la Unidad Educativa Bolivariana Las Flores, Ciudad Bolívar, estado Bolívar, 2009 (Trabajo de Grado). Ciudad Bolívar: UDO-Bolívar, 2009.
56. Romero I, Uzcátegui Y. Parásitos intestinales en alumnos de la Unidad Educativa Estatal Bolivariana Blanca Sosa de Vargas, Ciudad Bolívar, estado Bolívar (Trabajo de Grado). Ciudad Bolívar: UDO-Bolívar. 2010.
57. Tedesco RM, Camacaro Y, Morales G, Amaya I, Blanco Y, Devera R. Parásitos intestinales en hogares de cuidado diario comunitarios de Ciudad Bolívar, estado Bolívar, Venezuela. *Saber* 2012; 24: 142-150.
58. Tutaya R, Blanco Y, Sandoval M, Alcalá F, Aponte M, Devera R. Coccidios intestinales en habitantes del Barrio 6 de Noviembre, Ciudad Bolívar, Estado Bolívar, Venezuela. *Rev Biomed* 2006; 17: 152-154
59. Devera R, Ortega N, Suárez M. Parásitos intestinales en la población del Instituto Nacional del Menor, Ciudad Bolívar, Venezuela. *Rev Soc Venezol Microbiol* 2007; 27: 38-44.

**NOTA:** Toda la información que se brinda en este artículo es de carácter investigativo y con fines académicos y de actualización para estudiantes y profesionales de la salud. En ningún caso es de carácter general ni sustituye el asesoramiento de un médico. Ante cualquier duda que pueda tener sobre su estado de salud, consulte con su médico o especialista.