



Artículos

- **Carcinoide apendicular. Presentación de nueve casos y revisión de la literatura.**
- [Introducción](#)
- [Materiales y métodos](#)
- [Resultados](#)
- [Discusión](#)
- [Referencias](#)

E. Valderrama

Médico Anatomopatólogo. Profesor Asociado. Servicio de Anatomía Patológica "Dr. Hans Doehner". Hospital Central Universitario Antonio María Pineda. Decanato de Ciencias de la Salud. UCLA. Barquisimeto. Venezuela

Gustavo Adolfo Bracho

Villalobos
Patólogo Veterinario. Profesor Titular. Servicio de Anatomía Patológica "Dr. Hans Doehner". Hospital Central Universitario Antonio María Pineda. Decanato de Ciencias de la Salud. UCLA. Barquisimeto. Venezuela.

J.R. Tovar

Jtovar42@yahoo.es
Médico Anatomopatólogo. Profesor Asociado. Servicio de Anatomía Patológica "Dr. Hans Doehner". Hospital Central Universitario Antonio María Pineda. Decanato de Ciencias de la Salud. UCLA. Barquisimeto. Venezuela.

Anatomía Patológica

Carcinoide apendicular. Presentación de nueve casos y revisión de la literatura.

Fecha de recepción: 04/11/2013

Fecha de aceptación: 15/12/2014

Los carcinoides son tumores neuroendocrinos de baja incidencia en la población general. Aparecen con mayor frecuencia en el apéndice cecal, seguido por el intestino delgado, recto y bronquios. Los tumores carcinoides apendiculares son habitualmente asintomáticos, por lo que la mayoría de las veces sólo se descubren en las biopsias de piezas operatorias de apendicectomías. Su tratamiento es quirúrgico y presentan un buen pronóstico. Estudiamos las biopsias apendiculares efectuadas entre los años 2000 y 2008, encontrando un total de 9 casos de tumor carcinoide apendicular. Ocho de éstos presentaban histología del tipo clásico y uno correspondía a adenocarcinoide apendicular. El tratamiento consistió en apendicectomía simple en 8 de los pacientes y en hemicolectomía derecha en el caso restante. La indicación de hemicolectomía se basó en el tamaño y el grado de invasión del tumor. En este trabajo, además de analizar las características de los casos encontrados se efectúa una revisión bibliográfica del tema.

Palabras Claves: Carcinoide apendicular; tumores carcinoides; apéndice

Title

Carcinoid of the appendix. Study of nine cases and review of the literature

Abstract

Carcinoids are neuroendocrine tumors of low incidence among the general population. It appears most frequently in the small intestine, appendix, rectum and bronchi. Appendix carcinoids are asymptomatic in the majority of cases and its diagnosis is usually made in biopsies or surgical material. The treatment is surgical and its prognosis is good. We present 9 cases of appendix carcinoids diagnosed between 2000 and 2008. Eight of them were classical carcinoid and one was adenocarcinoid. The treatment consisted of simple appendectomy in 8 of the cases and right hemicolectomy in the remaining case. A review of the literature about carcinoids was done.

Key Word

Appendix carcinoid; carcinoid tumor; appendix

Introducción

Los tumores apendiculares, son de baja incidencia y constituyen un pequeño grupo dentro de la patología de este órgano, en el que predominan ampliamente los procesos inflamatorios, descritos desde los inicios del siglo XV^(1,2). No obstante, la importancia de los tumores apendiculares radica en que excepcionalmente son diagnosticados antes o durante la cirugía, y en los casos de sospecha en el diagnóstico intraoperatorio, pueden surgir dudas respecto al tratamiento quirúrgico de elección.

Los tumores carcinoides son los tumores endocrinos gastrointestinales más frecuentes y variados, representando el 75% aproximadamente de estas neoplasias, aparecen en cualquier sitio del tracto digestivo, desde el estómago al recto, pero son más frecuentes en el apéndice, íleon y recto.^(1,2,3) Así mismo suelen presentarse en el páncreas, vesícula y vías biliares, bronquios, pulmón, ovario, tiroides, paratiroides, timo y tracto urogenital.^(4,5)

El tumor carcinoide del apéndice es una neoplasia descrita inicialmente por Merling a principios del siglo XIX.^(6,7) Son de escasa frecuencia, y generalmente son un hallazgo incidental, en 1 de cada 300 apendicectomías de rutina⁽⁸⁾, en la mayoría de los casos asociados a una apendicitis aguda como resultado de la obstrucción de su luz, con una incidencia calculada entre 0,02% y el

1,5%⁽⁹⁾. Aparecen en cualquier grupo etario, incluyendo los niños, pero su mayor de incidencia está entre la tercera y cuarta década de la vida⁽¹⁰⁾.

Se originan de las células endocrinas subepiteliales presentes en la lámina propia y la submucosa apendicular. Más del 95% son tumores menores de 2 cm de diámetro y, puesto que la probabilidad de metástasis depende del tamaño tumoral, en menos de un 10% de los casos existen metástasis en el momento del diagnóstico^(11,12,13,14).

El objetivo del presente estudio es presentar 9 casos de tumor carcinoide de apéndice cecal diagnosticados en el Servicio de Anatomía Patológica "Dr Hans Dohenert" del Hospital Central "Antonio María Pineda" de Barquisimeto, estado Lara, en un periodo de 9 años, revisar la literatura sobre el tema, destacando la presentación clínica y los hallazgos histopatológicos.

Materiales y métodos

Se revisaron retrospectivamente los registros de biopsias y las historias clínicas de los pacientes con el diagnóstico de tumor carcinoide apendicular, incluyendo adultos y niños, en el periodo comprendido entre enero de 2000 y diciembre del año 2008. Se recopiló información referente a edad, sexo, diagnóstico preoperatorio, localización del tumor, grado de invasión y tratamiento realizado.

Resultados

En el periodo comprendido del estudio entre enero de 2000 y diciembre de 2008 se realizaron 7.150 apendicectomías, encontrándose 9 casos con el diagnóstico histopatológico de carcinoide apendicular. De los 9 pacientes, 5 eran de sexo femenino y 4 del masculino, con edades que variaban entre 17 y 65 años, con una media de 37,8 años. Todos los pacientes fueron intervenidos por cuadro clínico de abdomen agudo quirúrgico y el diagnóstico preoperatorio en todos fue de apendicitis aguda. En el acto quirúrgico no hubo la sospecha de tumor apendicular y en todos se apreciaban signos inflamatorios apendiculares agudos (100%). La mayoría de los tumores estaban localizados en la punta del apéndice (8 casos) (88.9%) y sólo uno se encontraba en el tercio medio (11,1%). En la mayoría de los pacientes, el diámetro del tumor fue menor de 1 cm (0,3 a 0,8cm), sólo uno fue mayor a 2 cm., se caracterizaron por ser firmes, amarillentos, bien circunscritos pero no encapsulados, en 4 tumores (44,5%) comprometían la serosa y sólo uno tenía compromiso del mesoapéndice El estudio histopatológico de las muestras demostró la existencia de 8 tumores carcinoides del subtipo clásico (fig 1) y 1 del subtipo adenocarcinoide, en cuatro casos se vio infiltración de la lesión hasta la muscular externa (fig 2), en cuatro había compromiso de la serosa y en uno se comprometía el mesoapéndice (fig 3). La presencia de invasión perineural y vascular linfática no fueron observadas. En 5 de los casos se observó asociado un componente inflamatorio agudo (fig 4) El estudio de inmunohistoquímica reveló inmunomarcaje para cromogranina, sinaptofisina y Enolasa neuronal específica (fig 5, 6 y 7).

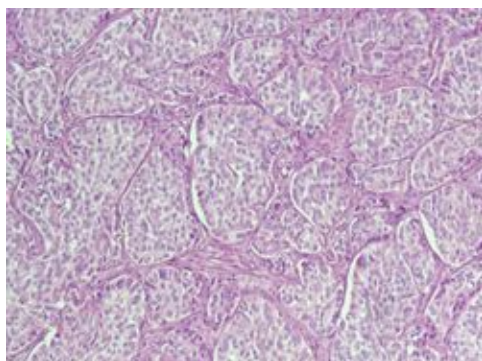


Figura 1. Carcinoide clásico (Insular). Se observan nidos sólidos de pequeñas células monótonas sin atipias. HE. 100X

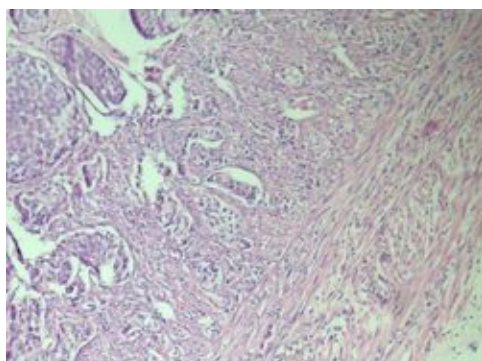


Figura 2. Se observa invasión del tumor carcinoide a la capa muscular externa. HE. 100X

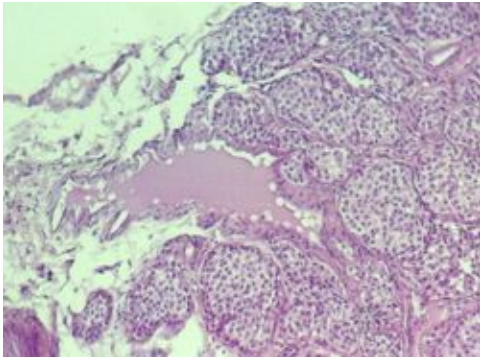


Figura 3. Se observa invasión del tumor carcinoide a la túnica serosa y al tejido adiposo periférico. HE 100X

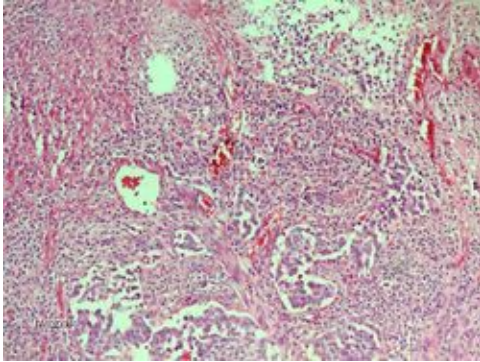


Figura 4. La microfotografía muestra nidos tumorales asociados a la inflamación aguda supurada. HE 100X

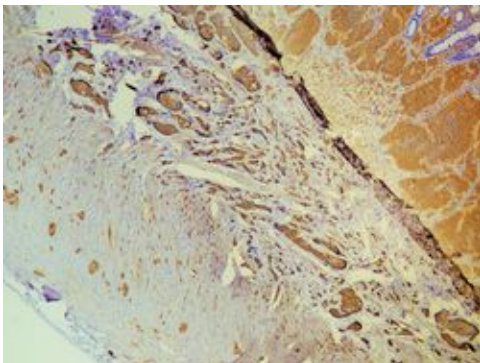


Figura 5. Inmunoreactividad positiva para Cromogranina

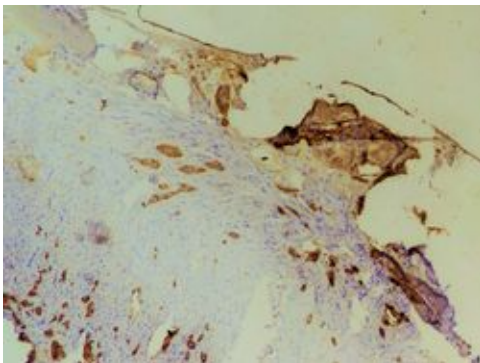


Figura 6. Inmunoreactividad positiva para Sinaptofisina.

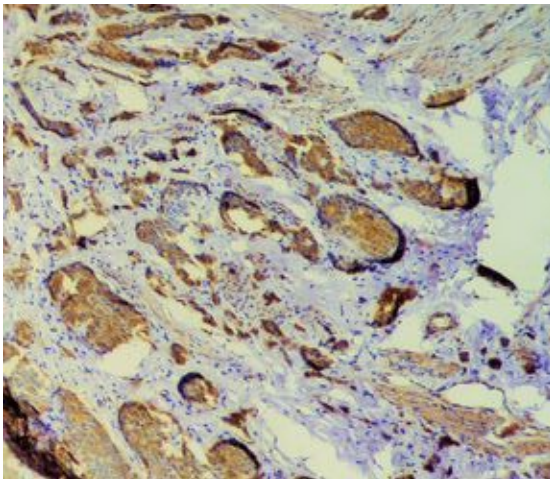


Figura 7. Inmunoreactividad positiva para Enolasa neuronal específica.

A 8 pacientes se les realizó solamente apendicectomía y solo uno fue sometido a hemicolectomía.. Ninguno de los pacientes ha fallecido y todos se encuentran en buenas condiciones, libres de enfermedad posterior a la intervención y durante una media de seguimiento de 6 a 48 meses. En las Tablas 1 y 2 se muestran las características clínicas e histopatológicas de los casos en estudio:

Tabla 1. Características clínicas

Nº	EDAD	SEXO	DIAGNOSTICO PREOPERATORIO
1	19	M	APENDICITIS AGUDA
2	17	M	APENDICITIS AGUDA
3	38	F	APENDICITIS AGUDA
4	18	F	APENDICITIS AGUDA
5	33	M	APENDICITIS AGUDA
6	62	M	APENDICITIS AGUDA
7	46	F	APENDICITIS AGUDA
8	65	F	APENDICITIS AGUDA
9	22	F	APENDICITIS AGUDA

Tabla 2: Características Histopatológicas

CASO	DIAGNOSTICO HISTOPATOLOGICO	LOCALIZACION	TAMAÑO (cm)	INFILTRACION	VARIEDAD HISTOLOGICA
1	Tumor carcinoide. Apendicitis aguda flegmonosa. Peritonitis	Punta	0,8	Hasta la serosa	Clásico (Insular)
2	Tumor carcinoide. Esclerosis de la Luz	1/3 Distal	2 x 1	Hasta la serosa y mesoapéndice	Clásico (Insular)
3	Tumor carcinoide	Punta	0,4	Hasta la serosa	Clásico (Insular)
4	Tumor carcinoide Apendicitis aguda incipiente	Punta	0,3	Hasta la serosa	Clásico (Insular)
5	Tumor carcinoide	Punta	0,3	Hasta muscular externa	Clásico (Insular)
6	Tumor carcinoide Apendicitis aguda flegmonosa. Peritonitis	Punta	0,5	Hasta la serosa	Clásico (Insular)
7	Tumor carcinoide. Apendicitis aguda	1/3 Distal	0,5	Hasta muscular externa	Clásico (Insular)
8	Tumor carcinoide Apendicitis aguda	Punta	0,4	Hasta muscular externa	Clásico (Insular)
9	Tumor carcinoide	1/3 Medio	1	Hasta la serosa	Adenocarcinoide

Discusión

La apendicectomía es la intervención urgente más comúnmente realizada en los diferentes hospitales del mundo, siendo la patología tumoral de la misma una forma de presentación inusual, por esto, el cirujano debe estar consciente de los posibles tumores con los que se puede encontrar, así como determinar el tratamiento más adecuado. La presentación clínica de los carcinoides subestima considerablemente su incidencia, puesto que mucho de ellos son asintomáticos⁽⁸⁾. Los tumores carcinoides representan el tumor más común del apéndice cecal; se estiman entre 0,2 y 0,5% de todas las apendicectomías⁽¹⁵⁾. La mayoría se localiza en el tracto gastrointestinal, pero pueden presentarse también en el páncreas, vesícula y vías biliares, bronquios, pulmón, ovario, tiroides, paratiroides, timo y tracto urogenital^(4,5). Los tumores carcinoides son un grupo heterogéneo de neoplasias derivadas de las células de Kulchitsky.^(4,5) Se los considera originados de las células endocrinas subepiteliales presentes en la lámina propia y la submucosa apendicular.

La edad más frecuente de aparición es hacia el final de la tercera década de la vida, con una media a los 30 años, pero ellos pueden aparecer en cualquier grupo etario, incluidos los niños^(16,17) El promedio de edad de los pacientes estudiados con tumores carcinoides fue de 37,8 años. Al igual que lo descrito en otros grupos, respecto al sexo predominó el femenino, alcanzando en el estudio 55,6% de los casos. Beaton considera cuatro formas de presentación del tumor carcinoide apendicular⁽¹⁸⁾:

1. Hallazgo incidental en paciente asintomático.
2. Apendicitis aguda.
3. Dolor crónico en fosa ilíaca derecha.
4. Síndrome carcinoide clásico.

En la serie estudiada, todos los pacientes fueron operados con cuadro clínico sugestivo de patología inflamatoria aguda abdominal, siendo la apendicitis aguda la más común. La existencia de tumor carcinoide apendicular como hallazgo anatomopatológico en pacientes con diagnóstico de apendicitis aguda y el predominio de este tumor en el tercio distal han sido descritos por otros autores⁽¹⁶⁾.

Histológicamente, el tumor carcinoide del apéndice cecal puede ser dividido en varias categorías, como lo son el tipo clásico (insular), formado por nidos sólidos de pequeñas células monótonas con ocasional arreglo acinar o formación de rosetas y mitosis extremadamente raras, el cual se observó en el 88,9 % de nuestros casos: El tipo adenocarcinoide o carcinoide con diferenciación glandular (adenocarcinoide tipo tubular), caracterizado por formaciones glandulares dentro de nidos sólidos, sólo se observó en uno de nuestros casos y el tumor carcinoide mucinoso, que se caracteriza por nidos pequeños y uniformes de células en anillo de sello acompañadas de moco extracelular.⁽¹³⁾ En cuanto al estudio de inmunohistoquímica, estos tumores suelen ser positivos para, cromogranina, enolasa neuronal específica, serotonina y sustancia P. En los casos de este estudio todos fueron positivos para los anticuerpos enolasa neuronal específica, cromogranina y sinaptofisina.

El tratamiento de los tumores apendiculares depende de diversos factores. En los tumores carcinoides menores de 1 cm parecen no existir dudas acerca de la apendicectomía simple como tratamiento único, así lo avalan importantes series. En cuanto a la hemicolectomía derecha con disección de los ganglios linfáticos, también existe consenso que es el tratamiento de elección cuando el tumor es mayor a 2 cm, cuando existe infiltración del mesoapéndice o éste se localiza en la base⁽¹³⁻¹⁵⁾. En la serie en estudio se describe invasión del mesoapéndice en uno de los casos, al cual se le practicó hemicolectomía. Moertel informó que no hubo enfermedad metastásica en 97 pacientes con tumores carcinoides menores de 2 cm, mientras que sí la hubo en dos de tres pacientes con tumores mayores de 2 cm⁽⁸⁾.

En los tumores entre 1 y 2 cm, el tratamiento debe ser individualizado y basarse en factores como la edad y enfermedades del paciente, la localización del tumor, la invasión linfática o vascular, la afección del mesoapéndice y/o de los ganglios linfáticos. Así, cuando se trata de pacientes jóvenes con tumores próximos a la base del apéndice, con invasión vascular o de los linfáticos de la submucosa y/o con infiltración del mesoapéndice, es aconsejable realizar una hemicolectomía derecha, ya que la presencia de dichos factores se asocia a un pronóstico desfavorable. Por el contrario, en los pacientes mayores de 60 años o con elevado riesgo quirúrgico el tratamiento recomendado es la apendicectomía, aunque presenten los mismos criterios desfavorables. En presencia de metástasis en los ganglios linfáticos, también se ha aconsejado la hemicolectomía derecha^(19,20,21,22,23,24,25).

En general, el pronóstico del tumor carcinoide de apéndice cecal es bueno pese a la existencia de diseminación metastásica, alcanzando una supervivencia a los 5 años de 86 a 100% en los carcinoides clásicos y cerca de un 80% en los adenocarcinoides^(26,27)

Los tumores carcinoides del apéndice cecal son neoplasias muy poco frecuentes que en la mayoría de los casos cursan sin síntomas propios y que se presentan indiscutiblemente como un cuadro clínico de apendicitis aguda. Por lo general, el diagnóstico se realiza mediante el estudio histopatológico de la pieza quirúrgica, por lo tanto, se hace indispensable realizar este examen en todas las piezas de apendicectomía. La existencia de un gran número de neoplasias benignas, además de la baja agresividad de la mayoría de los tumores carcinoides hace que la apendicectomía sea suficiente como tratamiento en un gran número de casos. Por lo tanto la hemicolectomía derecha estaría reservada cuando los tumores son adenocarcinoides o tumores carcinoides mayores de 2 cm.

Referencias

1. Kaplan L. Tumores Carcinoide. En: Harrison, Principios de Medicina Interna. Madrid, McGraw-Hill Interamericana España, 1998: 667pp
2. Fenoglio-Preiser C, Noffsinger A, Stemmermann G, Lantz P, Listrom M, Rilke F: Gastrointestinal Pathology, An Atlas and Text. Philadelphia, Lippincott-Raven Publishers, 1999:553-559
3. Modlin IM, Lye KD, Kidd M. A 5-decade analysis of 13.715 carcinoid tumors. Cancer 2003, 97:934-959.
4. Ortiz V, Nicolás D, Pastor MA, Olaso V, Berenguer J. Síndrome carcinoide: avances en diagnóstico y tratamiento. Rev Esp Enferm Dig 1999;91:61-69.
5. Harris AG, Redfern JS. Octreotide treatment of carcinoid syndrome: analysis of published dose-titration data. Aliment Pharmacol Ther 1995;9:387-94.

6. Moertel CL, Weiland LH, Telander RL: Carcinoid Tumor of the appendix in the first two decades of life. *J Pediatr Surg* 1990;10: 1073-1075.
7. Alvarez R, Pacheco F, Seguel E. Tratamiento quirúrgico del tumor carcinoide del tubo digestivo. *Rev Chil Cir* 1999;51: 41-47.
8. Moertel CG, Dockerty MB, Judd ES. Carcinoid tumor of the vermiform appendix. *Cancer* 1968, 21: 270-278.
9. Parkes SE, Muir KR, Al Sheyyab M, et al. Carcinoid tumours of the appendix in children 1957-1986: incidence, treatment and outcome. *Br. J. Surg.* 1993; 80: 502-504.
10. Ryden SE, Drake, RM, Franciosi RA. Carcinoid tumors of the appendix in children. *Cancer* 1975;36:1538-1542.
11. Sandor A, Modlin IM. A retrospective analysis of 1570 appendiceal carcinoids. *Am J Gastroenterol* 1998;93:422-428.
12. Kulke MH, Mayer RJ. Carcinoid tumors. *N Engl J Med* 1999;340:858-868.
13. Memon MA, Nelson H. Gastrointestinal carcinoid tumors. Current management strategies. *Dis Colon Rectum* 1997;40:1101-1118.
14. Connor SJ, Hanna GB, Frizelle FA. Retrospective clinicopathologic analysis of appendiceal tumors from 7970 appendectomies. *Dis Colon Rectum* 1998;41:75-80.
15. Murillo J, Martínez J, Alberdi JI y cols. Tumores carcinoideos del apéndice. *Cir Esp* 1998;63:128-130.
16. Ryden bSE, Drake RM, Franciosi RA. Carcinoid tumors of the appendix in children. *Cancer* 1975;36:1538-1542.
17. Matus O., Romanini C., Correia D, Ibañez, L. Velozo P. Romero M. Carcinoide apendicular en niños. *Rev. de Cir. Infantil* 12 (1), 2002: 145-147
18. Beaton HL. Carcinoid tumors of the alimentary tract. *Cancer* 1982;32:92-99.
19. Ortiz V, Nicolás D, Pastor MA, Olaso V, Berenguer J. Síndrome carcinoide: avances en diagnóstico y tratamiento. *Rev Esp Enferm Dig* 1999;91:61-69.
20. Caplin ME, Buscombe JR, Hilson AJ, Jones AL, Watkinson AF, Burroughs AK. Carcinoid tumour. *Lancet* 1998;352:799-805.
21. Norton JA. Surgical management of carcinoid tumors: role of debulking and surgery for patients with advanced disease. *Digestion* 1994;55(3):98-103.
22. Kulke MH, Mayer RJ. Carcinoid tumors. *N Engl J Med* 1999;340:858-68.
23. Neary PC, Redmond PH, Houghton T, Watson GRK, Bouchier- Hayes D. Carcinoid disease. Review of the literature. *Dis Colon Rectum* 1997;40:349-362.
24. Rothmund M, Kisker O. Surgical treatment of carcinoid tumors of the small bowel, appendix, colon and rectum. *Digestion* 1994;55(3):86-91.
25. Connor SJ, Hanna GB, Frizelle FA. Retrospective clinicopathologic analysis of appendiceal tumors from 7970 appendectomies. *Dis Colon Rectum* 1998;41:75-80.
26. Spallitta SI, Termine G, Stella M, Calistro V, Marozzi P: Carcinoid of the appendix. A casereport. *Minerva Chir* 2000; 55: 77-87
27. Masaki A, Osamu W, Yoshihiko N, Takao K et al: Adenocarcinoid of the appendix: report of two cases. *Surg Today* 2003; 33: 375-378

NOTA: Toda la información que se brinda en este artículo es de carácter investigativo y con fines académicos y de actualización para estudiantes y profesionales de la salud. En ningún caso es de carácter general ni sustituye el asesoramiento de un médico. Ante cualquier duda que pueda tener sobre su estado de salud, consulte con su médico o especialista.