

Otros números

Buscar

ok


» [INDICE](#)» [EDITORIAL](#)» [EDITORES DE ÁREA](#)» [NUESTRO EQUIPO](#)» [CONTÁCTENOS](#)

Artículos

- [Manejo contemporáneo del trauma cervical penetrante](#)
- [Introducción](#)
- [Pacientes y métodos](#)
- [Resultados](#)
- [Discusión](#)
- [Referencias](#)

Juan Carlos Valls Puig

vallstru@hotmail.com

Especialista de Cirugía General y Cirugía Oncológica. Profesor Agregado. Jefe de la Cátedra Servicio de Otorrinolaringología. Escuela Luís Razetti. Universidad Central de Venezuela. Cirujano Especialista Hospital Pérez de León 2.

Eduardo Urra

Especialista de Cirugía General. Jefe del Servicio de Cirugía, Hospital Pérez de León 2. Caracas

Gabriela Vaamonde

Especialista de Otorrinolaringología. Cátedra Servicio Otorrinolaringología. Hospital Universitario de Caracas.

Jhonatan Torbello

Especialista de Cirugía General. Servicio de Cirugía, Hospital Pérez de León 2. Caracas.

Antonio Serrano

Especialista de Cirugía General. Servicio de Cirugía, Hospital Pérez de León 2. Caracas.

Maryangel Hinojosa

Especialista de Cirugía General. Servicio de Cirugía, Hospital Pérez de León 2. Caracas.

Cirugía

Manejo contemporáneo del trauma cervical penetrante

Fecha de recepción: 23/08/2017

Fecha de aceptación: 17/09/2017

Se dividieron 28 pacientes con trauma cervical penetrante, de acuerdo al tipo de conducta aplicada para el diagnóstico y tratamiento. Grupo A, dieciocho heridos, 64,3%, con signos duros sometidos a exploración quirúrgica inmediata. El 94,4% presentó hallazgos positivos a la cervicotomía. La mortalidad por heridas de cuello se ubicó en 11,1%. Grupo B, diez lesionados, 35,7%, admitidos para observación por la ausencia de hallazgos clínicos, presencia de signos blandos o estudios paraclínicos negativos. No hubo decesos. La sensibilidad del examen físico para identificar lesiones importantes en toda la serie fue de 94%. La conducta conservadora del trauma cervical penetrante es una proposición viable y segura en este tipo de lesiones. El manejo multidisciplinario apoyado en estudios como la tomografía y la nasofibrolaringoscopia posee el potencial para el diagnóstico y seguimiento de estos pacientes.

Palabras Claves: trauma cervical penetrante; manejo selectivo; conducta conservadora

Title

Penetrating Neck Trauma. Contemporary treatment

Abstract

To evaluate 28 patients with penetrating neck trauma, were distributed in two groups on the basis of the management. Group A, eighteen injured (64,3%) with hard signs, underwent immediate surgical exploration of the neck. 94,4% had positive explorations. A 11,1% mortality rate by neck injuries. Group B, ten wounded, 35,7%, with soft signs, negative clinical or investigational findings, underwent observation. No mortality. Physical examination was sufficient for identifying lesions in 94% of patients. The conservative management of penetrating neck trauma is a viable and secure procedure in this type of injury. A multidisciplinary approach with support in tomography and nasofibrolaryngoscopy permitted diagnosis and following up of patients.

Key Word

penetrating neck trauma; selective management; conservative approach

Manejo contemporáneo del trauma cervical penetrante

Introducción

Desde la década de los ochenta el trauma asociado a la violencia social ha venido incrementándose progresivamente⁽¹⁻⁴⁾, ha ascendido de la séptima causa de mortalidad en la población venezolana a ocupar el tercero y cuarto lugar en los últimos diez años⁽⁵⁾. Según Montalvo FR, representa la primera causa de mortalidad entre los 5 y 44 años de edad y el trauma penetrante es el más frecuente⁽⁶⁾. La violencia social y recientemente la política, llenan los encabezados de los diarios, convirtiendo a Caracas como una de las ciudades más peligrosas del mundo.

Se define como trauma cervical penetrante aquel que cruza el músculo platisma ^(7,8). La incidencia se sitúa entre 1% a 10% en el ámbito civil ^(1,3,9-13) y el 7% a 54% en los escenarios militares o en los ataques terroristas con explosivos ⁽¹⁴⁻¹⁸⁾.

La concentración de múltiples estructuras vitales en el cuello y la falta de coberturas óseas, cartilaginosas, fibrosas o musculares en la mayoría de ellas, han vuelto un desafío el manejo de las heridas penetrantes para el cirujano de trauma ^(11,19,20). El abordaje dependerá de las zonas anatómicas comprometidas^(7,20,21). Los bordes de las áreas han variado desde su reporte original⁽²²⁾ y la subsiguiente modificación⁽²³⁾. La zona I se reconoce desde la cara superior de la clavícula hasta la membrana cricótiroidea, la zona II entre el borde previo y el ángulo de la mandíbula y finalmente la zona III por encima del último límite mencionado, hasta la base del cráneo, (Figura 1).

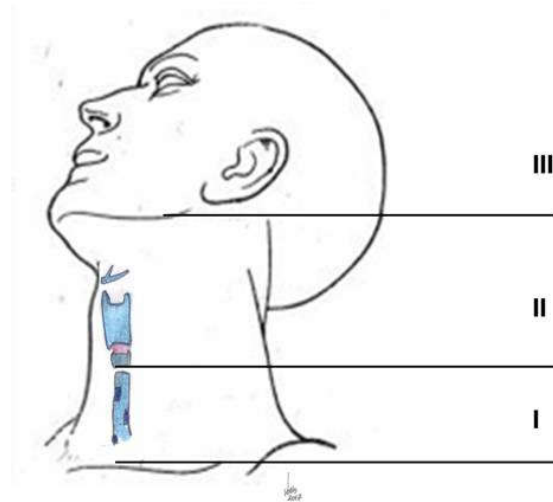


Figura 1. Zonas anatómicas del cuello ⁽²³⁾.

Debido a las dificultades para el acceso quirúrgico en la zona I y III, el uso de estudios tomográficos, endoscópicos y endovasculares resulta la principal opción, reservando el tratamiento operatorio para pacientes inestables^(24,25). En las últimas décadas, la conducta frente a las lesiones en la zona II ha suscitado considerable debate. Ha cambiado de la exploración quirúrgica obligatoria al manejo conservador o selectivo^(19,21,24).

Los pacientes que ingresan con signos duros de lesión importante, como hemorragia activa, hematoma expansivo, dificultad respiratoria, burbujeo de la herida, trastornos neurológicos, y shock hipovolemico deben ser sometidos a exploración quirúrgica inmediata. Sin embargo, la controversia se ubica en aquellos asintomáticos o sin signos significativos o blandos, como hemoptisis, disfonía, enfisema subcutáneo, disfagia, y asimetría cervical no expansiva, que pudieran beneficiarse de un manejo centrado en observación y exámenes físicos seriados con el uso de estudios imagenológicos y endoscópicos de acuerdo a la zona comprometida y a la sintomatología, y la selección de los casos que requieran cirugía^(19,20,21,24,26-28). La evaluación incluiría los sistemas vascular, respiratorio, digestivo y nervioso^(10,21).

El propósito del estudio es evaluar la seguridad de la exploración quirúrgica inmediata y el manejo selectivo del trauma cervical penetrante en las instituciones involucradas.

Pacientes y métodos

Se llevó a cabo un estudio descriptivo, cuantitativo y transversal, de 28 pacientes con diagnóstico; de heridas penetrantes de cuello, diagnosticados, tratados e interconsultados por los autores a partir del año 2012 hasta el año 2016, en la cátedra servicio de Otorrinolaringología del Hospital Universitario de Caracas y en el servicio de cirugía general del Hospital Ana Francisca Pérez de León 2.

Las heridas de bala reportadas en este estudio fueron de baja velocidad. Los pacientes fueron tratados de acuerdo a los signos y síntomas por el especialista de guardia. La resucitación inicial se apoyó en los protocolos estandarizados. Se dividieron en dos grupos distintos. El 64,3% y el 35,7% del total de la serie se distribuyó entre el grupo A y B, respectivamente. Grupo A, exploración quirúrgica inmediata por cervicotomía de acuerdo a la presencia de signos duros y Grupo B, pacientes admitidos para observación por la ausencia de hallazgos clínicos, presencia de signos blandos o estudios paraclínicos negativos. Las incisiones fueron realizadas de acuerdo a la zona involucrada y a la bilateralidad de las heridas.

Se analizaron de acuerdo al sexo, edad, tipo de arma empleada, localización de la herida por zonas, presentación clínica y estudios paraclínicos, incisión ejecutada, hallazgos operatorios, morbilidad y mortalidad. Las distintas frecuencias fueron expresadas en número y porcentaje.

Resultados

La edad osciló entre 15 y 65 años, con una media de 32 años, el mayor número se situó entre los 20 y 29 años. El 92,8% pertenecían al género masculino. Las heridas por arma blanca representaron el 57,1% y las de fuego el 42,9%. La localización correspondió a las zonas II y III con 75% y 25%, respectivamente. Dos lesiones fueron transcervicales con entrada y salida por ambas zona II.

Grupo A. Dieciocho pacientes fueron incluidos en este grupo por presentar uno o más signos duros. Tres ingresaron hipotensos con presión arterial sistólica menor de 90mmHg. Once con hematomas expansivos, dos asociados a trastornos de conciencia. Tres por hemorragia cervical externa y otro por sangramiento en cavidad oral. Cinco con compromiso de la vía aérea. Tres por disnea, uno vinculado a desviación de la traquea por hematoma expansivo. Dos con burbujeo por la herida, enfisema subcutáneo y disfonía. Un paciente con herida en zona III manifestaba parálisis facial. Un tercio del grupo presentó lesiones asociadas principalmente en tórax, seguido de cráneo y abdomen.

La cervicotomía exploradora se consideró positiva por el compromiso de estructuras cervicales en 17 pacientes (94,4%). Las lesiones más frecuentes fueron las vasculares con once (61,1%), un tercio presentó compromiso de varios elementos vasculares. Representando las lesiones venosas las más numerosas, (38,8%) seguidas de las arteriales, (33,3%). Las venas más afectadas fueron: la yugular interna en siete casos, (38,8%), las yugulares anteriores y externa en dos, (11,1%) cada una. En cuanto a las lesiones arteriales, resultaron comprometidas, la carótida común en dos casos, (11,1%), la carótida externa, vertebral, maxilar interna, occipital y temporal superficial en uno, (5,5%) cada una. Seguidamente, las heridas más comunes fueron las relacionadas con la vía digestiva (38,8%). La faringe en seis y el esófago en uno. Finalmente un tercio del grupo presentó traumatismos en la vía aérea. Tres en laringe e idéntico número en traquea. En un paciente la operación fue innecesaria, por ausencia de hallazgos significativos. La incisión por el borde anterior del esternocleidomastoideo se usó en catorce pacientes. El trazo preauricular en tres y un delantal (Figura 2).

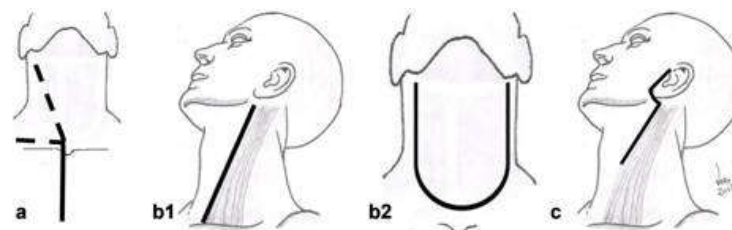


Figura 2. Incisiones para trauma cervical por zonas. Zona I: a) Esternotomía con prolongación cervical o supraclavicular ⁽⁶¹⁾. Zona II: b1) Oblicua o de Constantini ⁽⁶²⁾. b2) Delantal. Zona III: c) Preauricular con extensión cervical. (Esquema de JCVP).

Un tercio de los casos requirió traqueostomía. Se efectuaron ligaduras en los vasos venosos y en los arteriales, distintos a los de la carótida común. Estas últimas se repararon con prótesis artificiales e injertos venosos. Se aplicó rafia primaria en las lesiones de la vía aérea y digestiva. Las de faringe se protegieron con un colgajo muscular de esternocleidomastoideo.

Un paciente con lesiones extracervicales asociadas, presentó durante el acto quirúrgico hipotensión y acidosis sometiéndolo a un esquema de control de daños. Se practicó ligadura simple de vasos sangrantes y colocación de sondas de Foley derivativas al exterior, con el balón insuflado dentro de la lesión faringea (Figura 3). Una vez reestablecidos los parámetros fisiológicos, fue trasladado nuevamente del área de cuidados intensivos a quirófano, para el cierre definitivo, con buena evolución postoperatoria.

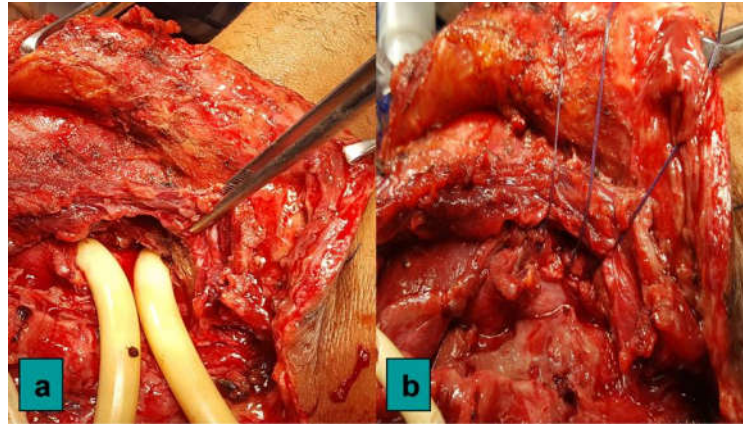


Figura 3. Posterior a la segunda fase resucitativa de un esquema de control de daños y durante la cirugía definitiva. a) Sondas de Foley derivativas en una lesión faringea con escasa contaminación. b) Rafia faringea final después del retiro de las sondas.

Un paciente falleció en quirófano y otro en el postoperatorio inmediato por las heridas cervicales. El porcentaje de mortalidad por trauma cervical se ubicó en 11,1%. Un deceso se relacionó a lesiones torácicas asociadas en el postoperatorio mediato. El 16,6% presentó complicaciones relacionadas con fístula salival, estenosis faringea y dolor en el hombro. Idéntico porcentaje, desarrolló paresia de las cuerdas vocales. La nasofibrolaringoscopia permitió el diagnóstico; y seguimiento de la mayoría de las complicaciones, el retiro de los traqueostomos, e identificó la causa de la persistencia de una fístula salival (Figura 4).

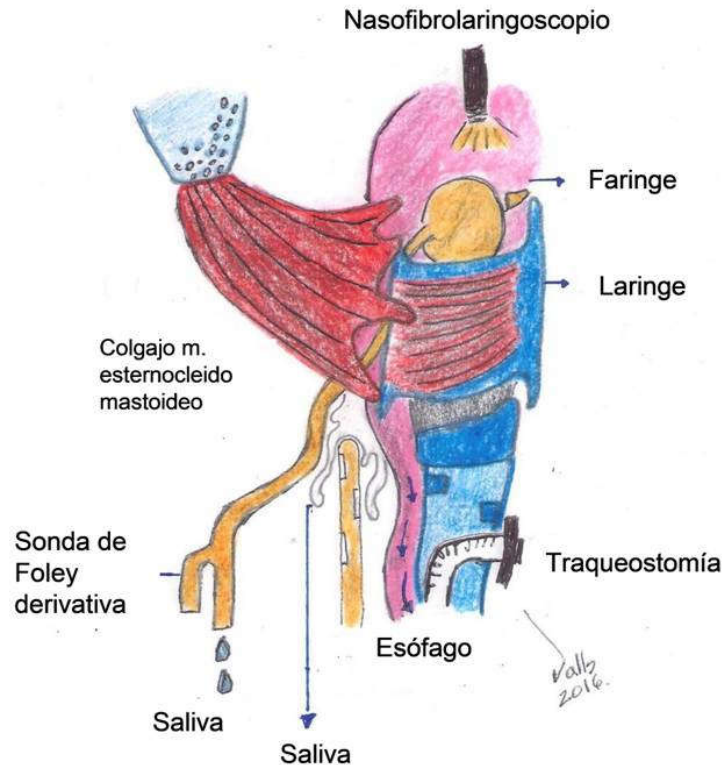


Figura 4 Identificación por nasofibrolaringoscopia de la persistencia de una fístula orocutánea asociada al globo insuflado de una sonda de Foley emplazada como drenaje cutáneo.

Grupo B. Diez pacientes integraron este grupo. Fueron sometidos a observaciones frecuentes y de acuerdo a los hallazgos clínicos, se realizaron diversos estudios paraclínicos. Radiologías simples de cuello y tórax en todos. Nasofibrolaringoscopías y tomografías de cuello en cuatro heridos cada una. Un esófagograma y una exploración con anestesia local.

En dos lesionados (20%), se decidió realizar cervicotomía exploradora en las primeras 48 horas siguientes al ingreso, debido a un edema supraglótico por un hematoma creciente evidenciado en la nasofibrolaringoscopia en uno y a la presencia de una aparente fuga de contraste en el esófagograma en otro por una herida transcervical. Ambos se abordaron por el borde anterior del músculo esternocleidomastoideo y se agregó un trazo transversal en el segundo caso. El primero se acompañó de traqueostomía por compromiso de la vía aérea superior, y se ligó una de las ramas de la arteria carótida externa. La nasofibrolaringoscopia permitió el seguimiento y retiro del traqueostomo en el postoperatorio mediato. En el segundo no se constataron hallazgos de importancia. No hubo morbilidad, ni mortalidad en todo el grupo. Los casos no quirúrgicos (80%), egresaron en las primeras veinticuatro horas.

La sensibilidad, del examen físico para diagnosticar lesiones importantes en los dos grupos fue de 94%.

Discusión

El primer reporte del manejo quirúrgico de una herida cervical, se atribuye al cirujano francés Ambrosio Paré en el año 1552, quien ligó la arteria carótida y la vena yugular interna de un soldado lesionado. En 1803, Fleming ejecutó la misma maniobra en un marinero. A finales del siglo 1800, la mortalidad alcanzó el 60% en la aplicación de este tipo de procedimiento⁽⁷⁾.

En la primera guerra mundial, el alto número de complicaciones tardías como los aneurismas arteriales referidos en revisiones históricas del ejército inglés⁽²⁹⁾ y estadounidense⁽³⁰⁾, revelan un manejo no operatorio del trauma cervical penetrante. Las hemorragias incontrolables se asociaban con una mortalidad entre el 11% al 16%^(24,30).

Sin embargo, numerosos manuscritos y textos, constatan la extraordinaria habilidad de algunos cirujanos franceses como H. Constantini⁽³¹⁾, J. Delmas, J. Fiolle⁽³²⁾ y L. Sencert⁽³³⁾ en la

exploración quirúrgica de los hematomas cervicales y las lesiones del tracto aerodigestivo, en los heridos provenientes de las trincheras. Diversas maniobras aparecen magníficamente ilustradas para tal fin ⁽³⁴⁾. Algunas incisiones para disección cervical como las de De Quervain e Hipolito Morestin fueron incorporadas en las cervicotomías exploradoras ^(32,33). Los conflictos armados han significado la oportunidad para la aplicación de numerosos avances en la cirugía del trauma ⁽²¹⁾.

En su obra "Surgery of Modern Warfare" de 1941, Hamilton Bailey ⁽³⁵⁾ cirujano británico de la Royal Navy, recomendó la exploración quirúrgica de los hematomas cervicales. Sugirió maniobras y abordajes de su propia experiencia militar, así como la de algunos cirujanos galos mencionados previamente. Señaló la importancia de la intervención temprana para evitar complicaciones neurológicas. La cervicotomía exploradora representó la mejor alternativa terapéutica del trauma cervical penetrante en la segunda guerra mundial. La mortalidad descendió hasta un 7% ^(21,30).

El éxito de la cirugía en el escenario militar sentó el precedente para su aplicación en el ámbito civil ⁽²⁴⁾. En 1956, Fogelman y Stewart, ⁽³⁰⁾ del Hospital Memorial Parkland en Dallas, reportaron un 6% de mortalidad en pacientes sometidos a cervicotomía exploradora temprana y 35% en los diferidos. Con base en esta experiencia, los autores recomendaron la exploración quirúrgica obligatoria para todas las heridas penetrantes. Con esta conducta, el porcentaje de mortalidad descendió, pero se asocio a un incremento de las intervenciones operatorias sin hallazgos. Lentamente, algunos estudios sugirieron que aquellos heridos sin signos claros de lesión vascular o visceral podrían ser observados, complementado con investigaciones apropiadas ^(20,21,36). Surgió así, el manejo conservador o selectivo de las lesiones cervicales y un cambio al viejo dictado de la exploración quirúrgica obligatoria ^(21,24).

La discusión entre ambas tendencias se centró, entre si la mayoría de los traumatismos causaban o no daños significativos, el valor del examen físico seriado y los estudios paraclínicos para evitar el retraso en la identificación de las lesiones ocultas, la reducción de los turnos quirúrgicos, el empleo de procedimientos diagnósticos inaccesibles, y la disminución de intervenciones a cargo de cirujanos inexpertos ^(20,21,24).

Publicaciones posteriores revelaron que la mortalidad, morbilidad, tiempo de hospitalización y costos eran similares entre ambas conductas ^(7,19,20,21,24). Tisherman y col.⁽³⁷⁾, en una revisión de sesenta artículos, establecieron como una recomendación nivel I según la evidencia científica, que el manejo operatorio y selectivo de las heridas en zona II poseían igual certeza diagnóstica. El abordaje selectivo se recomendó para minimizar operaciones innecesarias.

Cada especialista e institución confecciona el tipo de conducta, de acuerdo a su experiencia y los recursos disponibles ^(10,21,24). Ciudades como Medellín, Johannesburgo, Tel Aviv y Jerusalén, donde la violencia representa un grave problema de salud pública, cuentan con centros especializados en trauma. Han desarrollado protocolos en la atención de las lesiones cervicales y han evolucionado del manejo obligatorio al selectivo, con la incorporación de tecnologías como las arteriografías diagnósticas y la terapia endovascular ^(12,18,20,25,26,38,39,40).

En Venezuela, la primera ligadura de la arteria carótida externa fue practicada por Guillermo Michelena, durante la extracción de un proyectil que comprimía el nervio vago en el año 1854⁽⁴¹⁾. En el Hospital Vargas, Pablo Acosta Ortiz ⁽⁴²⁾ y Domingo Luciani⁽⁴³⁾ ejecutaron la misma maniobra por aneurismas en los años 1905 y 1934, respectivamente. En 1969, Oscar Rodríguez y Esteban Garriga ⁽⁴⁴⁾ removieron por vía transfaringea, un proyectil alojado en la base de cráneo de un agente policial. Quintana y col.⁽⁹⁾, señalaron su experiencia en heridas arteriales cervicales, en el Hospital M.Q.E de Salas durante los años 1958 a 1968.

En 1987, Aure y col. ⁽⁴⁵⁾ del Hospital Universitario de Caracas publicaron una serie de pacientes con heridas penetrantes en el cuello, comparándola con la literatura internacional. Seguidamente Moreno y col.⁽⁴⁶⁾ en el Hospital Domingo Luciani reportaron su experiencia en dos grupos diferenciados por la exploración quirúrgica con o sin estudios adicionales, y observación. Posteriormente le siguieron el estudio de Porras y col.⁽⁴⁷⁾ del Hospital General del Oeste. Las tres instituciones capitalinas indicaron la importancia del examen clínico, el empleo de estudios paraclínicos, la diferenciación entre cervicotomía inmediata y conducta expectante, y resaltaron el valor del equipo multidisciplinario. Coinciden que el noventa por ciento de los lesionados ingresan en condiciones estables a las salas de emergencia y de disponer los medios

diagnósticos, podría considerarse un manejo conservador.

En la primera década del milenio, De Abreu y col.⁽⁴⁸⁾ en el Hospital Vargas de Caracas y Guzmán y col.⁽⁴⁹⁾ del Hospital Universitario de Maracaibo, señalaron el reto que significan las heridas cervicales por un lado y el manejo de las lesiones laringotraqueales por otro. La unidad de politraumatizados del Hospital General del Este⁽¹¹⁾ desarrolló, divulgó y actualizó protocolos estandarizados que incluyeron ambos tipos de tendencias.

En el presente estudio, la mayor frecuencia en el género masculino y el compromiso de la segunda y tercera década de la vida, se corresponde con lo reportado en toda la literatura revisada (13,14,18,20,30,36,38,40,45-49). El tipo de herida de acuerdo al mecanismo que lo provocó, varió de acuerdo al periodo estudiado, factores sociales, económicos o al escenario involucrado. En Caracas, las lesiones por arma de fuego predominaron en el decenio de los noventa (3,4,46,47,49). Seguidamente en el Hospital Vargas y en la actual serie, los traumatismos por arma blanca superaron a las anteriores⁽⁴⁸⁾. Igual incidencia se reporta desde Medellín⁽³⁸⁾. Castillo y col.⁽⁵⁰⁾, indicaron la misma tendencia, en reos provenientes de una prisión. Durante el Apartheid en Sudafrica, la adquisición de fusiles AK47s por grupos rebeldes ocasionó un cambio a finales de los ochenta ⁽²⁵⁾. En los ataques terroristas en Israel o en diversos conflictos militares, los fragmentos provenientes de dispositivos explosivos o los proyectiles percutidos por armas de fuego, representaron la totalidad de las causas ^(17,18). Estos últimos poseen un mayor porcentaje de daños vasculares o viscerales ^(10,19).

La zona II es la más frecuentemente lesionada, con un porcentaje entre 50% a 82%. La zona I y III, se ubican entre 5% a 44% y 8% a 33% respectivamente, sin un predominio claro entre una u otra ^(13,28,38,47-55). Hirsberg y col.⁽⁵¹⁾, reportaron un 24% de heridas transcervicales. No evidenciamos traumatismos en zona I y un 7,14% cruzaron la línea media.

En pacientes sometidos únicamente a exploración quirúrgica obligatoria se ha señalado hasta un 86,5% de intervenciones sin hallazgos significativos ^(10,21,22,28,37,50,54,56,57). En aquellos donde se incluyeron grupos para conducta conservadora, refirieron entre 70% y 93% de exploraciones positivas, y menos del 10% de lesionados observados que requirieron cervicotomía. Solo evidenciaron un 1,5% de heridas ocultas con presentación clínica tardía, siendo las esofágicas las más frecuentes. El manejo selectivo incrementó el número de exploraciones positivas y redujo las negativas^(10,20,21,25,36,50,52,58). En nuestro medio ^(45,47,48) los porcentajes de exploraciones con hallazgos significativos resultaron semejantes o superiores a los de las publicaciones internacionales.

Según Asensio y col.⁽²¹⁾, no existen diferencias en la incidencia general de heridas por sistemas entre la conducta obligatoria y la selectiva. Por orden de frecuencia, las lesiones vasculares se ubican entre 12% a 62% ^(10,16,21,36,53,48,49,56,59,60), aéreo 7% a 43% ^(10,20,21,36,53,56,59), y digestivo 5% a 29,4% ^(10,21,36,40,49,53,56,59,60). Traumatismos multisistema pueden evidenciarse hasta por encima del 30% de los casos ^(10,59).

Las lesiones venosas predominan con la yugular interna y la subclavia, seguido de las arteriales con la carótida común, la carótida externa, la subclavia, la carótida interna y las menos frecuentes la vertebral⁽²¹⁾. Las heridas transcervicales⁽⁵³⁾ y las del ámbito militar indican una mayor incidencia en la arteria carótida sobre las venosas⁽¹⁶⁾. En Latinoamérica, se señalan hasta 70% de traumatismos arteriales y venosos combinados ^(12,38). En la literatura nacional⁽⁴⁵⁻⁴⁸⁾ y en nuestra casuística, los traumatismos vasculares son los más frecuentes y se reproducen aproximadamente el mismo orden por vasos comprometidos, a excepción de los vasos subclavios que fueron inexistentes. Las lesiones digestivas fueron más numerosas que las de la vía aérea.

El tipo de incisión está determinado por la zona anatómica comprometida (Figura 2). Las lesiones en zona I y III, son de difícil acceso para control vascular. La última podría requerir subluxación o resección de la mandíbula ⁽⁶¹⁾. En 1918, el cirujano francés de origen argelino, Henry Constantini ⁽⁶²⁾ describió e ilustró el trazo sobre el borde anterior del músculo esternocleidomastoideo para detener una hemorragia cervical, en un herido por un obús durante la primera guerra mundial. Su autoría fue confirmada en 1936 ⁽³⁴⁾. La variedad en delantal esta indicada en las heridas transcervicales ⁽⁵³⁾.

Las lesiones de la arteria carótida común identificadas durante el acto operatorio se benefician

de la reparación primaria sobre la ligadura. Las heridas de la vena yugular interna pueden ser ligadas sin riesgo (63,64). El tratamiento de los traumatismos esofágicos y traqueales estará determinado por el estado clínico del paciente, tiempo de evolución y la extensión del daño. El objetivo terapéutico incluye debridamiento, cierre primario con interposición de tejidos vascularizados, y drenaje apropiado(8,11,19,21,28). Todos estos conceptos fueron aplicados en los pacientes de las instituciones involucradas.

El concepto del “trauma urbano del futuro”, fue establecido a principios del nuevo milenio por Mabry y col.(14), como parte de su experiencia en la batalla de Somalia, representada en la película “La caída del halcón negro” dirigida por Ridley Scott. Fue definido como un conflicto cerrado, violento y con heridas destructivas. Su manejo incluyó el cuestionamiento de viejos dogmas y la incorporación de nuevas estrategias y tecnologías. La “cirugía de control de daños”, significa una estrategia quirúrgica descrita en el contexto del trauma exanguinante (65). La filosofía implica retardar la reparación definitiva de las lesiones hasta la recuperación del deterioro del estado fisiológico en la unidad de cuidados intensivos. Esta técnica se aplica a varias regiones corporales. Sin embargo, el área cervical no está descrita en la literatura (65-68). En el paciente descrito en este trabajo, se derivó la vía digestiva superior al exterior, seguido de cierre definitivo, cuarenta y ocho horas después. Con excelentes resultados.

La morbilidad de los pacientes sometidos a exploraciones quirúrgicas oscila entre el 8% a 33% (13,20,21,45-56) representado las dehiscencias de las heridas, fistulas digestivas, neumonías, paraplejias y el desangramiento, como las más frecuentes. De Abreu y col.(48), refirieron una parálisis facial. Las paresias de los pares craneales son poco reportadas (10,16).Al incluir las paresias de las cuerdas vocales, el porcentaje de complicaciones alcanzó el 33,33%.

Se ha descrito entre un 4% y 51% de lesiones asociadas en cráneo, tórax y abdomen(30,39,7,50,53). La mortalidad alcanzó hasta un 24%, relacionada a heridas arteriales, del sistema nervioso central o torácicas (12,16,20,26,36,45-56). Wolf et al.(39), señalaron un riesgo de muerte tres veces superior, posterior a ataques terroristas en Israel. La presencia de traumatismos asociados, la morbilidad y mortalidad estuvo relacionada al grupo de exploración inmediata.

El examen físico posee hasta un 95% y un nivel III de recomendación, en la identificación de lesiones. Sin embargo dado el incremento en la morbilidad y mortalidad por la demora del diagnóstico y reparación de las heridas ocultas, principalmente las del tracto digestivo, se debe disponer de pruebas paraclínicas apropiadas (8,10,26,27,36,37,59).

La radiología lateral simple de cuello y la de tórax son de ayuda como prueba inicial (27,28). La sensibilidad del esofagograma y esofagoscopia para descartar alguna perforación, se ubica entre 70 a 80%. La combinación de ambas se eleva hasta 89% (21,27). La tomografía posee un nivel II de recomendación, para descartar lesiones vasculares si se demuestra que la trayectoria se encuentra alejada de los vasos cervicales (10,26,37,69) ,y permite evidenciar la presencia de aire libre causado por la presencia de algún orificio o ruptura. En conjunto con la panendoscopia aseguran la evaluación completa de probables heridas del tracto aerodigestivo (8,27). La angiotomografía es la nueva tecnología usada en el manejo selectivo, con un nivel de seguridad cercano al 100% (28,37,38,70). El tipo de terapéutica puede ser decidida, de acuerdo a los hallazgos únicos de este tipo de prueba (8,38,70).

La rápida evaluación y temprana protección de la vía aérea es el primer objetivo en el abordaje de las lesiones cervicales. El edema, sangramiento, secreciones y cuerpos extraños dificultan su acceso (10,27,28,71). La técnica inicial recomendada es oro-traqueal por laringoscopia directa (10,27,71). Las indicaciones para traqueostomía incluyen la anatomía alterada y la protección de las reparaciones traqueales (11,13,21,27,40,45). La nasofibrolaringoscopia permite una determinación preliminar de la extensión del trauma y de la función de las cuerdas vocales (10,27,71). El otorrinolaringólogo es parte esencial del equipo en la conducta selectiva (28). El manejo y seguimiento de la vía aérea se apoyó en una visión multidisciplinaria con el uso del nasofibrolaringoscopio como herramienta principal.

Varios estudios recomiendan para una adecuada implementación del manejo selectivo, la necesidad de contar con cirujanos experimentados y disponer de estudios radiológicos y endoscópicos de manera inmediata(20,28). En Latinoamérica y en nuestro país, los escasos recursos, la urgente necesidad de resolución de las lesiones, las restricciones en la tecnología o

su ausencia las 24 horas del día, son motivos para que la mayoría de las decisiones quirúrgicas se tomen en base al juicio clínico, limitando el manejo selectivo (12,13,38,48,55,60).

Conclusión

El manejo conservador del trauma cervical penetrante representa una conducta viable y segura en este tipo de lesiones. El abordaje multidisciplinario apoyado en estudios como la tomografía y la nasofibrolaringoscopia posee el potencial para el diagnóstico; y seguimiento de estos pacientes.

Agradecimientos: a la Profesora Mary Cruz Lema de Valls, al Dr. Jaime Valls, a la lic. Elizabeth Cuellar del HPL2, al personal de la biblioteca del Centro Medico de Caracas en San Bernardino y del Instituto de Medicina Experimental de la Universidad Central de Venezuela.

Referencias

1. Cudemus G, Mendez A, Paris A. Patología quirúrgica de emergencia en el hospital universitario de caracas. Bol Hosp. Univ Caracas. 1982; 15(18); 83-85.
2. Guerra LF. Evaluación estadística del hospital de emergencia "Perez de Leon" en su XXX aniversario, 1956-1986. Rev Soc Med Quir Hosp Emerg Perez de Leon. 1987; XXI (1): 13-48
3. Mejias M, Guevara J. Heridas por arma de fuego en pacientes hospitalizados del segundo semestre, año 1996. Rev Soc Med Quir Hosp Emerg Perez de Leon. 1997; 28(2):76-81.
4. Egea A. Diez primeras causas de hospitalización en adultos en el Hospital Perez de Leon de Petare. Rev Soc Med Quir Hosp Emerg Perez de Leon 1998;29(1): 17-24.
5. Anuario epidemiológico del 1990 al 2014 del Ministerio del Poder Popular para la salud.
6. Montalvo FR. Enfoque integral del politraumatizado. Gac Med Caracas. 2004; 112 (3).
7. Thal E. Injury to the neck. En: Feliciano D, Moore E, Matoes K, editors. Trauma. Third edition. Stanford: Appleton & Lange; 1996: 329-343.
8. Sperry J, Moore E, Coimbra R. Western Trauma association critical decisions in trauma: penetrating neck trauma. J Trauma Acute Care Surg. 2013; 75(6): 936-940.
9. Quintana I. Traumatismos arteriales.. Bol Soc Ven Cir. 1970; XXIV (1):69-102.
10. Kendall J. Penetrating neck trauma. Emerg Med Clin N Am. 1998; 16(1): 86-105.
11. Vivas L, Ottolino P. Trauma cervical en Manual del Paciente Politraumatizado. Editores: Rodriguez M, Viteri Y. 3era edic 2008. Editorial Disinlimed. Capitulo 12; 144-176.
12. Sonneborn R. Vascular trauma in Latin America. Surg Clin N Am. 2002; 82(1):189-194.
13. Jans J. Manejo del trauma penetrante cervical. Rev Hosp. Clin Univ Chile 2011;22: 195.
14. Mabry R, Holcomb J. United States Army Rangers in Somalia. J trauma 2000;49:515-28.
15. Xydakis M, Fravell M, Nasser K. Analysis of Battlefield head and neck injuries in Iraq and Afghanistan. Otol Head neck Surg. 2005;133:497-504.
16. Fox Ch. Delayed evaluation of combat-related penetrating neck trauma. J Vas Surgery. 2006;44(1):86-92.
17. Rustemeyer J, Kranz V, Bremerich A. Injuries in combat from 1982-2005 with particular reference to those to the head and neck. Brit J Oral Max Fac Surg. 2007; 45: 556-560.
18. Soffer D, Klausner J. Trauma system configurations in other countries: The Israeli model. Surg Clin N Am. 2012; 92: 1025-1040.
19. Demetriades D, Asensio J, Velmahos G. Problemas complejos en traumatismos penetrantes del cuello. Clin Quir N Am.1996; 4: 659-682.

20. Sofianos C. Selective surgical management of zone II gunshot injuries of the neck: A prospective study. *Surgery* 1996; 120 (5): 785-788.
21. Asensio J. Management of penetrating neck injuries. *Surg Clin N Am* 1991;71:267-295.
22. Saletta J, Folk F. Traumatismo en la región del cuello. *Clin Quir Nort.* 1973; Feb: 73-86.
23. Roon A. Evaluation and treatment of penetrating cervical injuries. *J Trauma.* 1979;19: 391.
24. Sweeney J, Rosemurgy A. Penetrating neck trauma. En: *Current surgical therapy*. Editor: Jhon Cameron. Fifth edition 1995. Mosby St Louis. 865-869.
25. Bowley D. Penetrating vascular trauma in Johannesburg. *Surg Clin N Am.* 2002;82(1): 221-235.
26. Paran H, Shwartz I. The evolving management of penetrating neck injuries. *IMAJ.* 2000. Oct (2): 762-766.
27. Rathlev N. Evaluation and management of neck trauma. *Emerg Med Clin Am.* 2007; 25: 679-694.
28. Hom D. Penetrating and blunt trauma to the neck. En: *Cummings of otolaryngology head and neck surgery*. Editor: Flint P. Sixth edition 2015. Saunders; Vol II: 1872-1883.
29. Makins G. Symptoms and signs of gunshot wounds of the blood vessels, and the treatment of hemorrhage. En: Makins G, editor. *On gunshot injuries to the blood vessels*. Bristol: John Wrights & sons LTD; 1919: 30-35.
30. Fogelman M, Stewart R. Penetrating wounds of the neck. *Am J Surg.* 1956;91: 586-596.
31. Constantini H. *Titres et travaux scientifiques*. Alger: Edmond Chappuis; 1925: 39-50.
32. Delmas J, Fiolle J. Carotide Primitive et Jugulaire Interne, de la clavicule au bord superieur du cartilage thyroïde. En: Masson et cie, editeurs. Paris: Libraires de L'Academie de Medecine 120;1917. 101-110.
33. Sencert L. Blessures des vaisseaux du cou et aneurismes du cou. En: Masson et cie, editeurs. *Les blessures des vaisseaux*. Paris: Libraires de l'Academie de Médecine 120; 1917: 130- 151.
34. Lejars F. Plaies du cou. En: Masson et cie, éditeurs. *Traite de chirurgie d'urgence*. Neuvième ed. Paris: Libraires de l'Académie de Médecine 120; 1936:156-175.
35. Bailey H. Wounds of the neck. En: Bailey H, editor. *Surgery of Modern Warfare*. Second edition. Livingstone, Edinburgh: F&S; 1942: 320-329.
36. Demetriades D. Penetrating injuries of the neck. *Ann Roy Coll Surg Eng.* 1985;65:71-74.
37. Tisherman S. Clinical practice guideline: penetrating zone II neck trauma. *J Trauma* 2008;64:1392-1405.
38. Morales C. Vascular trauma in Colombia. *Surg Clin North Amer.* 2002;82(1): 195-210.
39. Wolf Y, Rivkind A. Vascular trauma in high velocity gunshot and shrapnel-blast injuries in Israel. *Surg Clin N Am.* 2002; 82(1): 237-244.
40. Levy R. Management of penetrating injuries of the cervical trachea. *Ann R Coll Surg Eng.* 1997;79:195-197.
41. Razetti L. La ligadura de la carótida primitiva. En: *Lecciones y notas de cirugía clínica*. Caracas. 1917:167
42. Silva A. Pablo Acosta Ortiz. *Un mago del bisturí*. Caracas: ediciones ministerio de sanidad; 1970: 111-112.
43. Plaza F. Efemérides medicas venezolanas y días estelares *Gac Méd Car.* 2001;109(3).
44. Rodríguez O, Garriga E. Extracción de un proyectil de la base del cráneo por vía transfaríngea. *Act Onc Ven.* 1969; II (1): 75-78.

45. Aure C. Actitud del cirujano ante una herida penetrante del cuello. *Bol Hosp Univ Car.* 1987; 17(23): 49-61.
46. Moreno L. Traumatismo penetrantes del cuello. *Prog Cie Med.* 1992; 6(1); 50-52.
47. Porras C. Cervicotomias por trauma. *Rev Soc Med Quir Hosp Pérez de León.* 1998; 28 (1): 75-81.
48. De Abreu J. Traumatismo cervical penetrante en cirugía general. *Rev Ven Cir.*2006; 58(4):133-139.
49. Guzman F, Torres J, Reyes J. Tratamiento quirúrgico de los traumatismos laringotraqueales penetrantes. *Rev Ven Cir.* 2006;59 (4):148-153.
50. Penn I. Lesiones penetrantes del cuello. *Clin Qui N Am.* 1973; Dic: 1471-1481.
51. Obeid F. A critical reappraisal of a mandatory exploration policy. *SGO.*1985; Jun. 517.
52. Demetriades D, Charalambides D. Physical examination and selective conservative management in patients with penetrating injuries of the neck. *Br J Surg.* 1993; 80: 1534-1536.
53. Hirsberg A, Wall M. Transcervical gunshot injuries. *Am J Surg.* 1994; 167: 309-312.
54. Apffelstaedt J. Results of mandatory exploration for penetrating neck trauma. *World J Surg.* 1994; 18: 917
55. Castillo F, Moraga J. Trauma cervical penetrante. *Rev Chil Cir.* 2015; 67(6): 584-589.
56. Bishara R, Pasch A. The necessity of mandatory exploration of penetrating zone II neck injuries. *Surgery.* 1986; Oct: 655-660.
57. Enker W. Experiencia en el tratamiento quirúrgico de lesiones penetrantes cuello. *Clin Qui N Am.*1973.87
58. Velmahos GC. Selective surgical management in penetrating neck injuries. *Can J Surg.* 1994;37:487-491.
59. Garantziotis S. Critical care of the head and neck patient. *Crit Care Clin.* 2003;19: 73-90.
60. Millan M. Manejo del trauma penetrante cervical de zona II. *Cuad Cir.*2008; 22: 11-17.
61. Hoyt D. Anatomic exposures for vascular injuries. *Surg Clin N Am.* 2001; 81(6): 1299.
62. Constantini H. Blessures des gros vaisseaux du cou et de leurs branches. *La Presse Medicale* 1918; 6(Jan):51-52.
63. Kumar S, Fred A. cervical vascular injuries. *Surg Clin N Am.* 2001;81(6): 1331-1344.
64. Feliciano D. Management of penetrating injuries to carotid artery. *W J Surg.* 2001; 25 (8): 1028-1035.
65. Rotondo M, Schwab W, McGonigal M. Damage control. *J Trauma.* 1993; 35(3):375-383.
66. Rotondo M. The damage control sequence and underlying logic. *Surg Clin N Am.* 1997; 77: 761-777.
67. Morrison J. Noncompressible torso hemorrhage. *Surg Clin N Am.* 2012; 92: 843-858.
68. Chovanes J. The evolution of Damage Control Surgery. *Surg Clin N Am* 2012; 92: 859.
69. Gracias VH, Reilly PM, Philpott J. Computed tomography in the evaluation of penetrating neck trauma. *Arch Surg.* 2001; 136:1231-1235.
70. Burgess C, Dale O. An evidence based review of the assessment and management of penetrating neck trauma. *Clin Otol N Am.* 2012;37: 44-52.
71. Pierre E. Early management of the traumatized airway. *Anest Clin N A.* 2007;25: 1-11.

NOTA: Toda la información que se brinda en este artículo es de carácter investigativo y con fines académicos y de actualización para estudiantes y profesionales de la salud. En ningún caso es de carácter general ni sustituye el asesoramiento de un médico. Ante cualquier duda que pueda tener sobre su estado de salud, consulte con su médico o especialista.



Instituto de Medicina Tropical - Facultad de Medicina - Universidad Central de Venezuela.
Elaborado por el Centro de Análisis de Imágenes Biomédicas Computarizadas CAIBCO,
caibco@ucv.ve



Este portal ha sido desarrollado gracias al apoyo del Fonacit