

Museo de cera

■ Introducción

Malposiciones cardíacas

Fecha de recepción: 08/10/2007

Fecha de aceptación: 08/10/2007

Introducción

MALPOSICIONES CARDÍACAS.

Durante la autopsia, y después de abrir el tórax y quitar el peto esternal, es importante la observación cuidadosa de la posición del corazón. Si la aurícula anatómicamente derecha está a la derecha, es la posición normal que caracteriza al **Situs Sólitus**. En este caso, el lóbulo derecho del hígado y la vena cava están a la derecha.

Si la aurícula anatómicamente derecha está a la izquierda, se trata de un **Situs Inverso**. En esta situación el lóbulo derecho del hígado y la vena cava inferior están a la izquierda.

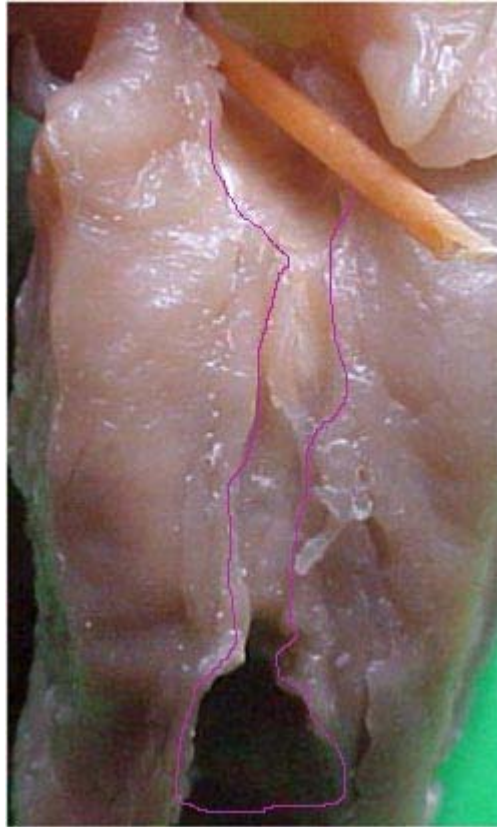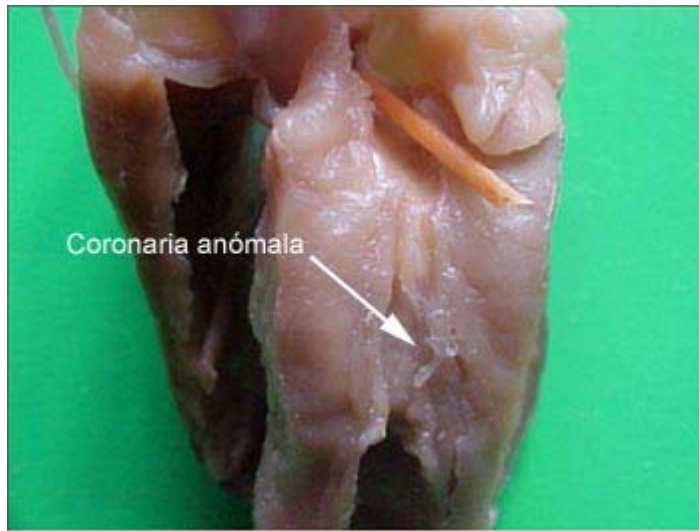
Una vez diagnosticado el situs, hay que examinar la punta del corazón, la cual puede estar a la derecha o a la izquierda. De acuerdo con el situs y la posición de la punta, podemos diagnosticar las siguientes malposiciones cardíacas:

- En situs sólitus:
- Normal: punta a la izquierda.
- Dextroversión: punta a la derecha. Generalmente se asocia con transposición de grandes vasos y tronco común.
- En situs inversus:
- Levocardia: punta del corazón a la izquierda.
- Dextrocardia: punta del corazón a la derecha (imagen especular de un corazón normal).

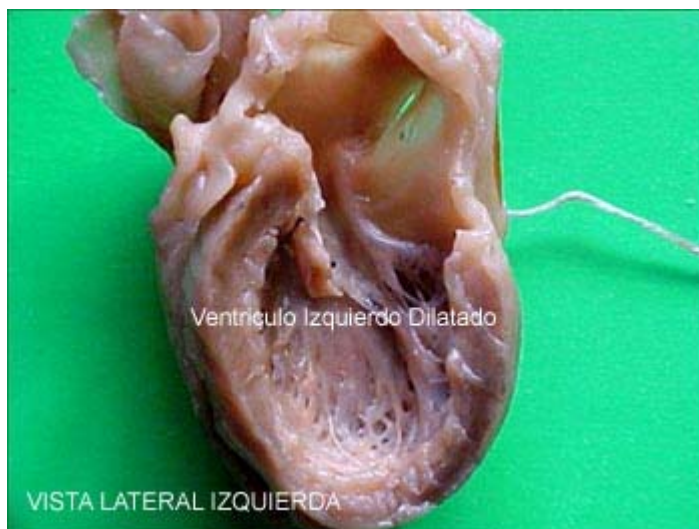Si el hígado está en el centro y existen dos venas cavas superiores, no hay posibilidad de diagnosticar el situs visceral mediante el exámen, lo cual se denomina **Heterotaxia**. Puede ocurrir que los dos pulmones tengan tres lóbulos y el lóbulo mayor del hígado esté a la derecha, condición que recibe el nombre de *Dextroisomerismo*, o que los dos pulmones tengan dos lóbulos y el lóbulo mayor del hígado esté a la izquierda, condición que recibe el nombre de **Levoisomerismo**.

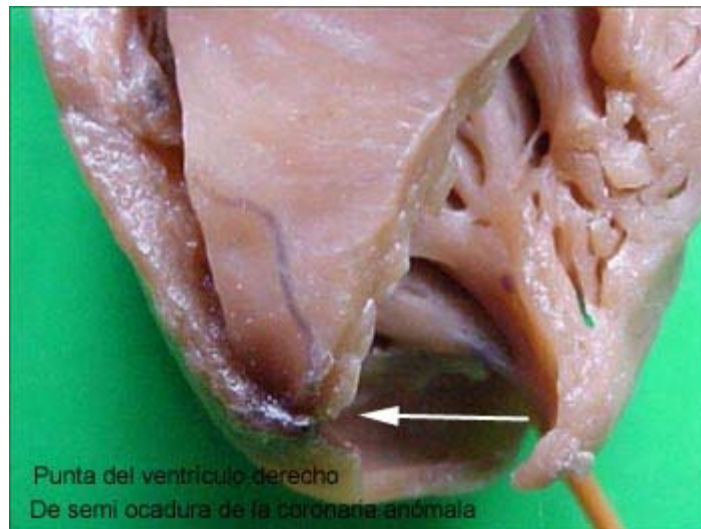CASO N° 28: AX. 8912**Edad:** 8 meses**Dx clínico:** Insuficiencia cardíaca. Cardiopatía congénita a precisar.

Fibroelastosis endocárdica. Bronconeumonía. Insuficiencia respiratoria aguda



Trayecto de la coronaria anómala

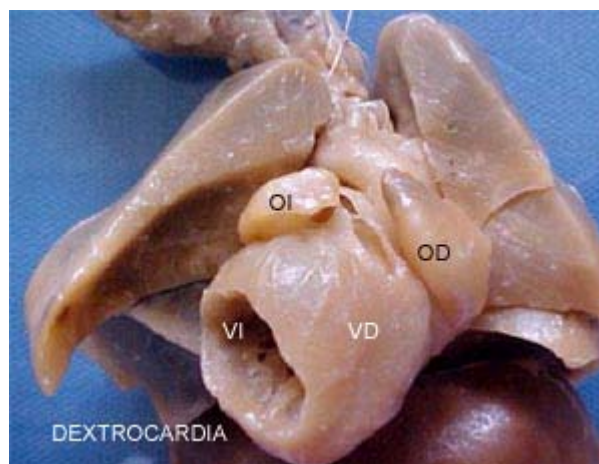


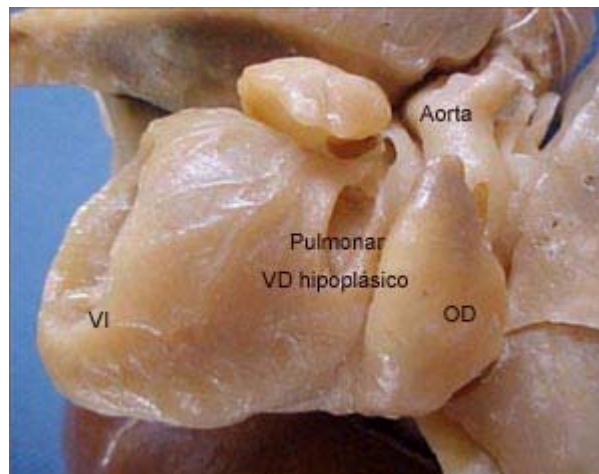
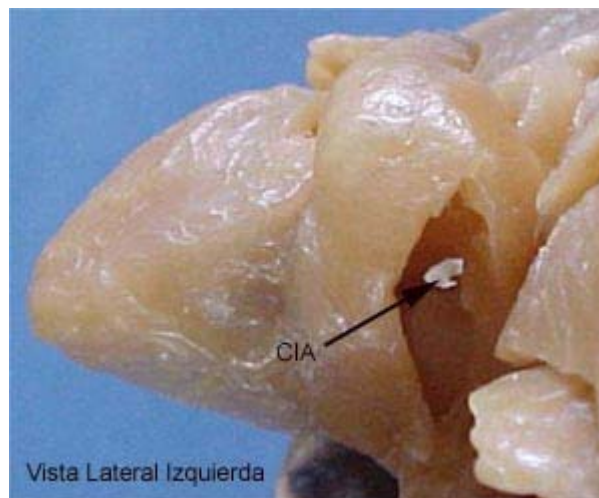
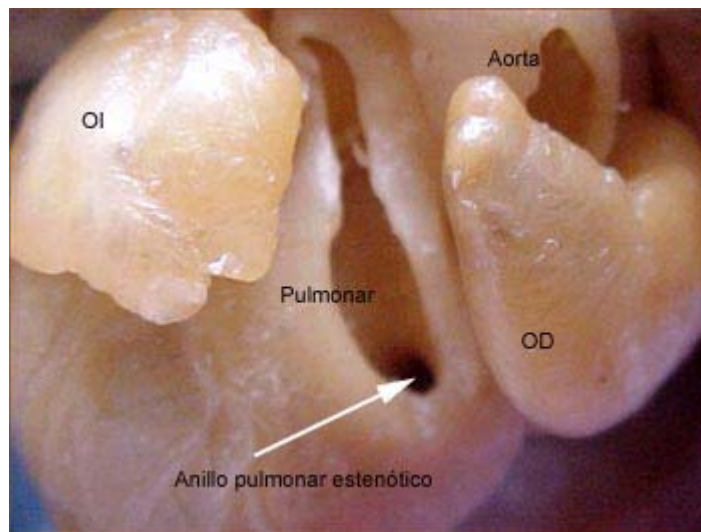


CASO N° 29: AX. 7246

Edad: 28 días

Dx clínico: Dextrocardia, atresia tricuspídea, CIV pequeña, estenosis pulmonar





NOTA: Toda la información que se brinda en este artículo es de carácter investigativo y con fines académicos y de actualización para estudiantes y profesionales de la salud. En ningún caso es de carácter general ni sustituye el asesoramiento de un médico. Ante cualquier duda que pueda tener sobre su estado de salud, consulte con su médico o especialista.