

Artículos

■ **Origen anómalo de la arteria coronaria izquierda en la arteria pulmonar (ALCAPA) en un paciente adulto con disfunción ventricular izquierda : a propósito de un caso**

- **Introducción**
- **Descripción clínica**
- **Discusión**
- **Referencias**

Elirub Rojas

edlcprojas@hotmail.com
Residente de Cardiología

José Manuel Navarro

Residente de Cardiología

Robert Herrera

Residente de Cardiología

Fernando Bosch

Cardiólogo Adjunto. Hospital Universitario de Caracas Postgrado de Cardiología

Cardiología

Origen anómalo de la arteria coronaria izquierda en la arteria pulmonar (ALCAPA) en un paciente adulto con disfunción ventricular izquierda : a propósito de un caso

Fecha de recepción: 31/10/2008

Fecha de aceptación: 21/12/2008

El origen anómalo de la Arteria Coronaria Izquierda en la Arteria Pulmonar es una cardiopatía congénita rara, que afecta a 1 de cada 300.000 nacidos vivos (1). Representa el 0,25 a 0,50% de todas las cardiopatías congénitas(2) Fue descrito por primera vez por Brooks en 1886 siendo una de las primeras causas de fallecimiento en niños (90%) por isquemia e infarto ;la presentación en adulta es raro y corresponde al 10-15% de los casos (1). OBJETIVO: Presentar un caso individual de ALCAPA en paciente adulta con disfunción sistólica del Ventrículo Izquierdo FE 20%. CASO CLÍNICO: Paciente femenina de 44 años de edad natural y procedente de Ocumare del Tuy (Estado Miranda) , quien inicia enfermedad actual aproximadamente el 24 de Diciembre de 2006 cuando comienza a presentar disnea de moderados a leves esfuerzos así como edema progresivo en miembros inferiores, palpitations y nauseas , acude a facultativo indicando tratamiento medico sin mejoría clínica, persiste sintomatología y disnea progresa a ortopnea motivo por el cual es referida a emergencia del Hospital Universitario de Caracas el 9/01/07 siendo valorada por el Servicio de Cardiología, TA:110/60 mmHg PAM:110 mmHg FC:107 lat/m, FRES:17rpm TALLA: 165CM PESO:62KG IMC: 22,7. Disneica, diaforesis no tolera decúbito dorsal, Cardiovascular: pulso venoso yugular +8Ccm ,onda A gigante,LSPEI, ápex visible y palpable en 5TO EII/ 2cm por fuera LMC , área 2 cm hipocinético ,latido carotídeo de forma y amplitud normal. R1 único, R2 único, R4. Tórax simétrico hipoexpansible, crepitantes bilaterales en 1/3 medio con vibraciones abolidas en bases, abdomen globoso, RSHSPS signos de oleada +, borde hepatico a 3 cm del reborde costal, extremidades edema II/IV, simétrico, deja fovea. El electrocardiograma indica RS/CAI/HVI/BSARIHH/ZEI septal, Isquemia subepicardica inferior, SSVI. Se realiza Ecocardiograma transtorácico que reporta ventrículo izquierdo dilatado con hipocinesia severa inferior y anterior medio-apical ,FE 20%,dilatación moderada de aurícula izquierda y ventrículo derecho ,válvula aortica y aorta con dilatación de arteria coronaria derecha de 7-8mm, no se aprecia salida de arteria coronaria izquierda de la aorta, presión pulmonar 50mmhg.Ingresa con diagnostico: 1)ALCAPA , 2)insuficiencia mitral severa e insuficiencia tricuspidea moderada secundaria a ALCAPA, se realiza AngioTAC sin evidencia de anormalidad y angiografía coronaria el 17/01/07 que reporta Coronaria Derecha dominante ,dilatada , de gran calibre , con ectasia, Arteria descendente anterior se origina del tronco de la arteria pulmonar principal dilatada de gran calibre . Recibe tratamiento medico con mejoría clínica, siendo intervenida quirúrgicamente el 22/02/07 realizando ligadura de arteria coronaria izquierda en el tronco principal y Bypass aortocoronario a descendente anterior y marginal obtusa 1 así como anuloplastia mitral con anillo Edwards 32mm, egresa asintomática cardiovascular con control ecocardiograficos sucesivos que reporta luego de 6 meses FE 55% DISCUSION: Los pacientes asintomáticos debutan con muerte súbita teniendo una incidencia de 85-90% a la edad media de 35 años por lo que constituye una patología severa que requiere corrección quirurgica.El éxito del reimplante coronario se correlaciona con mejoras sustanciales en la función valvular. Los pacientes con ALCAPA intervenidos oportunamente presentan buen pronostico y recuperación miocárdica dependiendo de la presencia o no de isquemia e infartos previos, de la edad, la función ventricular, el tipo de técnica y la experiencia del grupo quirúrgico.(4,5)

Palabras Claves:Anomalía coronaria, cateterismo, ecocardiograma.

Title

Anomalous origin of the coronary left artery in the pulmonary artery (ALCAPA) in adult patient with ventricular left dysfunction .a propos of a case.

Abstract

The anomalous origin of the Coronary Left Artery in the Pulmonary Artery is a congenital rare cardiopathy, which affects 1 of every 300.000 childbirths (1) Represents 0,25 to 0,50 % of all congenital cardiopathies (2) It was first described by Brooks in 1886 being one of the first causes of death in children (90 %) for ischemia and heart attack; presentation in adult is rare and corresponds to 10-15 % of the cases (1) OBJETIVE:: To describe a case of ALCAPA an adult with systolic dysfunction of the Left Ventricle FE 20 % PRESENTATION OF CLINICAL CASE: 44-year-old female patient, whose simptomatology began two years ago, when presented difficulty in breathing to moderate or slight efforts as well as progressive edema in lower legs, throbbing and nauseas, simptomatology persists and difficulty in breathing progresses to ortopnea, being hospitalized by this cause. At admission: TA:110/60 mmHg PAM:110 mmHg FC:107 lat/m, FRES:17rpm DEALS: 165CM PESO:62KG IMC: 22,7. Disneic, diaphoretic, does not tolerate dorsal, Cardiovascular decubitus: venous jugular pulse +8Ccm, wave To giant, LSPEI, apex visible and palpable in 5TO EII/2cm externally LMC, area 2 cm hipokinetic, carotid pulse of form and normal extent. R1 only one, R2 only one, R4. Symmetrical thorax hipoexpansible, crackling bilateral in 1/3 with vibrations abolished in bases, abdomen: globular, RSHSPS signs of big wave +, hepatic edge to 3 cm of the costal curbing, extremities edema II/IV, symmetrical, stops fovea. Electrocardiogram reports: RS/CAI/HVI/BSARIHH/ZEI septal, subepicardic ischemia, SSVI. transtoracic Ecocardiogram shows: left ventricle expanded with hipokinesia, severe low and previous way - apical, Fe 20 %, moderate expansion of left auricle and right ventricle, aortic valve and aorta with expansion of coronary right artery of 7-8mm, exit of coronary left artery of the aorta was not found, pulmonary pressure 50mmhg. AngioTAC is realized without evidence of abnormality and coronary angiography shows: dominant right coronary artery, of great calibre, with ectasia, originating from the trunk of the pulmonary artery of great calibre. She receive surgical treatment consisting of ligature of the coronary left, aortocoronary bypasses to descending and marginal obtuse arteries, and mitral anuloplasty with Edwards ring 32mm, She is discharged asymptomatic. Control 6 months later shows Fe 55 % . DISCUSSION: Usually asytmomatic began with sudden death having an incidence of 85-90 % in middle age, for this reason it constitutes a severe pathology that needs surgical correction. The success of the coronary reimplant is correlated with substantial improvements in valvular function. Patients with ALCAPA controlled opportunely show good recovery, depending on the presence or not of ischemia and previous hearts attacks, age, and ventricular function, experience of the surgical group being an important factor. (4,5)

Key Word

coronary anomaly, catheterism, ecocardiogram.

Origen anómalo de la arteria coronaria izquierda en la arteria pulmonar (ALCAPA) en un paciente adulto con disfunción ventricular izquierda : a propósito de un caso

Introducción

El origen anómalo de arteria coronaria izquierda del tronco de la arteria pulmonar (ALCAPA) es una rara anomalía congénita, descrito por primera vez por Brooks en 1886. Se presenta en 1 de cada 300.000 nacidos vivos. Esta representa una de las causas mas comunes de isquemia miocárdica e infarto en niños con una mortalidad de 90% durante el 1er año de vida(1). ALCAPA representa una anomalidad coronaria infrecuente en adultos con una incidencia estimada menos 0,01% (Collin y et al 2007) Normalmente la irrigación del ventrículo izquierdo esta dada por la arteria coronaria izquierda y derecha , siendo la derecha dominante en el 90% de los casos. Durante la vida fetal, esta anomalía no tiene manifestaciones ya que la presión y saturación de la aorta y la arteria pulmonar es similar .Con el nacimiento comienzan los

síntomas, dependiendo estos del descenso de la resistencia vascular pulmonar, desarrollo de colaterales, tiempo de cierre del ductus y la existencia de patología asociada que aumente la presión pulmonar(1). Durante el periodo neonatal ,cuando la resistencia pulmonar es alta existe un flujo anterógrado desde la arteria pulmonar hacia la coronaria izquierda medida que esta disminuye, es menor el flujo hacia la arteria coronaria, con shunt de izquierda a derecha hacia la arteria pulmonar. El resultado de este robo coronario es isquemia miocárdica severa, con disfunción y dilatación del Ventrículo izquierdo e insuficiencia mitral, consecuencia de la isquemia de los músculos papilares y la dilatación del anillo.(2,3) Los pacientes con ALCAPA se pueden dividir en 2 grupos: los lactantes que debido a su escaso desarrollo de circulación colateral comienzan con síntomas días o semanas después del nacimiento, debutando con severa isquemia miocárdica, insuficiencia mitral secundaria a isquemia de músculo papilar y disfunción ventricular izquierda; el otro grupo , el tipo adulto corresponde a un 10-15% de los casos, presenta buen desarrollo de colaterales. La supervivencia sin síntomas hasta la vida adulta es posible en el caso que se acompañe de dominancia derecha con un ostium coronario izquierdo restrictivo. Estos pacientes debutan con muerte súbita, con incidencia de 85-90% a la edad media de 35 años por lo que requiere corrección quirúrgica. Orden y col describe ALCAPA como anomalía coronaria mayor , refiriéndose al origen de la arteria coronaria izquierda de otro sitio que no es la aorta. Smith y et al propusieron una nomenclatura relacionada con el seno coronario que da origen a la arteria anomala.Usando la designación 1 para el seno de origen de la arteria coronaria derecha y 2 para el seno origen de la coronaria izquierda. El más importante diagnostico diferencial es con la cardiomiopatía dilatada , con moderada a severa falla cardiaca, cardiomegalia masiva, signos de isquemia electrocardiograficos e insuficiencia mitral.(2,12) Johnsrude y col definieron criterios electrocardiografico para diferenciar ALCAPA de miocarditis o miocardiopatía dilatada, estos criterios son la existencia de Q de mas de 3mm, o una Q grande 30ms y QR en DI, AVL;V5-V7, presente en el 100% de los pacientes con ALCAPA Incluyendo la QT en AVL , evidencia ecocardiográfica de la arteria coronaria derecha con un radio mayor 0,14 y Doppler permite evidenciar el flujo de la arteria coronaria izquierda el diagnostico de ALCAPA es de un 100 de sensibilidad y 91% de especificidad (4,5) El diagnóstico puede realizarse por ecocardiografía evidenciando ventrículo izquierdo dilatado con hipocinesia. El doppler a color puede demostrar el flujo reverso desde el ALCAPA a al arteria pulmonar constituyendo el shunt de izquierda a derecha.(6) La angiografía coronaria o ventriculografía no son necesariamente rutinarios en la era actual. Cuando el diagnostico de ALCAPA es supuesto pero no visualizado por ecografía, la angiografía coronaria es indicada para excluir otras anomalías coronarias potencialmente responsable de la isquemia o definiendo la coexistencia de defectos intracardiacos o excluyendo definitivamente el diagnostico de ALCAPA. La viabilidad miocardica con dobutamina, thalium o tomografía con emision de positrones son herramientas actualmente utilizadas.(7,8,9,10)

La correccion quirúrgica es el gold Standard en la terapia de ALCAPA .Una de las intervenciones mas llamativas fue realizada por Willis J Potes del Children,s Memorial Hospital de Chicago con la creación de anastomosis aortopulmonar en 2 pacientes , con incremento de la tension arterial y saturación de oxígeno en la arteria coronaria izquierda. En 1953 Mustard reportó una anastomosis entre la arteria carótida común y ALCAPA. En 1959 Sabinston y et al perfeccionaron la ligadura de ALCAPA desde su origen en la arteria pulmonar. Cooley y et al reportaron en 1966 la creación de 2 sistemas coronarios usando la vena safena a l ALCAPA, 2 años después Meyer y et al presentaron un caso de paciente con 2 anastomosis de la arteria subclavia al origen del ALCAPA(11). Neches en 1974 describio por primera vez la reimplantación directa de la coronaria anomala en la aorta por trasferencia desde la pulmonar. Esta representa la mas popular y anatomica forma de corrección de ALCAPA.La reimplantación directa puede ser la tecnica mas dificil y catastrófica en adultos porque incrementa la friabilidad coronaria, disminuye la elasticidad del vaso. En estos casos el bypass de la arteria coronaria con la arteria torácica interna puede ser más beneficiosa En 1979 Takeuchi y colaboradores propusieron la solución a casos en los que la implantación directa no es posible por anatomía coronaria. En el procedimiento la arteria pulmonar es usada como túnel aorto pulmonar con el ostium de la arteria coronaria izquierda. La mortalidad de todas las técnicas quirúrgicas combinadas se encontraba, entre 75-80% durante la decada de los años 80,pero en la era actual el rango va de 0-23%.Despues de realizar la intervención quirúrgica se reestablecen los 2 sistemas coronarios (reimplantacion directa de aorta, puente con la arteria mamaria interna, anastomosis con arteria subclavia , vena safena . La reimplantación directa de ALCAPA en la aorta es la técnica quirúrgica mas frecuentemente usada con mortalidad reportada entre 0-16%. En niños la intervención de Takeuchi es la técnica quirúrgica preferida.La mortalidad se encuentra alrededor del 0-23% , incluyendo entre las complicaciones estenosis valvular subpulmonar, fistulas coronaria Arteria pulmonar, insuficiencia aortica.

Bypass con vena safena reporta mortalidad entre 0-38% El uso de la mamaria interna ha sustituido a la vena safena . La ligadura simple ha sido históricamente la primera cirugía de corrección definitiva para esta condición, con mortalidad que varía entre 20-50%.

- En Enero de 1993 en el Heart Institute Berlin realizaron 3 reimplantes directo de la LCR a aorta con valvuloplastia mitral y recuperación de fracción de eyección de 30,2+-10,4% (5)

- En febrero de 1995, Childrens Hospital, Boston, se revisaron 38 casos de ALCAPA, con reimplantación directa en la aorta (11 casos), intervención de Takeuchi (25 casos), Takeuchi modificado con derivación extra-arteria pulmonar (2 casos) , con sobrevida posterior a la intervención de 91%, 88%, 100% respectivamente.

- Massachusetts, fueron diagnosticados 42 pacientes mediante ecocardiograma transtorácico de los cuales 21 fueron intervenidos con la técnica del túnel intrapulmonar, 21 reimplantaciones directas a la aorta con normalización de la fracción de eyección 7 semanas posterior al acto quirúrgico.(2)

- En Korea, noviembre de 2006 reporta caso ALCAPA en adulto de 41 años de edad con clínica de insuficiencia cardiaca izquierda, realizándose reimplantación de la coronaria izquierda directamente a la aorta con cierre del ostium de la arteria anómala, con mejoría de clínica cardiovascular.(6)

Hospital Principe Carlos , Brisbane Australia, se estudiaron 39 pacientes con diagnósticos de ALCAPA, con edades entre 15 y 35 años, se les practicó túnel intrapulmonar via aorto-pulmonar con ventana a 2 sistemas coronarios y trasferencia directa a 4 pacientes con mortalidad respectiva de 36% y 18%(11)

EL objetivo del presente trabajo es presentar un caso de ALCAPA en una paciente adulta con clínica de insuficiencia cardiaca congestiva y disfunción sistólica del ventrículo izquierdo, el cual presenta características de especial relevancia por su rareza como presentación adulta así como en nuestro medio.

Descripción clínica

Paciente femenina de 44 años de edad natural y procedente de Ocumare del Tuy (Estado Miranda), quien refiere el inicio de su enfermedad actual dos años antes, cuando comienza a presentar disnea a los esfuerzos moderados y leves, así como edema progresivo en miembros inferiores, palpitaciones y nauseas , acude a un facultativo quien indica tratamiento médico sin mejoría clínica, persiste la sintomatología y la disnea progresa a ortopnea, motivo por el cual es referida a la emergencia del Hospital Universitario de Caracas el 9/01/07 siendo valorada por el Servicio de Cardiología, presentando a su ingreso: TA:110/60 mmHg PAM:110 mmHg, FC:107 lat/m, FRES: 17rpm, TALLA: 165cm, PESO: 62Kg, IMC: 22,7. Disneica, con diaforesis, no tolera decúbito dorsal, pulso venoso yugular +8 cm ,onda A gigante, LSPEI, ápex visible y palpable en 5to EII/ 2cm por fuera LMC , área 2 cm, hipocinético, latido carotídeo de forma y amplitud normal. R1 único, SHS mitral 2/4, R2 único, R4. Tórax simétrico hipoexpandible, crepitantes bilaterales en 1/3 medio con vibraciones abolidas en las bases. abdomen globoso, RSHSPS signos de oleada +, borde hepático a 3 cm del reborde costal, extremidades edema II/IV, simétrico, deja fovea.

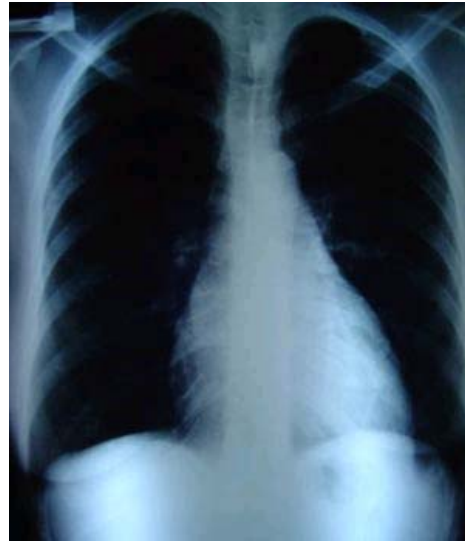

Figura 1. Radiografía Pósterio-anterior de tórax: se observa silueta cardíaca aumentada de tamaño debido al crecimiento de la aurícula izquierda, el ventrículo izquierdo, aorta pequeña, tronco de arteria pulmonar prominente, signos de Hipertensión arterial pulmonar, signos de hipertensión venocapilar pulmonar.

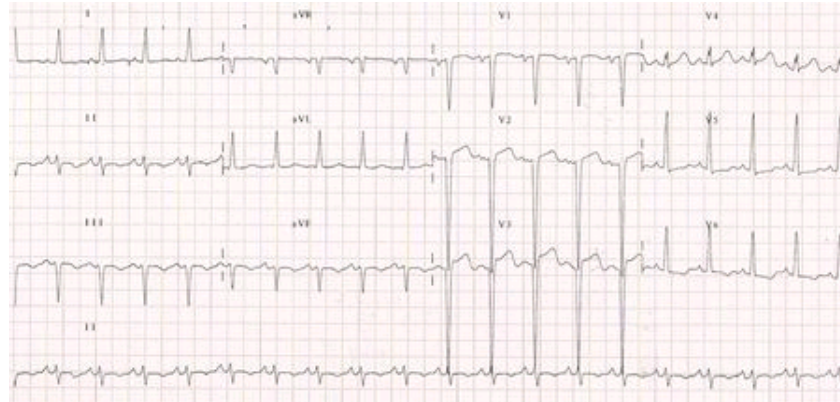


Figura 2. Electrocardiograma: Ritmo sinusal /crecimiento de Aurícula izquierda/hipertrofia ventricular izquierda /bloqueo subdivisión anterior rama izquierda del haz de his /zona eléctricamente inactivada septal/isquemia subepicardica inferior/sobrecarga sistolica del ventrículo izquierdo.

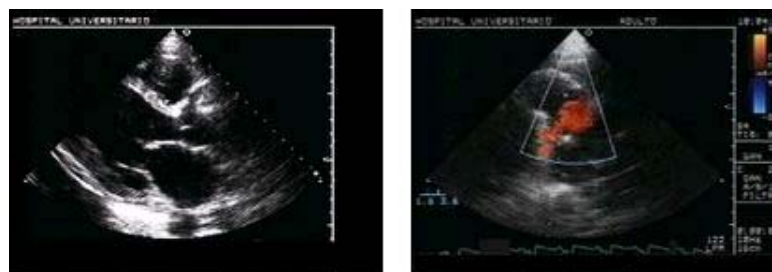


Figura 3. A: Eje paraesternal largo, se observa la coronaria derecha dilatada. **B:** Grandes vasos, se observa flujo de la arteria pulmonar a la arteria coronaria izq.

Ecocardiograma transtorácico: VI dilatado con hipocinesia severa inferior y anterior medio-apical, Fracción de eyección 20%, dilatación moderada de la aurícula izquierda y el ventrículo derecho, válvula aortica y aorta con dilatación de la arteria coronaria derecha de 7-8mm, no se aprecia salida de la arteria coronaria izquierda de la aorta. Insuficiencia mitral severa++++, Insuficiencia tricuspidea moderada +++. Presión sistólica de arteria pulmonar 50mmHg:

Cateterismo cardiaco: Coronaria derecha dominante, dilatada, gran calibre con ectasia, arteria

descendente anterior se origina del tronco de la arteria pulmonar dilatada de gran calibre.

Se realiza ligadura de la arteria coronaria izquierda en el tronco principal pulmonar y Bypass aorto-coronario a descendente anterior y marginal obtusa¹ así como anuloplastia mitral con anillo Edwards 32mm. (Fig 4)

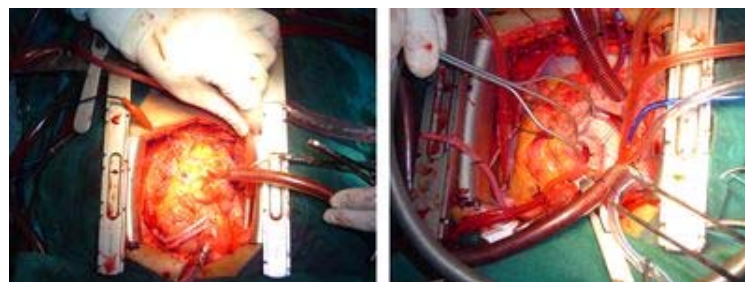


Fig 4.

El ecocardiograma transtorácico 6 meses posterior a la intervención mostró FE 55%, con disminución de la regurgitación mitral y tricuspídea.

Discusión

Los pacientes asintomáticos debutan con muerte súbita, teniendo una incidencia de 85-90% antes de los 35 años, por lo que constituye una patología severa que requiere corrección quirúrgica. El éxito del reimplante coronario se correlaciona con mejoras sustanciales de la función valvular. Los pacientes con ALCAPA intervenidos oportunamente presentan buen pronóstico y recuperación miocárdica dependiendo de la presencia o no de isquemia e infartos previos, así como de la edad, la función ventricular, tipo de técnica y la experiencia del grupo quirúrgico (4,5)

Referencias

1. Dodge.Khatami, A; Marroudis, C; Backer,C . Anomalous origin of the left coronary artery from the pulmonary artery:collective review of surgical therapy, The Annals of thoracic surgery. 2002;74:946-955
2. Schwartz, M ; Jonas, RA, Coles, R. Anomalous origin of left coronary artery from pulmonary artery: recovery of left ventricular function after dual coronary repair. J Ann Coll Cardiol. 1997,Aug, 30(2) 547:53
3. Kristensen , T ; Fuglsang, K; Steffen, H; Morten A. Anomalous origin of the left coronary artery from the pulmonary artery in adults. J Card Surg. 1995,Jul;10(4)309-15
4. Azakie, A; Russell, J; McCrindle, B; Van Arsdell, G; Benson L; et al. Anatomic repair of anomalous left coronary artery from the pulmonary artery by aortic reimplantation: early survival, patterns of ventricular recovery and late outcome. Ann Thorac Surg. 2003,May 75(5):1535-41
5. Alexi-Maskishvili, V ;Hetzer,R; Weng,Y; Langer,P;Berger,F, et al.Anomalous origin of the left coronary artery from the pulmonary artery :Early results with direct aortic reimplantation. J Thorac Cardiovasc Surg 1994,Aug,108(2):354-62
6. Michielon, G ; Duccio Di Carlos, Brancaccio, G; Guccione, P; Mazzer, E. Anomalous coronary artery origin from the pulmonary artery: correlation between surgical timing and left ventricular function recovery .The Annals of Thoracic surgery .vol 76, 2aug,2003
7. Isme, A; Williams ,MD; Welton, M; Gersor; M, Hellenbrand, W. Anomalous right coronary artery arising from the pulmonary artery :a report of 7 cases and a review of the literature. Am heart J 2006,Nov,152(5):1004-17

8. Laks, H; Ardehali, A; Grant P; Allada, V. Aortic implantation of anomalous left coronary artery an improved surgical approach, J thorac cardiovasc Surg 1995;109:519-523.
9. Amaral, F; Julepe ,S; Carvalho, J; Granzotti, E; Shinet , C. Origem Anomala da Arteria coronaria esquerda no tronco pulmonary: Relato de um caso em adulto. Arq Bras Cardiol,vol 78(3),309-11, 2002
10. Hofmeyer,L;Moolman,J; Brice, E; Weich,H.A rare case of anomalous left coronary from the pulmonary artery (ALCAPA) presenting congestive Herat failure in an adult. Internacional Journal of cardiology 2007;177(2)127-30
11. Rasky,O, Roubertieu, F; Vouche,F.Outcome of Anomalous origin of the left coronary artery,Febreary JACC. 1995.987-1012
12. Walsh M; Duff, O; Redmond,M.ALCAPA the 20 years Prince Charles Hospital >Experience. HEART, lung and circulation 2007.111-156

NOTA: Toda la información que se brinda en este artículo es de carácter investigativo y con fines académicos y de actualización para estudiantes y profesionales de la salud. En ningún caso es de carácter general ni sustituye el asesoramiento de un médico. Ante cualquier duda que pueda tener sobre su estado de salud, consulte con su médico o especialista.