

Artículos

F González

efe del Servicio de Dermatología
Pediátrica del Hospital Clínico
Universitario. Jefe de la consulta de
Dermatología Tropical. Instituto de
Medicina Tropical. Universidad Central de
Venezuela.

O Lander

2. Asistente de Investigación Científica de
la Sección de Ecología Parasitaria
adscrita a la consulta de Dermatología
Tropical. Instituto de Medicina Tropical.
Universidad Central de Venezuela.

M Escalona

3. Médica adscrita a la Sección de
Ecología Parasitaria. Convenio
UCV/MSDS/CAICET/ adscrita a la
consulta de Dermatología Tropical.
Instituto de Medicina Tropical.
Universidad Central de Venezuela

M Morón

4. Asistente de Investigación Científica de
la Sección de Bacteriología. Instituto de
Medicina Tropical. Universidad Central de
Venezuela

K Fernández

5. Médica de Dermatohistopatología del
Hospital Clínico Universitario

B Noya

6. Residente del servicio de Dermatología
del Hospital Clínico Universitario

- [Rinোসcleroma en un individuo adulto del estado Trujillo en Venezuela: a propósito de un caso.](#)
- [Introducción](#)
- [Descripción del caso clínico](#)
- [Resultados y discusión](#)
- [Referencias](#)

Dermatología

Rinোসcleroma en un individuo adulto del estado Trujillo en Venezuela: a propósito de un caso.

Fecha de recepción: 15/10/2008

Fecha de aceptación: 21/12/2008

Paciente masculino de 26 años, natural y residente de Boconó, estado Trujillo, trabajador rural quien se dedica a la agricultura. Refiere inicio enfermedad actual hace 2 años desde cuando presenta tumoración en fosa nasal derecha, concomitantemente inflamación del ala nasal del mismo lado, sequedad de la garganta, epistaxis, dolor local, dificultad para respirar, disfonía y rinorrea fétida. Acude a facultativos en su lugar de residencia, que indican tratamiento médico que no precisa, sin mejoría aparente. Es evaluado por un especialista en otorrinolaringología evidenciándose lesión tumoral y deformidad de septum nasal. Se practica biopsia de la lesión que reporta Neuroblastoma Olfatorio. Acude a la consulta de dermatología en el Instituto de Medicina Tropical con igual sintomatología y diagnóstico. En nuestro servicio se realiza examen e historia clínica-dermatológica, se decide su ingreso hospitalario y el siguiente plan diagnóstico: a) Biopsia de lesión, en la cual se pudo observar la presencia de un proceso granulomatoso crónico, con células sugerentes de rinোসcleroma; b) cultivo de secreción, siendo positivo para *Klebsiella pneumoniae* subespecie *rhinoscleromatis*. Se concluye diagnóstico de rinোসcleroma y se indica tratamiento antibiótico a base de Clindamicina y Ciprofloxacina obteniendo buena respuesta a estos y mejoría clínica evidente

Palabras Claves: rinোসcleroma, Célula de Mikulicz, Cuerpos de Russell, klebsiella rhinoscleromatis.

Title

Rhinoscleroma in an adult of the Trujillo state in Venezuela

Abstract

Male patient 26 years of age, of Boconó, state Trujillo in western Venezuela, who is a rural agricultural worker, present disease started two years ago, presenting a tumor in the right nostril, with surrounding inflammation, dryness of the throat, epistaxis, local pain, difficulty to breathe, disphony and in the last 4 months: rhinitis with fetid rinorrea. He is treated without improvement, Biopsy of the lesion is reported as olfactory neuroblastoma, and is referred to our service at the Institute of Tropical Medicine. A new biopsy shows a chronic granulomatose process suggestive of rhinoscleroma. Microbiological analysis was positive for *Klebsiella pneumoniae* subspecies *rhinoscleromatis*. He is treated with Clindamicin and ciprofloxacina with a good therapeutic response.

Key Word

rhinoscleroma, Cell of Mikulicz, Bodies of Russell, klebsiella rhinoscleromatis

Rinোসcleroma en un individuo adulto del estado Trujillo en Venezuela: a propósito de un caso.

Introducción

El rinoescleroma es una condición granulomatosa crónica de la nariz y otras estructuras del tracto respiratorio superior resultado de la infección por la bacteria *Klebsiella rhinoescleromatis*. En 1870, Ferdinand Hebra la denominó rinoescleroma y la describió como una enfermedad granulomatosa de la mucosa nasal de progresión lenta, algunos años más tarde, Johann Von Mikulicz consideró que era una enfermedad inflamatoria y describió las células típicas de la enfermedad (largos histiocitos – células de Mikulicz) . En 1882, Von Frisch aisló el microorganismo de pacientes que sufrían de la enfermedad denominándolo *Klebsiella rhinoescleromatis*. Esta es una enterobacteria gram negativa, de morfología bacilar, inmóviles, agrupada en pares o cadenas cortas y que pueden ser consideradas bacterias oportunistas, contienen una capsula gelatinosa, compleja y muchas fimbrias, responsables de la habilidad del microorganismo de adherirse a las células del hospedador . Normalmente afecta la cavidad nasal, pero también puede afectar la nasofaringe, laringe, traquea y bronquios. Las lesiones tienen una dureza de piedra característica, son insensibles y presentan un color marfil o púrpura oscuro ⁽¹⁾, raramente es letal, a menos que cause obstrucción de la vía aérea. Esta enfermedad se contrae por medio de la inhalación directa de gotas o material contaminado que contienen el bacilo. La enfermedad es endémica en algunos países de América Central (el Salvador y Guatemala), Indonesia, India, Polonia, Hungría, Rusia y algunos países africanos y es considerada rara en Sur América. En Venezuela, el primer caso reportado de rinoescleroma fue en el año 1939 ⁽²⁾ y entre los años 1946 y 1960 se reportaron 23 casos de rinoescleroma en el Hospital Vargas ⁽³⁾. En años recientes se ha reportado algunos casos de rinoescleroma en áreas no endémicas debido al incremento de las migraciones de la población en el mundo ⁽⁴⁾. La enfermedad es más frecuente entre la 2da y 3ra década de vida y personas que habitan en áreas rurales en condiciones de hacinamiento y con pobres condiciones higiénicas y nutricionales tal como anemia y deficiencia de hierro.

El cuadro clínico tiene tres etapas: a) La fase exudativa se inicia en la mucosa nasal con síntomas parecidos al resfriado común, congestión, edema y eritema, obstrucción nasal y cefalea. b) granulomatosa o proliferativa donde hay formación de granulomas; los nódulos se unen hasta obstruir la cavidad nasal, dando un aspecto tumoral, c) y la etapa esclerótica o cicatrizal que es la etapa más avanzada de la enfermedad donde hay formación de tejido cicatrizal con cambios progresivos e irreversibles ⁽⁴⁾. Es importante hacer una serie de estudios los cuales nos orienten y nos permitan realizar un diagnóstico diferencial de Leishmaniasis mucocutánea, tuberculosis cutánea, metástasis, blastomicosis y para ello se realiza el cultivo de la lesión para identificar la *K. rhinoescleromatis* y biopsia de la lesión en cuyos cortes histológicos se observan las células de Mikulicz y los cuerpos de Russell. El caso que presentamos a continuación constituye un aporte para la descripción clínica del rinoescleroma en Venezuela.

Descripción del caso clínico

Se trata de individuo masculino de 26 años de edad agricultor, natural y procedente de la zona rural de San Rafael de Bocono, en el Estado Trujillo de Venezuela. Acudió a la consulta externa de Dermatología Tropical, en el Instituto de Medicina Tropical/UCV, ciudad de Caracas; por presentar enfermedad de aproximadamente 2 años de evolución. Esta se caracterizó inicialmente por prurito, ardor y rinorrea acuosa a predominio de la fosa nasal derecha. Posteriormente el paciente refiere que aproximadamente a los 4 meses, apareció una lesión única en la cara interna del tabique nasal derecho de tipo papular y de sangramiento ocasional, la lesión evolucionó a tumoración de tipo exofítica, costrosa que ocasionalmente sangraba y presentaba olor fétido. Para el momento de la consulta, al examen físico (Fig 1), se observa lesión tumoral en fosa nasal derecha, protuberante, costrosa, que obstruye la luz en un 70-80 %, con signos de inflamación a nivel de tabique y voz nasalizada (por obstrucción nasal).

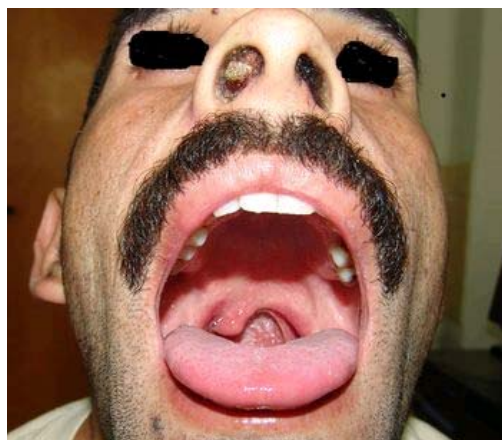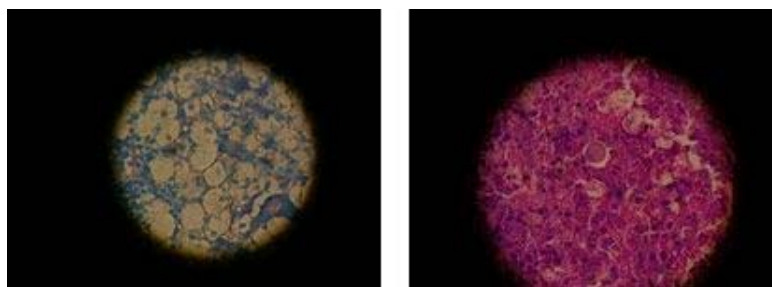


Fig. 1: Se observa lesión obstructiva por rinoscleroma a nivel de fosa nasal derecha. Foto tomada por la consulta Externa de Dermatología del I.M.T/ U.C.V.

Señaló haber sido tratado en varias ocasiones con antibióticos sistémicos que no precisa, sin mejoría aparente. Por indicación de médicos del área se realizaron exámenes paraclínicos previos, entre ellos un estudio histopatológico, el cual reportó : neuroblastoma olfatorio. Acude a nuestro servicio para valoración y conducta, momento en el cual se sospecha de rinoscleroma Al interrogatorio niega antecedentes familiares y personales de importancia. Dado que es procedente de un área endémica para Leishmaniasis Cutáneo Mucosa se decide realizar exámenes complementarios para descartar dicha patología, resultando estos negativos. Con la sospecha clínica de enfermedad por *Klebsiella rhinoscleromatis*, decidimos el siguiente plan de estudios diagnósticos:

Histopatológico:

Biopsia de la lesión: El informe de histopatológico arroja dermis densamente ocupada por infiltrado inflamatorio compuesto por linfocitos, plasmocitos, algunos cuerpos de Russell e histiocitos de citoplasma amplio, claro y de aspecto vacuolado (células de Mikulicz). El infiltrado granulomatoso de esta afección tiene como características principales contener un gran número de células plasmáticas, células de Mikulicz y cuerpos de Russell.(Fig. 2)



A

B

Fig. 2. A: Células de Mikulicz. Coloración Giemsa. Microfotografía 400x. **B:** Cuerpos de Rusell. Coloración HE. Fotos tomadas por la sección de Ecología Parasitaria / I.M.T. Lámina cortesía del servicio Dermopatología HUC / UCV. Microfotografía 400x

Bacteriológico

- a) Convencional: en la coloración de Gram de la biopsia de la lesión se observaron escasos bacilos Gram negativos y cocos Gram positivos.
- b) Cultivo: la muestra se sembró en los medios de cultivo Agar Sangre, Agar Cled y Agar Mc. Conkey. Se observó el crecimiento de colonias mucosas a las cuales se le realizaron las pruebas bioquímicas convencionales para identificación de bacilos Gram negativos correspondiente al patrón *Klebsiella rhinoscleromatis*. (Fig. 3)

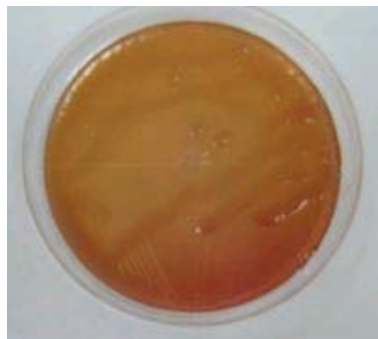


Fig. 3 :Colonias mucosas de *Klebsiella rhinoscleromatis* en agar Mc conkey. Foto tomada por la sección de Ecología Parasitaria. Placa cortesía de la sección de Bacteriología. I.M.T/U.C.V.

c) Investigación de Micobacterias: en la coloración de Ziehl-Neelsen no se observaron bacilos acido-resistentes (BAR). La biopsia se sembró en los medios de cultivo Lowenstein Jensen y caldo Middlebrook resultando el cultivo negativo para BAR a los 60 días.

Una vez confirmado el diagnóstico de Rinoescleroma, a través del cultivo bacteriológico, se decide el ingreso hospitalario para completar estudios paraclínicos (radiografías de senos paranasales, tomografía, laringoscopia) e instalar y monitorear el plan terapéutico.

Manejo intrahospitalario

Tratamiento antibiótico: Clindamicina por vía oral a dosis de 300 miligramos cada 12 horas; y Ciprofloxacina vía oral a 500 mg cada 12 horas por 3 meses. Se indicó protector gástrico. Estudios paraclínicos: Radiografía de senos paranasales, tomografía, laringoscopia. Resección quirúrgica de la lesión: posterior al tratamiento antibiótico.

Resultados y discusión

El paciente estudiado presentó manifestaciones clínicas atribuibles a rinoescleroma y en el se constató el diagnóstico bacteriológico de bacilos Gram negativos y cocos Gram positivos a través de la observación, en la coloración de Gram de la biopsia. Se observó el crecimiento de colonias mucosas a las cuales se le realizaron las pruebas bioquímicas convencionales para identificación de bacilos gram negativos correspondiendo al patrón de *Klebsiella rhinoscleromatis*. El informe histopatológico arrojó dermis densamente ocupada por infiltrado inflamatorio compuesto por linfocitos, plasmocitos, algunos cuerpos de Rusell e histiocitos de citoplasma amplio, claro y de aspecto vacuolado (células de Mikulicz). El infiltrado granulomatoso de esta afección tiene como característica principal contener un gran número de células plasmáticas, células de Mikulicz y cuerpos de Rusell. Este paciente fue ingresado en el servicio de dermatología del HUC para instaurar el tratamiento antibiotico correspondiente, el esquema utilizado incluyó inicialmente clindamicina de 300 mg cada 12 hrs por 10 días y Ciprofloxacina de 500 mg c/12 hrs por 3 meses. Como tratamiento coadyuvante se realizó exéresis de la lesión. Se observó una buena evolución clínica evidenciada por desaparición de la tumoración nasal anteriormente descrita. Actualmente se encuentra en buenas condiciones generales y bajo control médico periódico. La lesión que presentó este paciente nos llevo a realizar una serie de exámenes que nos orientaron en el diagnóstico y por lo tanto al tratamiento rápido. Estos estudios arrojaron resultados correspondientes al patrón de la bacteria *Klebsiella rhinoscleromatis*, como la visualización de bacilos gram negativos, pruebas bioquímicas positivas de los cultivos de la lesión y la presencia en los cortes histopatológicos de células de Mikulicz y cuerpos de Rusell característico de esta enfermedad. Igualmente los antecedentes epidemiológicos y el aspecto clínico resultaron de gran importancia para establecer el diagnóstico. La respuesta al esquema de tratamiento con clindamicina y ciprofloxacina fue adecuada

Referencias

- 1.Schwartz Robert. Rhinoscleroma. 2007; Disponible en: [URL:http://www.com/derm/topic831.htm](http://www.com/derm/topic831.htm). consultado en julio 2007.
- 2.Maguiña C., Cortez E. J., Osorio P. F., Centeno J., et al., Rhinoscleroma: eight Peruvian cases. Rev.Inst. Med. Trop. S.Paulo 2006 sept/Oct. vol 48, nro 5
- 3.De la Parte P. M., Brito, A., Guzman M., Carmona O. Resistencia de *Klebsiella Pneumoniae* a los antimicrobianos en Venezuela. Análisis de una década. Rev. Soc. Ven. Microbiol. Jul 2001 Vol 21,nro 2 Caracas.
- 4.Domonskos, A. N, cap 14, Tratado de Dermatología, 2 da edicion, Salvat editores, Barcelona, España. 1975, vol 2. Pp 325 – 326.
- 5.Iriarte,D.R., and Gedeón, R. Primer caso de rino-escleroma en Venezuela, Bol. Hosp.1939 38: 299-302.
- 6.Convit J., Kerdel V. F.,Gordon B. Rhinoscleroma. Arch Dermatol. ;1961 84: 55 -62.
- 7.Marcelino G., Aguilera E. J., García G. A. Caso Clínico. Rinoscleroma en un paciente pediátrico. Bol. Clin Hosp. Edo. Son 2003; 20:41-44.
8. Karchev T., Kabakchiev P. Vestn Otorinolaringol. Ultrastructural studies of *Klebsiella rhinoscleromatis*. 1990 (1): 31-8.
- 9.Histopatología, Enfermedades granulomatosas de la piel. Dr. Oscar Reyes, 1989; (1):41
- 10.Internet: Tratado de Dermatología , Anthony Domokos, 1978, 324-325
- 11.Rev.Brasileira Otorrinolaringología, 2006 jul – ago; 72 (4) : 568-71.

NOTA: Toda la información que se brinda en este artículo es de carácter investigativo y con fines académicos y de actualización para estudiantes y profesionales de la salud. En ningún caso es de carácter general ni sustituye el asesoramiento de un médico. Ante cualquier duda que pueda tener sobre su estado de salud, consulte con su médico o especialista.