VITAE
Academia Biomédica Digital
Facultad de Medicina - Universidad Central de Venezuela
Febrero-Abril 2000 **Nº 3**
ISSN 1317-5874

Casos Clínicos

- Introducción
- Reporte del Caso
- Discusión
- Bibliografía
- Imágenes

Alicia Martín-Hirsel
amhirsel@telcel.net.ve
Federación Internacional de Ginecología y Obstetricia

Diagnóstico y tratamiento del embarazo ectópico. Reporte de un caso de aborto tubárico

Fecha de recepción: 31/12/2000
Fecha de aceptación: 31/12/2000

Paciente femenina de 37 años de edad, casada, G2,P1,C1. Consulta por presentar menorragia de 17 días de evolución, sin ningún otro síntoma. La determinación serológica de b-gonadotrofina coriónica es positiva y el ecosonograma muestra: el útero vacío, imágen quística en anexo izquierdo e imágen de contenido líquido en fondo de saco de Douglas, dentro del cual se observa un latido cardíaco. Con diagnóstico de embarazo ectópico y probable aborto tubárico derecho. Sin embargo, el saco con el embrión no fue localizado en la pieza histológica ¿Cómo comprobar la posible implantación del embrión en la cavidad abdominal? un medio es una nueva determinación serológica de b-gonadotrofina coriónica que fuese negativa.

Introducción

En la evaluación de un embarazo siempre debemos de pensar en la posibilidad de una implantación anómala del producto. Si conservamos esta idea en mente, siempre haremos el diagnóstico de los embarazos ectópicos que son grandes simuladores de signos y síntomas.

Los embarazos ectópicos representan el 2% de todos los embarazos (1). Por la variedad de cuadros clínicos que puede representar, esta entidad ha sido llamada "el gran simulador". Puede simular ser un embarazo normal, o ausencia de embarazo, o una tumoración abdominal, o puede ocasionar patrones anómalos de sangrado genital y convertirse en un cuadro clásico de abdomen agudo cuando se rompe. Por esa razón, debemos tenerlo siempre presente como posibilidad diagnóstica, sobre todo cuando la paciente tiene vida sexual activa, sin importar el método anticonceptivo que utilice. Las localizaciones de los embarazos ectópicos son las siguientes:

Figura 1
Localización de los embarazos ectópicos

El embarazo tubárico representa el 90% de todos los embarazos ectópicos (1); sin embargo, no es común que el embarazo tubárico sea abortado, pero cuando esto sucede, puede implantarse en el abdomen y convertirse en un embarazo abdominal.



Figura 2: Sangramiento abdominal por embarazo tubárico. La ruptura ocasiona sangrado agudo, mientras que en el aborto tubárico, el sangrado suele ser de menor cantidad.

Reporte del Caso

Paciente femenina de 37 años de edad, casada, que usa como método anticonceptivo el ritmo. Consultó telefónicamente por presentar menorragia caracterizada por 5 días de sangrado en cantidad normal en la fecha en que esperaba su menstruación pero que ha seguido en escasa cantidad por espacio de 12 días más, sin ningún otro síntoma. Se pidió un examen serológico urgente de embarazo y que concurriera inmediatamente a la consulta. La paciente consultó 12 horas después trayendo consigo el resultado positivo de la figonadotrofina coriónica. Se procedió a efectuar un ecosonograma por vía abdominal (figuras 3 y 4), donde se observó que el útero estaba vacío, una imagen quística en anexo izquierdo más una imagen que aparentemente correspondía a líquido libre en fondo de saco de Douglas. Se observó un latido cardíaco en el interior del líquido del fondo de saco de Douglas.

Figura 3: Ecosonograma, corte longitudinal mostrando el útero (Ut) vacío y líquido retro-uterino en fondo de saco de Douglas. V= vejiga.

Figura 4: Ecosonograma, corte transversal donde se aprecia el útero (Ut) vacío; una imagen quística en el anexo izquierdo y otra imagen con contenido líquido retro-uterina lateralizada hacia el lado derecho, y escaso líquido libre en fondo de saco de Douglas. V = vejiga.

El examen ginecológico corroboró un discreto aumento de tamaño, no doloroso, del anexo izquierdo, con una discreta molestia hacia el anexo derecho a la movilización uterina inradiada. No se palpó tumoración anexial derecha. Se procedió a efectuar la rutina preoperatoria de laboratorio, la cual fue enteramente normal. Con el diagnóstico de embarazo ectópico y probable aborto tubárico, la paciente se intervino quirúrgicamente por medio de una laparoscopia operatoria. Se comprobó el diagnóstico clínico, encontrando abundante hemoperitoneo y una tumoración alargada en la trompa derecha que sangraba por las fímbrias. El ovario derecho estaba engiobado en coágulos y segmentos del trofoblasto (figuras 5 y 6). La trompa izquierda se encontraba indemne y el cuerpo amarillo se encontraba en el ovario izquierdo.



Figura 5: Imagen de la laparoscopia donde se observa el hemoperitoneo y la trompa izquierda engrosada.



Figura 6: Después de haber evacuado el hemoperitoneo y antes de comenzar la disección.

La intervención procedió a evacuación del hemoperitoneo de 450 cc y, con el objeto de no dejar ningún tejido embrionario en la paciente, se decidió efectuar ooforosalpingectomía derecha (Figura 7).

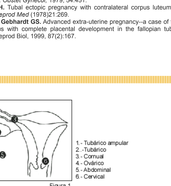

Figura 7 Observe el ovario con coágulos y vellosidades coriales

La paciente evolucionó satisfactoriamente, egresando a las 24 horas.

Cuatro días después, se recibió el reporte anatomopatológico que comprobó la existencia del trofoblasto en la trompa y superficie del ovario derecho, pero con ausencia del saco embrionario y su contenido en toda la muestra enviada. Ante esta eventualidad se planteó la duda de que dicho embrión hubiera sido aspirado dentro del contenido hemático o que todavía se encontrase en la cavidad abdominal de la paciente, pudiendo eventualmente proseguir su evolución en embarazo abdominal, apoyado por el cuerpo amarillo que se encontraba en el ovario izquierdo. ¿Cómo comprobar que no hay implantación del embrión en la cavidad abdominal? Se efectúa como primer estabón de la pesquisa: una nueva determinación de figonadotrofinas en el día 5 postquirúrgico. El resultado fue negativo, por lo cual se termina la pesquisa.

Discusión

El objeto de efectuar el diagnóstico precoz es prevenir la ruptura tubárica y por ende, la gravedad del caso. En 1963, el índice de muerte materna por embarazo ectópico era de 9.2%, a pesar de ser tratadas en condiciones hospitalarias óptimas (2). Actualmente, los métodos diagnósticos modernos incluyen la determinación de la fracción б de la gonadotrofina coriónica y ecosonografía, lo que ha contribuido de manera crucial a bajar estos porcentajes. Antes de 1975, el 80% de los diagnósticos se efectuaba posterior a la ruptura tubárica; actualmente el 70% de los diagnósticos se efectúa antes de ocurrida la misma (3).

Los embarazos tubáricos suelen romperse después de la semana 8, contando desde la fecha de última menstruación normal. En el presente caso, el diagnóstico fue efectuado en la fecha adecuada (7½ semanas), antes de que la trompa se rompiese. Hubiésemos esperando no encontrar sangrado intraperitoneal alguno; sin embargo, se corroboró la presencia de un hemoperitoneo importante ocasionado por el aborto tubárico.

Con anterioridad han sido reportados en la literatura otros casos de embarazos tubáricos, acompañados de un cuerpo amarillo contralateral (4). Por esta razón, nuestra preocupación cuando no apareció el embrión en la muestra enviada a anatomía patológica. Al comprobar que las gonadotrofinas habían descendido a los niveles normales, se dedujo que el embrión con latido cardíaco visto en el ecosonograma antes del acto quirúrgico, fue sin duda aspirado dentro de la sangre evacuada del hemoperitoneo.

La eventualidad de un aborto tubárico es poco usual. Ocasionalmente el embarazo sigue su curso hasta etapas más avanzadas, en la forma de embarazo abdominal, cuya placenta puede adherirse a cualquier estructura intraperitoneal o permanecer en la trompa (5).

Bibliografía

1. **Mashburn J.** Ectopic pregnancy: triage do's and don'ts: *J* Nurse Midwifery, 1999, 44(6):549.
2. **Schiffer MA.** A review of *268 ectopic pregnancies: Am J Obstet Gynecol*, 1963, 86:264.
3. **DeCherney A., Kase N.** The conservative surgical management of unruptured ectopic pregnancy: *Obstet Gynecol*, 1979, 54:451.
4. **Honore LH.** Tubal ectopic pregnancy with contralateral corpus luteum: A report of five cases: *J Reprod Med* (1978)21:269.
5. **Steyn PS, Gebhardt GS.** Advanced extra-uterine pregnancy--a case of fimbrial expulsion of the fetus with complete placental development in the fallopian tube. Eur J Obstet Gynecol Reprod Biol, 1999, 87(2):167.

Imágenes

Figura 1
Localización de los embarazos ectópicos

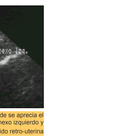

Figura 1: Localización de los embarazos ectópicos.

Figura 2: Sangramiento abdominal por embarazo tubárico. La ruptura ocasiona sangrado agudo, mientras que en el aborto tubárico, el sangrado suele ser de menor cantidad.

Alejandro Mondolfi V.
salmond@cantv.net
Departamento de pediatría
Centro Médico Docente
La Trinidad

Figura 3: Ecosonograma, corte longitudinal mostrando el útero (Ut) vacío y líquido retro-uterino en fondo de saco de Douglas. V= vejiga.

Figura 4: Ecosonograma, corte transversal donde se aprecia el útero (Ut) vacío, una imagen quística en el anexo izquierdo y otra imagen con contenido líquido retro-uterina

Figura 5: Imagen de la laparoscopia donde se observa el hemoperitoneo y la trompa izquierda engrosada.

Figura 6: Después de haber evacuado el hemoperitoneo y antes de comenzar la disección.

Figura 7: Observe el ovario con coágulos y vellosidades coriales en su superficie.

NOTA: Toda la información que se brinda en este artículo es de cará cter investigativo y con fines académicos y de actualización para estudiantes y profesionales de la salud. En ningún caso es de carácter general ni sustituye el asesoramiento de un médico. Ante cualquier duda que pueda tener sobre su estado de salud, consulte con su médico o especialista.