

Casos Clínicos

- [Introducción](#)
- [Presentación del caso](#)
- [Anatomía Patológica](#)
- [Discusión](#)
- [Bibliografía](#)
- [Galería de imágenes](#)

[Cristina Pastrán](#)

[Marian Naranjo de Gómez](#)

[Marcos De prisco](#)

[Vittorio D'Andrea](#)

Instituto Anatomopatológico Dr. José A. O'Daly y Servicio de Cirugía IV Hospital Universitario de Caracas

[Victoria García de Barriola](#)

Tumor de Células de la Granulosa

Fecha de recepción: 31/12/2000

Fecha de aceptación: 31/12/2000

El ovario tiene el potencial de producir una serie de tumores muy diferentes entre sí y de histogénesis variable dependiendo de su origen. Aquellos que se originan en el epitelio de superficie son los tumores epiteliales (cistoadenomas y cistoadenocarcinomas: serosos, mucinosos, endometrioides de las células claras y tumor de Brenner). Aquellos que se originan en las células germinales, los tumores germinales (teratomas, disgerminoma, tumor del seno endodérmico, carcinoma embrionario) y los tumores que se originan de los cordones sexuales (Granulosa, Sertoli) y del estroma ovárico (tecoma-fibroma, leydig) que por ocurrir en íntima relación se han denominado "tumores de los cordones sexuales y estroma ovárico" (1). Estos constituyen el 7.4% de los tumores de ovario en general (2). Los fibromas, tecomas y fibrotecomas son los tumores de ovario del grupo de los cordones sexuales y estromas más frecuentes en la serie del instituto Anatomopatológico. Universidad Central de Venezuela (IAP-UCV) (72%). En ésta serie los tumores de la granulosa constituyeron el 16%, y los tumores de Sertoli-Leydig fueron más raros aún (2,3). Presentamos un caso de tumor de células de la Granulosa del ovario en una paciente con un abdomen agudo quirúrgico y realizamos una correlación clínico-patológica en relación a la información aportada por la literatura nacional e internacional.

Introducción

El ovario tiene el potencial de producir una serie de tumores muy diferentes entre sí y de histogénesis variable dependiendo de su origen. Aquellos que se originan en el epitelio de superficie son los **tumores epiteliales** (cistoadenomas y cistoadenocarcinomas: serosos, mucinosos, endometrioides, de células claras y tumor de Brenner). Aquellos que se originan en las células germinales, los **tumores germinales** (teratomas, disgerminoma, tumor del seno endodérmico, carcinoma embrionario) y los tumores que se originan de los cordones sexuales (Granulosa, Sertoli) y del estroma ovárico (tecoma-fibroma, Leydig), que por ocurrir en íntima relación se han denominado "**tumores de los cordones sexuales y estroma ovárico**" (1). Estos constituyen el 7,4% de los tumores de ovario en general (2). Los fibromas, tecomas y fibrotecomas son los tumores de ovario del grupo de los cordones sexuales y estroma más frecuentes en la serie del Instituto Anatomopatológico, Universidad Central de Venezuela (IAP-UCV) (72%). En esta serie los tumores de la granulosa constituyeron el 16%, y los tumores de Sertoli-Leydig fueron más raros aún (2,3). Presentamos un caso de tumor de células de la Granulosa del ovario en una paciente con un abdomen agudo quirúrgico y realizamos una correlación clínico-patológica en relación con la información aportada por la literatura nacional e internacional.

Presentación del caso

Se trata de paciente femenina de 47 años de edad, quien refiere inicio de enfermedad actual el día 10-06-2001, al sufrir traumatismo abdominal contuso posterior a caída de sus propios pies, refiriendo dolor abdominal difuso, continuo, de fuerte intensidad acompañado de sangramiento genital. Por tal motivo, acude a la emergencia de este centro el 11-06-2001.

Antecedentes

No contributorios

Funcional

Hábito intestinal: 1/día sin alteraciones. Refiere aumento de volumen abdominal difuso desde hace un año Hábito miccional: 5/0 sin alteraciones. Menarquia: 12 años, ciclos: 30/4, irregulares hace un año FUR: enero 2001, IIG IIP, niega ACO y DIU

Examen físico

FC: 94x', FR: 16x', TA 116/70. RsCsGs, afebril, eupnéica, hidratada, conciente, orientada, palidez cutánea-mucosa. Abdomen: RsHs escasos, globoso, deprimible, dolor difuso a la palpación, rebote positivo generalizado, masa dura, palpable desde región supraumbilical que ocupa todo el hemiabdomen inferior, no móvil, ruidos y movimientos fetales ausentes. TV: normotérmica, paredes lisas, cuello posterior, doloroso a la movilización, OCE cerrado, fondo de saco posterior abultado, sangre al dedil. TR: dolor a la palpación de la pared anterior.

Laboratorio

	11/06/01	12/06/01
GB	19.200/ul	27.300/ul
N	82%	85.50%
L	10%	7.70%
Bandas	2	2
Hb	7,1 gr/dl	8,1 gr/dl
Hcto	21%	24.50%
Plaq	377.000/ul	324.000/ul
Glic	187 mg/dl	
Urea	43 mg/dl	
Creat	1,66 mg/dl	
PT	1.042	
PTT	1.2	

Ecosonograma abdominopélvico (11-06-2001)

Hígado sin alteraciones

Vesícula litiasis en su interior.

Páncreas, bazo y riñón izquierdo no visibles.

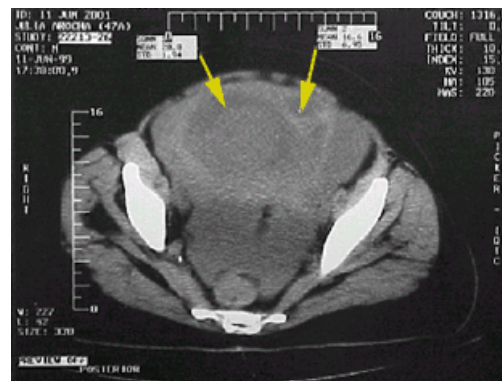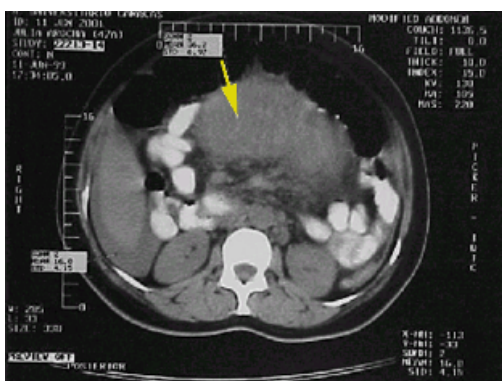Riñón derecho sin alteraciones.

Se evidencia imagen ecomixta heterogénea que ocupa pelvis y región abdominal hasta epigastrio y flanco izquierdo, líquido libre abundante intraperitoneal.

Útero y anexos no visibles.

Conclusión LOE pélvico y abdominal gigante, líquido libre intraperitoneal abundante.

Tomografía axial computada (11-06-2001)



LOE abdominopélvico de aprox. 20x25 cm. de diámetro de probable etiología ovárica. Ascitis.

Impresión diagnóstica

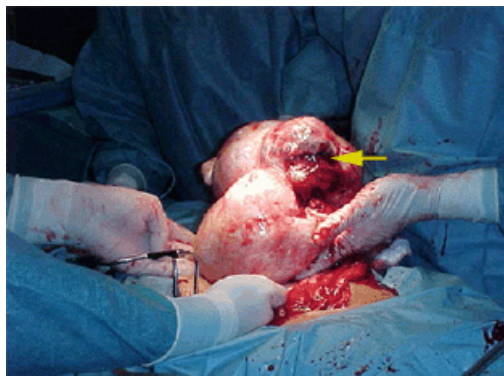
- Abdomen agudo
- Tumor de ovario torcido vs. roto

Conducta

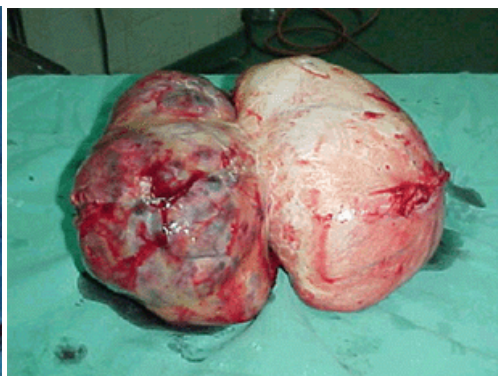Laparotomía exploradora (12-06-2001)

Hallazgos 500 cc de hemoperitoneo. Tumor de ovario derecho bilobulado, roto en polo superior de aprox. 20x20 cm. de diámetro. Hidrosalpinx derecho. - Epiplón mayor con sangrado leve en zona adherente al tumor Ovario izquierdo, hígado y resto sin lesiones.(Figura 1)

Procedimiento Ooforectomía derecha. - Omentectomía parcial.



Masa tumoral bilobulada, con evidencias de ruptura en el lóbulo superior (flecha)



Lesión bilobulada con hemorragia superficial

Evolución

- Satisfactoria
- CA-125: 157,3 Ud/ml

- Alta el 16-06-2001.

Anatomía Patológica

Descripción Macroscópica

La pieza quirúrgica consistió de una lesión tumoral bilobulada que pesó 2.970 gramos y midió 25x20x12 cm en sus dimensiones mayores. La superficie externa era lisa y brillante blanco-grisácea a excepción de uno de sus extremos, donde presentó solución de continuidad con hemorragia (Figura 2). Al corte, la consistencia era blanda y la superficie de corte demostró que era predominantemente sólida de color pardo claro con algunas áreas de aspecto quístico, y exhibía extensa hemorragia más acentuada hacia la solución de continuidad. Se pudo constatar que el tumor tenía una cápsula gruesa (Figura 3).

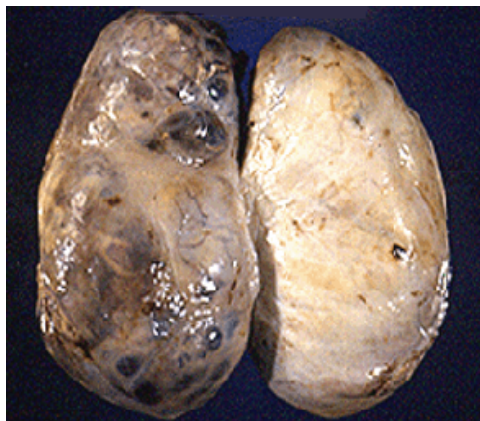

Figura 2

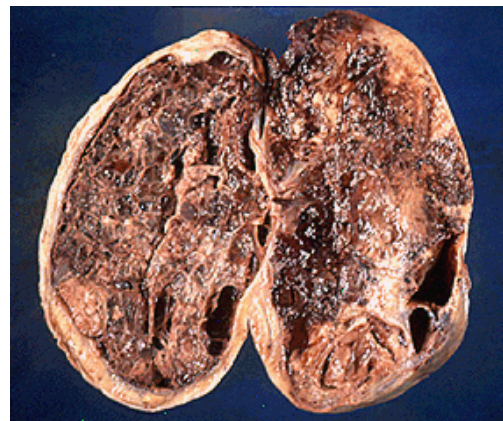


Figura 3

Descripción Microscópica

Los cortes histológicos revelaron una lesión densamente celular, cuyo contenido celular era monomórfico. Al menor aumento se podía apreciar que las células se disponían en grandes grupos o sábanas en forma difusa (Figura 4). Las células eran de mediano tamaño con escaso citoplasma eosinófilo, el núcleo angulado u ovoide, vesiculoso con nucleolo prominente con la característica hendidura que le confiere el nombre "en grano de café" (Figura 5), diagnóstico de éstos tumores. Se observaron algunas células con núcleos bizarros, grandes y el conteo mitótico fue de una mitosis en 10 campos de mayor aumento. En otras áreas se reconocieron las células del estroma ovárico características, de forma ovoide con escaso citoplasma que en algunas zonas estaban distanciadas por la presencia de discreto edema, y en otra áreas estas células mostraban citoplasma eosinófilo más abundante que correspondían a zonas tecomasas (Figura 6).

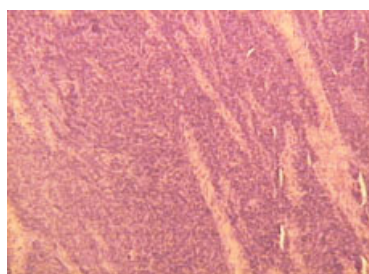


Figura 4

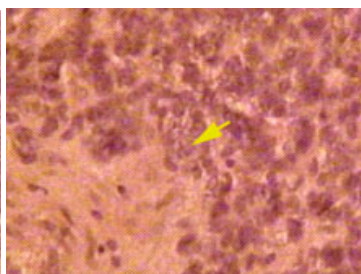


Figura 5

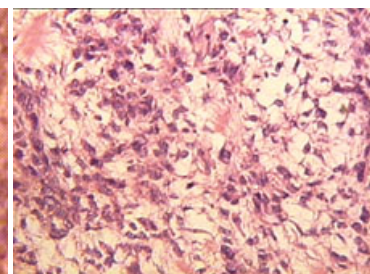


Figura 6

Discusión

Los tumores de células de la granulosa del ovario, originados de los cordones sexuales, son tumores raros. Existen dos subtipos histológicos principales: el de tipo adulto y el de tipo juvenil. El de tipo adulto se presenta en pacientes peri y postmenopáusicas, y el de tipo juvenil se describe en niñas y pacientes jóvenes menores de 35 años de edad (4). Son los tumores de ovario que presentan mayores manifestaciones estrogénicas. El efecto hormonal estrogénico en el endometrio es el de hiperplasia endometrial con atipias y menos frecuentemente carcinoma de endometrio (5). Las pacientes consultan por sangrado (63,9%), y las más jóvenes presentan amenorrea que puede durar de meses a varios años, y precede al sangrado. Si el tumor de células de la granulosa se presenta antes de la pubertad, la manifestación endocrina es de precocidad isosexual. Además de esto, las pacientes presentan signos y síntomas relacionados con una masa abdominal (45,4%), el 21,6% de los casos consultan por presentar un abdomen agudo quirúrgico por ruptura del tumor (6), como fue el presente caso.

Macroscópicamente son unilaterales en el 95% de los casos y predominantemente quísticos, pero muestran áreas sólidas blancoamarillentas con hemorragia. Tienen una cápsula bien definida. El examen microscópico es variable, debido a que el tumor de células de la granulosa exhibe células proliferando en una variedad de patrones que se pueden mezclar. El patrón de mejor diferenciación es el folicular, de éste, el patrón microfolicular está caracterizado por la presencia de pequeñas cavidades llamadas Cuerpos de Call Exner (recordando los folículos ováricos), repletas de material eosinófilo. El patrón macrofolicular está constituido por quistes revestidos por células de la granulosa. El diagnóstico histológico se confirma en el caso de los tumores de la granulosa de tipo adulto por la presencia de células de mediano tamaño con escaso citoplasma eosinófilo y núcleos pálidos y hendidos. En el caso de los juveniles, las células exhiben abundante citoplasma y los núcleos son hiper cromáticos. Las células con

núcleos bizarros se han relacionado con cambios degenerativos (1-3,7) La luteinización de las células de la granulosa se presenta en aproximadamente el 2 % de los casos (8,9). En algunos casos se presentan en combinación con tumores del grupo de los tecomas-fibromas del ovario, esto debido a su histogénesis (7). Estudios de inmunohistoquímica no han aportado diferencias significativas en los tumores de los cordones sexuales y estroma ovárico. Sin embargo, recientemente se ha descrito el uso de la inhibina como marcador específico para estos tumores (10-13).

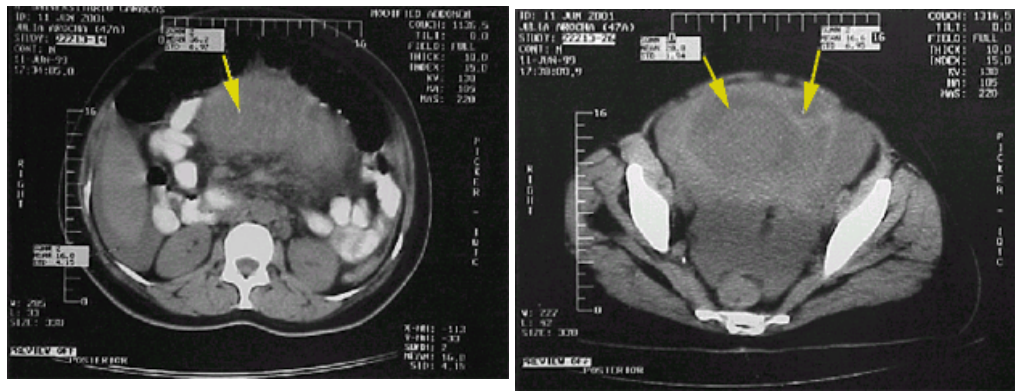
Los **factores pronósticos** de los tumores de la granulosa incluyen en primer lugar el estadio de presentación, aquellos estadio I tienen 96 % de supervivencia a los 10 años comparado con 26 % en estadios mayores. La **ruptura** del tumor también afecta considerablemente el pronóstico, siendo reportada la supervivencia de 85 % a los 25 años para tumores estadio I no rotos, en contraste con 60 % para los tumores rotos en el mismo estadio. El **tamaño tumoral** menor de 5 cms de tumores estadio I se ha relacionado con una supervivencia excelente (100 %), no obstante, pacientes con tumores mayores a 5 cms tienen una supervivencia de 53 % a los 10 años. La correlación del **patrón histológico** con la supervivencia no ha sido exitosa. Se reporta que el patrón sarcomatoide (poco diferenciado) afecta la supervivencia en relación al patrón folicular (bien diferenciado). Estas diferencias, aparentemente, son más relevantes en la supervivencia a los 25 años (29 %) que a los 5 años (82%). La presencia de **atipias nucleares y mitosis** en más de 2 mitosis por 10 campos de alto aumento, se han reportado en tumores que se presentan en estadios mayores al estadio I, en estos casos se ha reportado una elevada tasa de recurrencias tempranas. La presencia de células con núcleos bizarros ha sido correlacionada a cambios degenerativos. Los estudios de supervivencia, correlacionando este parámetro, han sido limitados. El caso presentado aquí tiene dos factores pronósticos adversos: el gran tamaño y la ruptura de la cápsula(14,15).

El **tratamiento** de elección en pacientes que han completado su paridad es la histerectomía total con ooforectomía bilateral, pacientes jóvenes con estadio I se benefician con la ooforectomía unilateral si no hay extensión fuera del ovario y el ovario contralateral es normal macroscópicamente (16). La recurrencia (24,7 %) es fatal, en estos casos se han combinado el tratamiento quirúrgico de las recurrencias en combinación con radioterapia y quimioterapia. Esta última se ha utilizado en los tumores de la granulosa de forma similar a la utilizada en los tumores germinales (7,17).

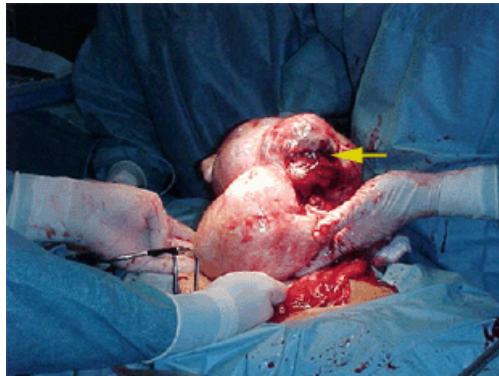
Bibliografía

1. **Scully RE**. Histological Typing of Ovarian Tumors. World Health Organization. 2ª edición, Springer, 1999.
2. **Dolinar J, Menolascino-Bratta F, Naranjo de Gómez M, García de Barriola, V**. Tumores de los cordones sexuales y del estroma ovárico. Rev Obstet Ginecol Venez 1998; 58(2):95-106.
3. **García de Barriola, Victoria**. Tumores de Ovario. Anatomía Patológica. Revista de la Sociedad Venezolana de Radioterapia Oncológica 1997; (1), 12-21.
4. **Young RH, Dickersin GR, Scully RE**. Juvenile Granulosa cell tumor of the ovary. A clinicopathologic analysis of 125 cases. Am J Surg Pathol 1984; 8:575-596.
5. **Young RH, Scully RE**. Sex cord-stromal, steroid cell, and other ovarian tumors with endocrine, paraendocrine and paraneoplastic manifestations. En: Kurman RJ, editor. Blaustein's Pathology of the female genital tract, 4ª edición. New York Springer-Verlag; 1995; 19, p.783-847.
6. **Cronje HS, Niemand I, Bam RH, Woodruff JD**. Review of the granulosa-theca cell tumors from the Emil Novak Tumor Registry. Am J Obstet Gynecol 1999; 180(2).
7. **Scully RE, Young RH, Clement PB**. Tumors of the ovary and maldeveloped gonads, Fallopian Tube, and Broad Ligament. Atlas of Tumor Pathology. Armed Forces Institute of Pathology. Third Series, Fascicle 23 1998; 169-188.
8. **Nogales FF, Concha A, Plata C, Ruiz-Avila I**. Granulosa cell tumor of the ovary with diffuse true hepatic differentiation simulating stromal luteinization. Am J Surg Pathol 1993; 17:85-90.
9. **Young RH, Oliva E, Scully RE**. Luteinized adult granulosa cell tumors of the ovary: a report of four cases. Int J Gyn Pathol 1994;13:302-310.
10. **Rishi M, Howard LN, Bratthauer GL, Tavassoli FA**. Use of monoclonal antibody against human inhibin as a marker for sex cord-stromal tumors of the ovary. Am J Surg Pathol 1997;21:583-9.
11. **Zheng W, Sung CJ, Hanna I, et al**. a and b subunits of inhibin/activin as sex cord-stromal differentiation markers. Int J Gyn Pathol 1997; 16:236-71.
12. **Guerrieri C, Franlund B, Malstrom H, Boeryd B**. Ovarian endometrioid carcinomas simulating sex cord-stromal tumors: a study employing inhibin and cytokeratin 7. Int J Gyn Pathol 1998; 17:266-71.
13. **Flemming P, Wellmann A, Maschek H, Lang H, Georgii A**. Monoclonal antibodies against inhibin represent key markers of adult granulosa cell tumors of the ovary even in their metastasis. A report of three cases with late metastasis, being previously misinterpreted as hemangiopericytoma. Am J Surg Pathol 1995; 19:927-33.
14. **Malmstrom H, Hogberg T, Bjorn R, Simonsen E**. Granulosa cell tumors of the ovary: prognostic factors and outcome. Gynecol Oncol 1994; 52:50-55.
15. **Miller BE, Barron BA, Wan JY, Delmore Je, Silva EG, Gershenson DM**. Prognostic factors in adult granulosa cell tumor of the ovary. Cancer 1997; 79:1951-55.
16. **Powell JL, Otis CN**. Management of advanced juvenile granulosa cell tumor of the ovary. Gynecol Oncol 1997; 64: 282-284.
17. **Gershenson DM**. Chemotherapy of ovarian germ cell tumors and sex-cord stromal tumors. Semin Surg Oncol 1994; 10:290-298.

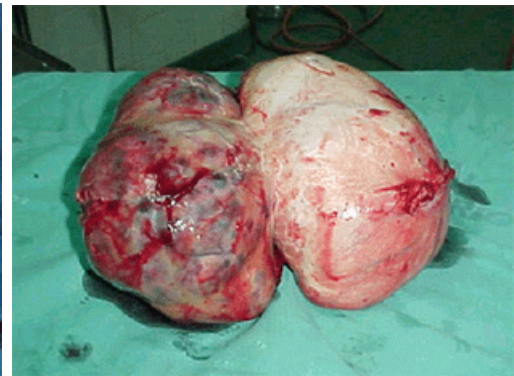Galería de imágenes



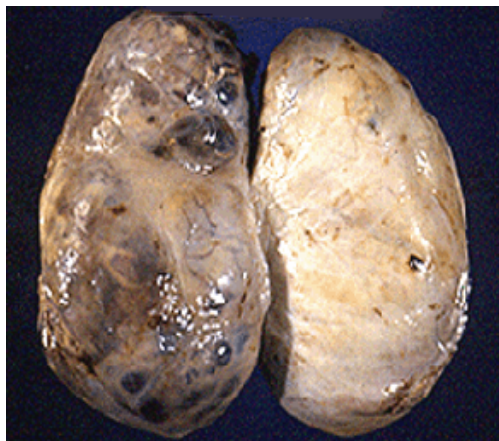Tomografía axial computarizada donde se aprecia LOE abdominopélvico de probable etiología ovárica



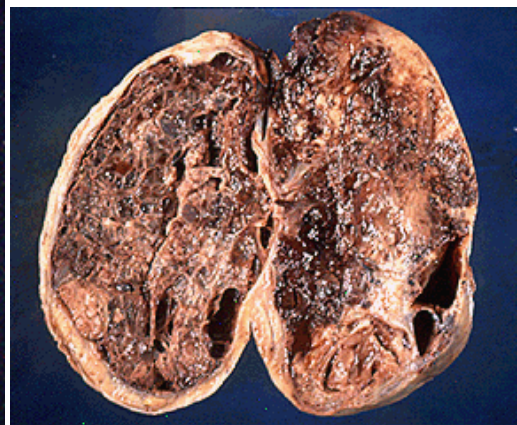
Masa tumoral bilobulada, con evidencias de ruptura en el lóbulo superior (flecha)



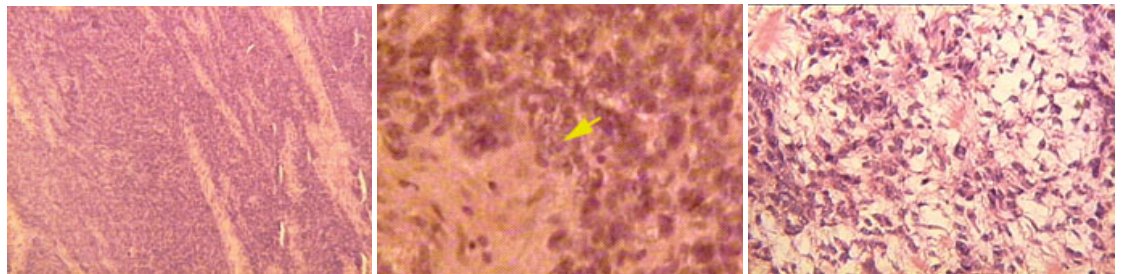
Lesión bilobulada con hemorragia superficial



Superficie externa bilobulada pardo amarillenta con focos de hemorragia en la superficie



Superficie de corte con áreas quísticas. Presencia de hemorragia extensa.



NOTA: Toda la información que se brinda en este artículo es de carácter investigativo y con fines académicos y de actualización para estudiantes y profesionales de la salud. En ningún caso es de carácter general ni sustituye el asesoramiento de un médico. Ante cualquier duda que pueda tener sobre su estado de salud, consulte con su médico o especialista.