

Artículos

- [Histoplasmosis](#)
- [Penicilosis](#)
- [Coccidioidomicosis](#)
- [Aspergilosis](#)
- [Paracoccidioidomicosis](#)
- [Otras micosis sistémicas](#)
- [Dermatoficias](#)
- [Dermatitis seborreica e infecciones por Malassezia](#)
- [Infecciones por bacterias filamentosas: Nocardiosis](#)
- [Bibliografía](#)

Ricardo Negróni
 ctromic@janssen.com.ar
 Jefe del Departamento de
 Enfermedades Infecciosas Hospital de
 Infecciosas Francisco Javier Muñiz

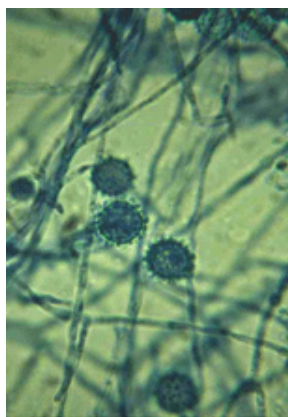
Micología

Micosis asociadas al SIDA. Parte 2

Fecha de recepción: 31/12/2000
 Fecha de aceptación: 31/12/2000

A continuación, presentamos la segunda entrega de este tema, en el cual se expone, de manera detallada, el estudio de las diferentes micosis asociadas con el Síndrome de Inmunodeficiencia Adquirida (SIDA). La Histoplasmosis, Penicilosis, Coccidioidomicosis y Aspergilosis, entre otras, son sólo algunas de las estudiadas; su origen, ubicación geográfica, agentes dispersores, vías de diseminación y síntomas e incidencia en los enfermos de SIDA, son los principales aspectos tratados en esta investigación.

Histoplasmosis



Tinción con Giemsa
 400 X, de una biopsia de ganglio,
 mostrando grandes macrófagos
 con *H. capsulatum*.

Es una micosis sistémica endémica debida al hongo dimorfo *Histoplasma capsulatum*. Representa la tercera micosis sistémica, potencialmente mortal, que se asocia al SIDA. Su agente causal desarrolla una fase como saprobio en la tierra. En este habitat se presenta como un hongo micelial, con hifas hialinas, ramificadas y tabicadas, con conidias de tamaños variables. Las microconidias son lisas, piriformes y miden de 3 a 5 μm , las macroconidias son esféricas, de pared gruesa, con espículas y miden de 10 a 15 μm . También presentan en la tierra su fase teleomorfa o sexuada llamada *Ajellomyces capsulatus*. Ésta consiste en cleistotecios de origen heterotálico, producido por la unión de cepas de signos + y -, son frutos globulosos, de 100 a 150 μm de diámetro, con ascos esféricos que contienen 8 ascosporos elípticos (34).

El *H. capsulatum* ha sido señalado en muchos países del mundo, pero su predominio en América y África es manifiesto. Existen dos variedades de este microorganismo *H. capsulatum var capsulatum*, agente de la histoplasmosis clásica o histoplasmosis capsulati e *H. capsulatum var duboisii*, productor de la histoplasmosis duboisii o histoplasmosis africana (34, 36).

Como fue señalado, este hongo vive en la tierra, especialmente cuando ésta es de pH ácido, rica en restos orgánicos, particularmente heces de pájaros negros como los estorninos, las aves de corral y los murciélagos. Los lugares donde abunda son sombríos y húmedos. Las áreas endémicas presentan un clima subtropical o templado, con temperaturas medias anuales entre los 15 y 22° C, promedios pluviométricos de 1000 mm anuales, humedad relativa ambiente del 67 al 87 %, y se sitúan en la vecindad de grandes cuencas fluviales (59). En el continente americano predomina en el centro-este de los Estados Unidos, la Serra do Mar en el Sur del Brasil, la cuenca del Orinoco en Venezuela y la del Río de la Plata en la Argentina, Uruguay, Paraguay y Sud del Brasil. Ciertos recintos cerrados, como grutas habitadas por murciélagos, cuevas o galpones con aves, gallineros, etc, donde se mantienen condiciones ideales para el desarrollo de *H. capsulatum*, pueden dar origen a brotes epidémicos de diferente magnitud por la exposición simultánea de varias personas a esta fuente de infección masiva (34, 59).

El viento es el principal agente dispersor de los esporos de *H. capsulatum*, particularmente de las microconidias que actúan como elementos infectantes. La penetración se produce habitualmente por vía inhalatoria y los esporos llegan al alveolo pulmonar. Allí las microconidias

se transforman, en pocos días, en elementos levaduriformes que son fagocitados por los neutrófilos y los macrófagos alveolares. Esta fase parasitaria o levaduriforme del *H. capsulatum* tiene la facultad de crecer dentro de las células, especialmente aquellas que pertenecen al sistema monocítico-histiocitario. La mayoría de las infecciones son asintomáticas o respiratorias benignas y auto-limitadas. A las tres semanas de producido el contacto infectante, la inmunidad mediada por células, a través de la cooperación entre los linfocitos T, CD4 positivos y los macrófagos efectores, controlan la infección. Muchos hongos son lisados y se forman granulomas epitelioides que bloquean al agente causal, y más tarde, se rodean de una capa de fibrosis colágena que tiende a calcificarse. En estos granulomas pueden permanecer hongos viables y, en caso de disminuir la capacidad de la inmunidad mediada por células, se constituyen en focos de reactivación de la infección, dando origen a formas diseminadas y progresivas (59, 69).

Este mecanismo de reactivación de una infección anterior es posiblemente el más común en los pacientes infectados por el HIV.

El agente productor de la casi totalidad de los casos asociados al SIDA es *H. capsulatum var capsulatum*. La incidencia global de la histoplasmosis diseminada en los enfermos con SIDA es del 0.9 %, esta proporción aumenta considerablemente en las áreas endémicas. Así, dentro de los Estados Unidos, la incidencia es del 4 %, pero en zonas muy endémicas como Indianápolis (Indiana) es del 53 %. En la Argentina aproximadamente el 4 % de los pacientes con SIDA presenta histoplasmosis diseminada (44). La frecuencia de la histoplasmosis asociada al SIDA ha disminuido desde 1996 en los países industrializados y en los estratos más favorecidos de las comunidades en desarrollo, como consecuencia de la terapéutica antirretroviral.

Sobre 120 casos de histoplasmosis progresiva diagnosticados en el Hospital Muñiz de 1983 a 1992, 53 fueron formas diseminadas subagudas asociadas con la infección HIV-1. (44, 46).

Esta micosis, que inicialmente no fue considerada enfermedad marcador de SIDA, cobró importancia cuando la pandemia producida por el HIV se extendió en zonas endémicas de histoplasmosis.

En más de la mitad de los casos ésta infección fúngica es la primera afección marcador. Debido a que en los pacientes con SIDA las fallas de la inmunidad mediada por células son profundas y progresivas, el número de casos que presenta histoplasmosis progresiva es mayor que el observado en otras afecciones predisponentes como las leucemias, los linfomas y las hepatopatías.

En un grupo de 93 pacientes con histoplasmosis diseminada asociada al SIDA, estudiados en el Hospital Muñiz de la Ciudad de Buenos Aires, entre 1996 y 1999, 75 casos fueron de enfermos del sexo masculino, la edad promedio fue de 12-37 años, con un rango entre 23 y 56 años, 54 fueron enfermos con antecedentes de adicción a drogas por vía venosa, 25 eran homosexuales de sexo masculino y los restantes presentaron otras causas favorecedoras de la infección por HIV (48).

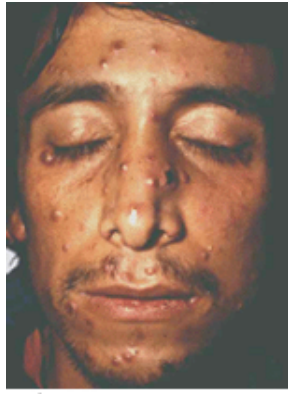Clínicamente esta histoplasmosis se caracteriza por presentar los síntomas que corresponden a las formas diseminadas agudas o subagudas, en las cuales las manifestaciones generales de un cuadro infeccioso grave son las más prominentes. Los pacientes son más jóvenes que los que padecen otras formas de histoplasmosis diseminadas (promedio de edad de 37.1 años vs. 55.1 años). La respuesta a las drogas antifúngicas es buena, pero las recaídas son frecuentes, obligando a indicar un tratamiento supresivo durante largos lapsos o toda la vida (48, 49).

Las manifestaciones clínicas observadas en más del 40 % de los pacientes son las siguientes: fiebre prolongada, astenia, anorexia, pérdida de peso, anemia, lesiones cutáneas pápulo-ulceradas, hepatomegalia, esplenomegalia, intersticiopatía pulmonar micronodular, tos, disnea, expectoración mucopurulenta y adenomegalias. Con una incidencia menor, pero también importante, se comprueban diarreas, úlceras bucofaríngeas o laríngeas, leucopenia, plaquetopenia y compromiso del sistema nervioso central. Este último, se presenta en menos del 10 % de los casos, como una meningoencefalitis con LCR cristal de roca y ataque a los pares craneanos. Su diagnóstico es difícil, dado que el *H. capsulatum* es sólo raras veces cultivado en este material. El reconocimiento de esta localización se basa en la observación de una histoplasmosis diseminada con manifestaciones neurológicas tales como: cefalea, alteraciones de la conciencia, vómitos, parálisis de algunos nervios craneanos, especialmente el motor ocular externo, convulsiones y rigidez de nuca, que revierten con el tratamiento antifúngico específico. Debe tenerse en cuenta que de un 5 a 10 % de los pacientes con histoplasmosis diseminada y SIDA presentan también criptococosis. Por este motivo, el estudio del LCR debe ser siempre muy minucioso, y es necesario que incluya antigenorraquia para *C. neoformans* (3, 44, 48).

En los niños la histoplasmosis diseminada es de presentación excepcional, aún en los pacientes HIV positivos, las manifestaciones clínicas son semejantes a las observadas en los adultos (54).

Los estudios endoscópicos del tubo digestivo, han permitido el reconocimiento de lesiones de las mucosas. Éstas se sitúan en el estómago, en el duodeno y sobre todo en el colon (27, 56).

La endocarditis infecciosa debida a *Histoplasma capsulatum*, ha sido descrita como una manifestación infrecuente de las histoplasmosis diseminadas crónicas. En el caso particular de la histoplasmosis relacionada al SIDA, su diagnóstico ofrece dificultades importantes. La obtención de hemocultivos positivos es corriente en este tipo de histoplasmosis, independientemente de la existencia de compromiso valvular, por otra parte, este último, es bastante común en los enfermos adictos a drogas por vía intravenosa, debido a múltiples etiologías. Por esta razón, los dos criterios principales para diagnosticar endocarditis infecciosa, pueden ser falaces (60).

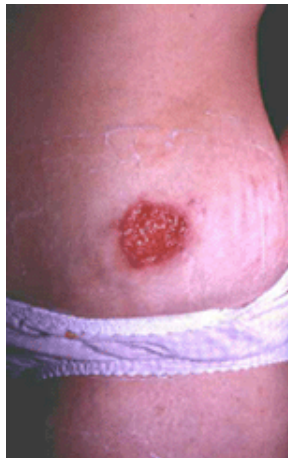

Pápulas ulceradas de cara en una histoplasmosis diseminada asociada al SIDA.

La mayor parte de los pacientes presentan, durante el curso de la histoplasmosis, otras afecciones frecuentes en los enfermos con SIDA. Las más comunes de estos casos han sido: las candidiasis bucofaringeas o esofágicas, la neumocistosis, las infecciones por virus de la familia Herpetoviridae, la tuberculosis y el sarcoma de Kaposi.

En cuanto a los métodos de diagnóstico, debemos destacar que los hemocultivos, por el método de lisis-centrifugación con saponina al 5 %, presentan resultados positivos en más del 70 % de los pacientes con histoplasmosis asociada al SIDA y, alrededor del 20 % de ellos constituye el único elemento de diagnóstico (10). La observación microscópica directa de *H. capsulatum* en la capa de leucocitos de sangre venosa ha sido señalado como un procedimiento de diagnóstico útil, sin embargo, en nuestra experiencia, tiene muy bajo rendimiento y su manipulación implica un cierto riesgo operativo para el laboratorista (3). Los mielocultivos y las biopsias de médula ósea son frecuentemente positivas, pero su realización no se practica sistemáticamente. En Sudamérica, aproximadamente el 70 % de los pacientes presentan lesiones cutáneas o mucosas. Las manifestaciones de piel son variadas, las más habituales tienen un aspecto moluscoide o variceliforme o pápulo-necrótico. Las lesiones mucosas son menos comunes que las cutáneas, pero proporcionan una posibilidad diagnóstica importante. La escarificación de las úlceras o erosiones tegumentarias es útil para llevar a cabo un citodiagnóstico de Tzanck, empleando el colorante de Giemsa y cultivos en medios con antibióticos, que permiten el diagnóstico de aproximadamente el 70 % de los casos (45, 51, 52). Otros materiales útiles son biopsias de ganglios linfáticos, lavados broncoalveolares, etc.

La búsqueda de anticuerpos específicos por pruebas de fijación de complemento, inmunodifusión en gel de agar y contraelectroforesis, que son habitualmente positivas en las histoplasmosis diseminadas no asociadas al SIDA, dan resultados negativos en el 60 % de los enfermos HIV positivos que padecen esta micosis (3, 46, 47). El empleo de una técnica de ELISA con antígeno citoplasmático de la fase levaduriforme para la detección de anticuerpos, brindó resultados positivos en el 77 % de los casos (6, 47).



Goma cutánea ulcerada por *H. capsulatum* en una enferma HIV positiva.

La determinación de antígeno glucoproteico en la sangre y orina puede llevarse a cabo por radioinmunoensayo o ELISA. Este último procedimiento tiene un equipo comercial y permite el diagnóstico en el 90 % de los casos. Se han detectado, sin embargo, reacciones cruzadas con otras micosis sistémicas (70).

Debe tenerse en cuenta que, dado el curso agudo de esta histoplasmosis, la identificación del agente causal en el examen microscópico directo, tanto en extendidos teñidos como Giemsa, como en la aplicación de técnicas de inmunofluorescencia directa, posee una gran importancia.

El tratamiento inicial se efectúa en base a anfotericina B intravenosa, a razón de 0.8 mg/kg/día, hasta completar 40 mg/kg o con itraconazol por vía oral, en dosis de 400 mg/día (33, 46).

Debe preferirse anfotericina B en pacientes muy graves, en aquellos que padecen meningoencefalitis, los que tienen síntomas digestivos, como diarrea o vómitos, que pueden perturbar la absorción de itraconazol y en los que presentan, simultáneamente, tuberculosis y

deben recibir rifampicina.

El itraconazol por vía oral, a razón de 400 mg/día, ha permitido obtener la remisión clínica en el 75 % de los enfermos tratados, la mejoría comienza a producirse a los 10 ó 15 días de iniciado el tratamiento. Es además la droga de elección para el tratamiento supresivo, en dosis diarias de 100 a 200 mg (16, 29). La supervivencia de los enfermos es más prolongada que la de los que presentan criptococosis y pocos mueren como consecuencia directa de la histoplasmosis.

También se han observado algunos resultados clínicos favorables, con el empleo de fluconazol por vía intravenosa u oral en altas dosis. El primer día se indican de 1.200 a 1.600 mg, para posteriormente continuar con la mitad de la dosis inicial, durante al menos 8 semanas. Sin embargo, se considera que sus resultados son inferiores a los obtenidos con el itraconazol. El fluconazol puede ser de particular interés para el tratamiento de formas meningoencefálicas de

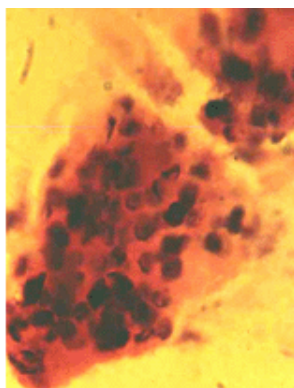
esta micosis sistémica, si se tiene en cuenta su buen pasaje a través de la barrera hematoencefálica (71).

Dada la buena respuesta al tratamiento con itraconazol o con anfotericina B desoxicolato, la anfotericina B liposomal, así como la asociada con otros transportes lipídicos, es raramente usada debido a su elevado precio. Sin embargo, está indicada en pacientes graves con insuficiencia renal o en aquellos en los que los tratamientos anteriores hayan fracasado (26, 44, 57). Cuando la sintomatología clínica remite por el tratamiento inicial, es obligatorio instituir la profilaxis secundaria con itraconazol en dosis de 100 a 200 mg/día (16). Si bien no hay aún suficiente experiencia como para dictar una norma de cuando interrumpir la profilaxis secundaria, tenemos 15 pacientes que reciben terapéutica antirretroviral de alta eficacia, que presentan cargas vírales indetectables y recuentos de células CD4 superiores a los 200/μL de sangre, que han interrumpido la profilaxis secundaria sin experimentar recaídas.

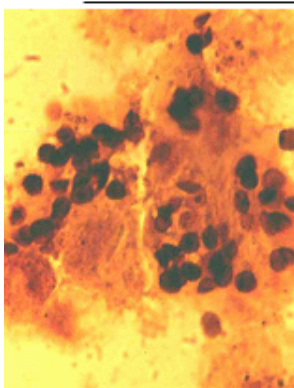
Penicilosis

Penicillium marneffeii es el único hongo dimorfo, productor de una micosis sistémica endémica, que pertenece al género *Penicillium*.

Fue encontrado inicialmente como agente causal de una micosis diseminada, con acentuada esplenomegalia, en la rata de los bambuzales (*Rhizomys sinensis*), en el interior de Vietnam, en 1956. Desde 1959 a 1989 se habían registrado 30 casos humanos en el sudeste asiático, la mayor parte en pacientes inmunodeficientes. Desde 1988 ha habido un aumento significativo de la incidencia de esta micosis, cuya área endémica incluye Tailandia, Vietnam, Hong Kong y el Sur de China. Recientemente, se han registrado 4 casos autóctonos de penicilosis en el estado de Manipur, India. Debido a la migración de los pacientes se han diagnosticado casos fuera de esta zona, en Europa, Estados Unidos y Australia (22, 31, 43, 61, 63). Tailandia es el país más castigado por esta micosis endémica, en un hospital se registraron 1.200 casos en 7 años. La exposición a la tierra, particularmente durante las lluvias de los monzones, constituye una situación de alto riesgo para adquirir penicilosis (64).



Lavado broncoalveolar teñido con Gram-Weigert que presenta *P. carinii*.



Lavado broncoalveolar teñido con Grocott mostrando quistes de *P. carinii*.

El SIDA y su rápida expansión en el Sudeste Asiático, ha constituido una de las causas principales del aumento en la incidencia de esta micosis, a partir de 1988 (22, 31).

El cuadro clínico corresponde al de una micosis diseminada con ataque al sistema monocítico-histiocitario, muy semejante a la histoplasmosis. Las manifestaciones clínicas son: fiebre prolongada, pérdida de peso, astenia, anorexia, anemia, tos persistente, intersticiopatía pulmonar micronodulillar o infiltrados neumónicos, adenomegalias, hepatosplenomegalia, lesiones cutáneas moluscoides, abscesos o nódulos subcutáneos y leucocitosis neutrófila. En una serie de 74 pacientes con penicilosis relacionada al SIDA, 64 fueron varones, 10 fueron mujeres y la edad promedio fue de 29.7 años. Todos los pacientes presentaron fiebre, pérdida de peso, lesiones cutáneas, adenomegalias múltiples y hepatomegalia. La mayor parte de las lesiones cutáneas fueron pápulas con una necrosis central. La penicilosis se presentó como una complicación tardía de la enfermedad por HIV, ya que el recuento de CD4 células positivas arrojó un promedio de 63.8 células por μL y un número significativo de pacientes, presentaron otras enfermedades asociadas como toxoplasmosis cerebral y neumonía por *Pneumocystis carinii* (63, 64).

Los procedimientos de diagnóstico son similares a los empleados en la histoplasmosis. *P. marneffeii* posee una fase parasitaria intracelular, en el interior de grandes macrófagos, los elementos fúngicos tienen la misma forma y dimensiones que el *H. capsulatum*, su afinidad por ciertos colorantes como el Giemsa, PAS y Grocott es similar, pero en lugar de reproducirse por brotación, lo hace por la emisión de un tabique en su parte media. La inmunofluorescencia con anticuerpos monoclonales, así como las técnicas de hibridación DNA, han sido aplicadas exitosamente para el diagnóstico rápido de esta afección, en muestras clínicas procedentes de tejidos infectados (68).

En los cultivos en agar-glucosado de Sabouraud, a 27° C, se producen colonias plegadas, membranosas, con un pigmento rojo difusible al medio de cultivo. Microscópicamente presenta la fructificación típica del género *Penicillium*, pertenece al grupo *Asymetrica divaricata* de Raper y Thom (22). La identificación de los cultivos puede acelerarse mediante la aplicación de técnicas como la del exoantígeno o la hibridación (PCR (40,68).

Ha demostrado, tanto "*in vitro*" como "*in vivo*" una buena sensibilidad a la anfotericina B, ketoconazol, itraconazol y 5-fluorocitosina.

Los casos graves son tratados con anfotericina B por vía intravenosa y los más leves con itraconazol, la dosis diarias, así como la duración del tratamiento son similares a los ya expuestos para la histoplasmosis. Como en ésta última micosis se aplica tratamiento supresivo, después de la remisión clínica, en base a itraconazol (27).

Coccidioidomicosis

Esta micosis sistémica endémica, producida por el hongo dimorfo *Coccidioides immitis*, presenta una distribución geográfica restringida al sudoeste de los Estados Unidos y noroeste de México. Si bien ha sido observada en otras zonas de clima continental, árido o semiárido del continente americano, el número de casos registrado es pequeño (34).

C. immitis vive como saprobio en la tierra de zonas áridas, en suelos con alto contenido en sales y de pH alcalino, la vegetación es escasa y espinosa y suele haber abundantes roedores. En este habitat desarrolla su forma micelial, cuyos elementos de fructificación son pequeñas arthroconidias que son dispersadas por el viento y representan las partículas infectantes. Estos elementos de propagación penetran en el organismo humano por vía inhalatoria y llegan al alveolo pulmonar. Después de 2 ó 3 días se transforman en células esféricas con endosporos, conocidas como esferas. Esta es la forma de reproducción del *C. immitis* en los tejidos. Durante las primeras fases de la infección, las defensas contra el *C. immitis* son poco eficaces. Después de aproximadamente 3 semanas, la inmunidad mediada por células específica, origina la formación de granulomas epitelioides compactos, con macrófagos activados, que poseen una gran capacidad fagocitaria y lítica. De esta forma, la mayor parte de las infecciones respiratorias, tanto sintomáticas como asintomáticas, son auto-limitadas y de curso benigno. Las coccidioidomicosis graves se vinculan a condiciones que producen déficit de la inmunidad mediada por células, tales como trasplantes de órganos y, más recientemente, la enfermedad debida a HIV-1 (59).

En las zonas muy endémicas, la asociación entre coccidioidomicosis y SIDA debe tomarse en cuenta frente a procesos graves que afecten los sistemas respiratorio y nervioso central (36).

Esta micosis ha sido encontrada principalmente en los Estados Unidos. Pese a la importante epidemia de coccidioidomicosis que está soportando el estado de California desde 1991, la mayoría de los casos asociados al SIDA han sido reconocidos en Arizona, particularmente en las ciudades de Tucson y Phoenix. Casi la cuarta parte de las personas infectadas por HIV, que residen en estas ciudades, presentan la intradermorreacción de coccidioidina positiva. Sin embargo, sólo entre el 2.7 % y 5.2 % de los enfermos con SIDA padecen coccidioidomicosis pulmonar progresiva o diseminada. La mayor parte de los enfermos diagnosticados residían aún en el área endémica, y sólo unos pocos la habían abandonado varios años antes. Por lo tanto, la aparición de esta micosis en pacientes seropositivos, puede deberse tanto a la reactivación de focos pulmonares antiguos, como a infecciones recientes (37, 59).

En 37 de los 91 casos de coccidioidomicosis relacionada al SIDA, diagnosticados en el Centro Médico de Maricopa en Arizona, la coccidioidomicosis se presentó como enfermedad marcador de SIDA, los restantes habían presentado otros procesos previamente (62).

La mayor parte de los pacientes exhiben alteraciones respiratorias que simulan una neumonía comunitaria o una tuberculosis. Los casos con procesos de curso agudo e infiltrados pulmonares localizados, tienen síntomas y signos semejantes a los de una neumonía bacteriana con fiebre, dolor torácico, expectoración purulenta o herrumbrosa, disnea, síndrome de condensación pulmonar e infiltrados lobares homogéneos. A veces presentan un pequeño derrame pleural y en otras oportunidades se observan adenomegalias en los hilios pulmonares. Estos pacientes suelen responder bien a los antifúngicos, tanto a la anfotericina B como al fluconazol y curan rápidamente. Representan el 15 % de los casos. Por el contrario los enfermos que presentan imágenes pulmonares correspondientes a una intersticiopatía retículo-nodulillar, suelen padecer un acentuado deterioro del estado general. Su evolución clínica es muy grave, con una tasa de mortalidad del 70 %, a pesar del tratamiento, durante las primeras 8 semanas. Las complicaciones fatales más comunes son el "distress" respiratorio del adulto y el shock séptico por diseminación aguda del *C. immitis*. Esta neumopatía con infiltrados difusos se observa en el 65 % de los pacientes con SIDA (59, 62).

Las localizaciones extrapulmonares más frecuentes son los ganglios linfáticos, la enfermedad febril hepatosplénica y el sistema nervioso central. La meningoencefalitis por *C. immitis* es semejante a la tuberculosa, de evolución crónica, LCR cristal de roca, ataque a los núcleos de la base del encéfalo y marcada tendencia a producir bloqueos de la circulación del LCR con hidrocefalia. Su pronóstico es malo, debido a su escasa respuesta ante los tratamientos antifúngicos (27, 36).

Casi la totalidad de los casos de coccidioidomicosis asociadas al SIDA han sido diagnosticados en los Estados Unidos. La mayoría son varones, con una edad promedio de 36 años, un término

medio de residencia en el área endémica de 9 años y afecta a pacientes con recuentos de células CD4 iguales o inferiores a 200/ μ l. Los estudios prospectivos indican que el 10 % de las personas HIV positivas del área endémica desarrollará una coccidioidomicosis activa cada año. En el grupo de pacientes estudiados en el Centro Médico de Maricopa, la presentación de la coccidioidomicosis se produjo en estadios muy avanzados de la infección por HIV, y comprobaron que la existencia de infiltrados pulmonares difusos junto a recuentos de células CD4 inferiores a 50/ μ L, eran predictivos de la muerte (62).

Un cierto número de pacientes HIV positivos presentan serología positiva para coccidioidomicosis, en especial la prueba de fijación de complemento. Aunque muchos de ellos eran asintomáticos en el momento de hacer esta comprobación, la mayoría presentó coccidioidomicosis activa después de un tiempo. Por lo tanto, una reacción de fijación de complemento con título de 1/32 ó más, debe ser considerada una prueba suficientemente fidedigna de coccidioidomicosis. Esta reacción es también una de las mejores herramientas de diagnóstico en los casos sintomáticos, con excepción de las neumonías difusas retículo-nodulillares, donde se comprueba un alto índice de resultados negativos. El lavado broncoalveolar es otro estudio de buen rendimiento, en más del 40 % de los casos *C. immitis* es observado en el examen microscópico directo al estado fresco y en más del 90 % es posible aislar este microorganismo en los cultivos. La utilidad de los hemocultivos ha sido comprobada para el diagnóstico de las formas pulmonares graves acompañadas de enfermedad hepatoesplénica. La técnica de lisis-centrifugación brinda resultados satisfactorios (36, 59, 62).

El tratamiento de la coccidioidomicosis se basa en el empleo de la anfotericina B y de compuestos azólicos. Hasta los momentos, ninguno ha brindado resultados satisfactorios. La anfotericina B es empleada para los casos más graves, las dosis totales requeridas son superiores a los 2 g, se observan gran cantidad de efectos colaterales y las fallas terapéuticas son comunes. Los fracasos se producen en las formas pulmonares difusas retículo-nodulillares y en las meningitis. Casi el 60 % de los pacientes con meningitis muere al cabo de los 2 años a pesar de los tratamientos (34, 36).

El fluconazol es la alternativa más utilizada, las dosis diarias eficaces son del orden de los 800 mg/día y deben ser sostenidas por lapsos prolongados. En estas condiciones, los efectos tóxicos son, aunque inferiores a los producidos por la anfotericina B, bastante comunes. En particular, se comprueban alteraciones digestivas y erupciones cutáneas (26).

El itraconazol, en dosis de 400 mg/día, durante 12 meses, también ha sido eficaz en algunos pacientes. La experiencia con esta droga es menor por haber sido autorizada su venta en los Estados Unidos más tarde que el fluconazol (59).

El ketoconazol fue utilizado con éxito en la coccidioidomicosis, pero produce mayor frecuencia de reacciones indeseables que los dos precedentes y, particularmente en los pacientes con SIDA, su utilidad es menor debido a su absorción más pobre, motivada por las frecuentes lesiones digestivas.

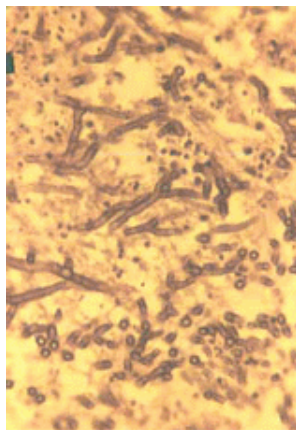
Debido a que las recidivas son comunes, después de haber alcanzado la remisión clínica, se indica profilaxis secundaria con fluconazol o itraconazol, en dosis de 200 mg/día. Pese a que la incidencia de nuevos casos de coccidioidomicosis ha disminuido desde la aplicación de la terapéutica antirretroviral y que ésta ha conseguido la restauración de la inmunidad en muchos pacientes, los médicos de la zona endémica se niegan a suspender la profilaxis secundaria (24).

Aspergilosis

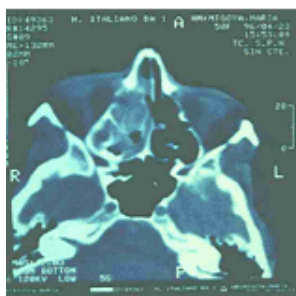
Las aspergilosis por *Aspergillus fumigatus*, *Aspergillus flavus* o *Aspergillus niger* son complicaciones poco frecuentes en el SIDA. Se presentan tardíamente, en pacientes con recuentos de células CD4 muy bajos, inferiores a 50/ μ l y en un buen número de casos hay otras causas predisponentes, en particular leucopenia prolongada o tratamiento con corticoides. Se asocia con frecuencia a otros patógenos oportunistas del aparato respiratorio como *P. carinii*, *M. tuberculosis*, *M. avium complex*, *CMV* y *Toxoplasma gondii* (21). Las infecciones se sitúan en los senos paranasales, el árbol traqueobronquial y los pulmones, tienen un curso subagudo y progresivo, su respuesta a los antifúngicos es escasa y el pronóstico es malo (43, 59, 66, 69).

Clínicamente, la aspergilosis presenta cuatro síndromes:

- Sinuso-orbital, con sinusitis invasiva, osteomielitis, celulitis orbitaria y proptosis.
- Traqueobronquitis y enfermedad bronquial obliterante con invasión de las mucosas y los cartílagos, así como formación de seudomembranas.
- Enfermedad pulmonar aguda o crónica, que es la forma de presentación más común.
- La infección diseminada con compromiso pulmonar, cerebral, óseo, cutáneo, renal, cardíaco, ocular, etc



Las alteraciones de los senos paranasales presentan el aspecto de una pansinusitis invasiva que no responde al tratamiento con antibióticos antibacterianos. La tomografía computarizada del encéfalo muestra aumento del espesor de las mucosas y masas ocupantes de la luz de los senos. La secreción es purulenta o hemorrágica y el examen microscópico directo con OHK al 10 % muestra filamentos hialinos, ramificados y tabicados. Los cultivos del material obtenido por biopsia de la mucosa, acusa el desarrollo de abundantes colonias de una especie del género *Aspergillus*. El diagnóstico de certeza se establece por la comprobación histopatológica del crecimiento invasivo de las hifas dentro de la mucosa y los tejidos subyacentes (13).



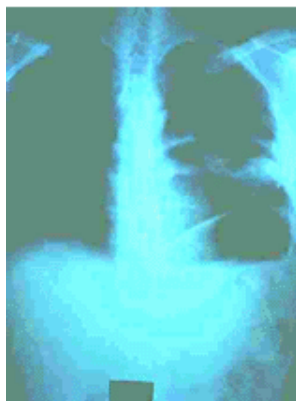Las lesiones pulmonares producen tos, expectoración mucopurulenta y hemoptisis. Radiológicamente aparecen infiltrados heterogéneos y excavados similares a los observados en la tuberculosis y en la aspergilosis necrotizante o semi-invasiva. El diagnóstico se lleva a cabo por los mismos procedimientos enunciados en las sinusitis, examen micológico directo y cultivos y comprobación histopatológica de la naturaleza invasiva de la infección fúngica. En una elevada proporción de los pacientes con aspergilosis asociada al SIDA, se registran antecedentes de neumocistosis pulmonar previa. Los estudios serológicos buscando anticuerpos específicos, que son normalmente positivos en los pacientes HIV-negativos con aspergilosis necrotizante, dan resultados muy variables en los enfermos con SIDA, de cualquier forma, es recomendable hacer inmunodifusión y contraelectroforesis con aspergilina (23, 66).



Tanto en la aspergilosis invasiva pulmonar como en las formas diseminadas, es posible detectar la presencia de galactomananos de *Aspergillus fumigatus*, en muestras de suero y orina de los pacientes.

Se emplea para ello una técnica de ELISA, este procedimiento resulta más sensible que la aglutinación de partículas de látex (21, 23, 40).

Las lesiones traqueobronquiales producen fiebre, tos, expectoración mucopurulenta, expulsión de seudomembranas y hemoptisis. El examen endoscópico permite visualizar úlceras, seudomembranas y zonas hemorrágicas. Este estudio facilita la obtención de biopsia para el diagnóstico de certeza (40).



El tratamiento de este tipo de aspergilosis suele fracasar con frecuencia, debe intentarse la anfotericina B por vía intravenosa, en dosis de 0.8 a 1 mg/kg/día, o el itraconazol a razón de 400 mg/día. En casos que las expectativas de supervivencia del paciente lo justifiquen, puede indicarse la anfotericina B liposomal o asociada a otras formas de lípidos, que permite el empleo de dosis diarias mayores incrementando su eficacia terapéutica (21, 23, 26). La resección del lóbulo pulmonar afectado se justifica cuando las lesiones excavadas afectan zonas vecinas a los grandes vasos sanguíneos y el peligro de hemoptisis fulminante es marcado. Igualmente, el vaciamiento quirúrgico de los senos paranasales y la extirpación de las áreas necrosadas, mejora el pronóstico de esta micosis.

Paracoccidioidomicosis

Es la micosis sistémica endémica producida por el hongo dimorfo *Paracoccidioides brasiliensis*. Su distribución geográfica es restringida a América Latina, en particular, a Sudamérica y el Brasil es el país que muestra las más altas tasas de infección asintomática y de enfermedad activa. También es el país más poblado de la región y el que padece el número más elevado de infectados por el HIV (39).

La patogenia y los mecanismos defensivos en la infección por *P. brasiliensis* son similares a los comentados para las otras micosis sistémicas endémicas. La inmunidad celular resulta una pieza clave en el desarrollo de una defensa eficaz, frente a este hongo patógeno.

La asociación entre SIDA y paracoccidioidomicosis no parece ser, sin embargo, muy frecuente. En Brasil, hasta diciembre de 1999, se habían comunicado 44 casos de asociación entre paracoccidioidomicosis y SIDA. Debe tenerse en cuenta que, en ese país, entre agosto de 1980 y el mismo mes de 1999, se habían denunciado 164.065 casos de SIDA en personas mayores

de 15 años. Por lo tanto, la incidencia es estimada en 0.02 %. En comparación, la incidencia de histoplasmosis en SIDA fue de 1.4 %, para el mismo período. Esto demuestra que esta última micosis es 52.7 veces más frecuente en los pacientes con SIDA que la paracoccidioidomicosis (39, 40).

Las causas de este hecho no han sido aclaradas. Se ha postulado, como explicación, el empleo frecuente de cotrimoxazol para la profilaxis y el tratamiento de la neumocistosis, así como el empleo frecuente de compuestos azólicos, como estas drogas son muy activas frente al *P. brasiliensis*, podría disminuir la tasa de enfermedad. Otra explicación es que el SIDA predomina en áreas urbanas, en tanto la paracoccidioidomicosis es una enfermedad rural.

Los datos hasta ahora recogidos, indican que la asociación se presenta en enfermos que tenían en su mayoría entre 20 y 40 años de edad, con un promedio de 31 años. Hubo 2,8 varones por cada mujer y 42 % de ellos fueron adictos a drogas por vía venosa. Estos datos indican la fuerte influencia epidemiológica del SIDA en el estado de Sao Paulo sobre esta asociación mórbida. La mayoría de los pacientes no eran ni habían sido agricultores, pero todos vivían en la zona endémica (39).

La paracoccidioidomicosis se presentó como una complicación tardía de la infección por el HIV y sólo en el 31 % de los casos fue la primer enfermedad marcador. Sin embargo, datos más recientes que incluyen aquellos casos observados en diversas áreas del Brasil, Colombia, Venezuela y la República Argentina, indican que en el 74.3 % de los enfermos fue la primera complicación potencialmente fatal del SIDA (40).

Clínicamente, casi la totalidad de los pacientes presentó la forma aguda o subaguda diseminada de tipo juvenil. Ésta se caracteriza por el rápido deterioro del estado general, fiebre prolongada, adelgazamiento, poliadenopatías prominentes, hepatosplenomegalia, lesiones cutáneas múltiples de tipo pápulo-ulcerado, alteraciones pulmonares radiológicas en menos del 60 % de los casos, anemia, disproteinemia, eosinofilia y leucocitosis. La frecuencia del compromiso pulmonar fue menor que la encontrada habitualmente en esta micosis, y el compromiso oral y laríngeo se registró en sólo el 23 % de los casos.

El diagnóstico puede ser realizado fácilmente por el hallazgo del *P. brasiliensis* en el examen microscópico directo de la escarificación de las lesiones cutáneas o el material obtenido por punción-aspiración ganglionar. Los estudios histopatológicos son también muy útiles. La búsqueda de anticuerpos resultó positiva en el 80 % de los casos, empleando contraelectroforesis y fijación de complemento. Los hemocultivos, aunque no fueron practicados sistemáticamente, permitieron el aislamiento del *P. brasiliensis* en varios casos.

Desde el punto de vista clínico-inmunológico la asociación de paracoccidioidomicosis-SIDA, produce un tipo de micosis grave que corresponde al polo anérgico, con los siguientes rasgos: forma clínica de evolución subaguda, ataque amplio al sistema monocítico-histiocitario, deterioro grave del estado general, disproteinemia con hipergammaglobulinemia, leucocitosis con eosinofilia, pruebas cutáneas negativas, histopatología mostrando gran cantidad de elementos fúngicos con brotación activa, granulomas epitelioides laxos con zonas de necrosis y supuración y alta proporción de serologías positivas. Estas últimas reacciones no dan en el SIDA, títulos elevados como en las formas clínicas graves en pacientes HIV negativos (39).

La tasa de letalidad comprobada es de 30 %, muy elevada si se le compara con los casos de paracoccidioidomicosis no asociados con HIV-1. No se ha establecido aún el tratamiento de elección. Por lo general los pacientes fueron tratados con anfotericina B intravenosa, para luego continuar con itraconazol, ketoconazol o cotrimoxazol por vía oral. La profilaxis secundaria con sulfamidas o azoles es indispensable (16).

Otras micosis sistémicas

La esporotricosis es una infección producida por el hongo dimorfo *Sporothrix schenckii*. Este microorganismo vive sobre restos de vegetales y en la tierra, e infecta al hombre por las vías cutánea e inhalatoria. La mayor parte de los casos se produce por infección cutánea, en personas inmunocompetentes y origina lesiones fijas de la piel o un síndrome linfagítico nodular muy característico. Las formas diseminadas, con lesiones viscerales, se asocian a deficiencias de la inmunidad mediada por células y a la penetración del hongo por vía inhalatoria (34, 36).

La esporotricosis es una complicación rara del SIDA. En estos pacientes adopta la forma cutánea diseminada o la forma sistémica con lesiones viscerales. Los síntomas más comunes son fiebre prolongada, astenia, pérdida de peso, anemia, tos, disnea y lesiones cutáneas papulosas o nodulares que se ulceran en el vértice. La radiología pulmonar muestra micronódulos diseminados (43, 66).

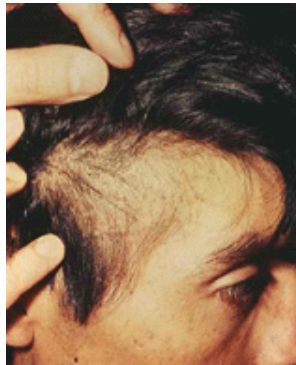
El diagnóstico se lleva a cabo por el hallazgo de *S. schenckii* en el examen microscópico directo de las escarificaciones o biopsias cutáneas, así como por el aislamiento de este microorganismo en hemocultivos, lavados broncoalveolares y muestras obtenidas por punción-aspiración. El

examen histopatológico puede proporcionar una ayuda valiosa para el diagnóstico. La anfotericina B intravenosa es el tratamiento de elección.

Las cigomicosis han sido muy raras en pacientes con SIDA. Sus agentes causales son hongos del orden Mucorales, especialmente de los géneros *Rhizopus* y *Absidia*. Produjeron focos de cerebritis en adictos a drogas por vía parenteral y neumonías excavadas. La mayor parte de los enfermos había sufrido episodios de leucopenia por el propio HIV o por tratamientos, tales como: ziduidina, cotrimoxazol, etc. Su diagnóstico debe ser tenido en cuenta en neumatías refractarias al tratamiento con antibióticos, que se presentan en enfermos neutropénicos. Los microorganismos causales se aíslan en los lavados broncoalveolares. El tratamiento de elección es la anfotericina B (66).

Se han encontrado pocos casos de feohifomicosis subcutáneas de aspecto pseudoquístico, debidas a los géneros *Alternaria*, *Bipolaris* y *Curvularia*. Todos los pacientes eran adictos a drogas por vía parenteral.

Dermatoficias



Las infecciones por dermatofitos presentan una alta incidencia en los pacientes con SIDA. Esta está estimada entre el 46 y el 80 % de los pacientes que llegan a estadios avanzados de la enfermedad. Su frecuencia es cuatro veces mayor que en la población general. Las afecciones más comunes son las infecciones extensas de la piel o las onicomycosis producidas por *Trichophyton rubrum* y en menor medida por *Epidermophyton floccosum* y *Microsporum canis*. Esta última especie ocasiona también tiñas del cuero cabelludo en niños y adultos.

La resistencia frente a las infecciones causadas por estos hongos depende de varios factores, tanto innatos (genéticos) como inmunitarios. Entre los primeros se destacan los ácidos grasos de cadena mediana, producidos por la secreción sebácea, la velocidad de renovación de la capa córnea de la piel y la transferrina no saturada. Entre los segundos se cuentan: la adecuada respuesta de los linfocitos T, CD4 positivos, al estímulo antigénico que representan los dermatofitos sobre la capa córnea. Estos antígenos son presentados a las células linfáticas por las células de Langerhans de la epidermis. La reacción de las células CD4 se traduce por la formación de citoquinas que activan la respuesta inflamatoria, tales como: las interleuquinas, el factor de necrosis tumoral y el interferón gamma, etc. Este proceso favorece la destrucción de los dermatofitos por las sustancias que liberan los macrófagos y los polimorfonucleares, además aceleran la eliminación de la capa córnea de la piel. Estas reacciones están atenuadas y en gran medida fracasan en el paciente con SIDA (2, 36, 66).

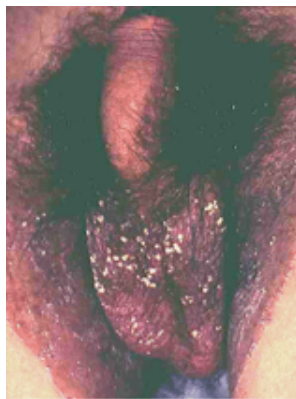Las lesiones de las dermatoficias se sitúan en los pies, la ingle o la piel del tronco, son poco inflamatorias, de bordes menos nítidos que lo habitual e hiperqueratósicas, en especial en las plantas y bordes laterales de los pies. Llama la atención la extensión y la multiplicidad de las placas de dermatoficia.

En las uñas de los pies y las manos, produce onicomycosis distal subungueal o la llamada leuconiquia proximal profunda. Esta última es debida a la invasión del lecho subungueal a la altura de la matriz de la uña y se extiende en sentido distal como una mancha blanca, opaca y situada profundamente. Este tipo de lesión es un marcador clínico de inmunodeficiencia y ha sido observado también en pacientes transplantados, tratados con drogas antitumorales o corticosteroides (36, 69).

Las dermatoficias perigenitales suelen ser extensas, comprometen el pene y el escroto y a veces producen en esta última localización concreciones, blanco-amarillentas semejantes a los botones fúngicos (40).

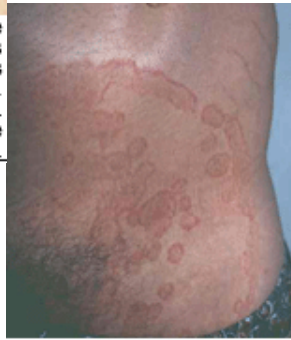Las tiñas del cuero cabelludo producidas por *M. canis* han sido detectadas en pacientes adultos, en estadios avanzados de la enfermedad por HIV-1. Debido a la gran carga fúngica de estas lesiones, el contagio es frecuente y pueden ocasionar pequeños brotes epidémicos. Las lesiones son extensas, con placas de tonsura grandes y numerosas que llegan a abarcar la totalidad del cuero cabelludo. Es también habitual que presenten lesiones en la piel lisa.

Un estudio realizado en el Hospital Francisco Javier Muñiz de la Ciudad de Buenos Aires, incluyó a 86 pacientes con dermatoficias asociadas a enfermedad avanzada por HIV. La tinea pedis hiperqueratósica y extensa fue la manifestación clínica más común, detectada en el 42.5 % de los casos, seguida por la *tinea corporis* de tipo anérgico, es decir extensa, escamosa y de bordes mal delimitados con escasa inflamación. Las onicomycosis se detectaron en más del 40 % de los casos, en el 29.7 % fueron exclusivamente del tipo proximal profundo y las restantes se asociaron a la presencia de onicomycosis distales subungueales, blanco superficiales y onicolisis



Tinea cruris, con invasión de escroto y formación de botones córneos semejantes a los observados en favus. Lesión producida por *E. floccosum* en un enfermo de SIDA.

en otras uñas. El 46.5 % de los casos presentaron más de una localización de su dermatoficia. Se comprobaron también 4 casos de *tinea capitis* por *Microsporum canis* en adultos. Las especies responsables de estas infecciones fueron, por orden de frecuencia: *T. rubrum* (57.5 %); *T. tonsurans* (13 %); *M. canis* (8.9 %); *M. gypseum* (6.2 %); *E. floccosum* (2.7 %) y *T. mentagrophytes* (0.7 %). En 10.9 % de las muestras obtenidas se encontraron dermatofitos en el examen microscópico directo pero los cultivos fueron negativos o se contaminaron (40).



Dermatoficia de abdomen en un enfermo HIV positivo.

Las dermatoficias responden bien a las drogas antifúngicas, tales como: la griseofulvina, el itraconazol o la terbinafina. Debe tenerse en cuenta, sin embargo, la interacción con otras drogas que el paciente tenga que recibir por infecciones más peligrosas. Estas dermatoficias son habitualmente asintomáticas y jamás provocan infecciones profundas que pongan en peligro la vida. Las recaídas al interrumpir el tratamiento antifúngico son muy frecuentes, y las respuestas clínicas, aunque favorables, suelen ser

incompletas.

Es habitual que enfermos seropositivos refieran prurito anal persistente y lesiones ulcerosas ocasionadas por el rascado. Estas últimas pueden ser confundidas con las producidas por el virus del Herpes simplex. Los exámenes micológicos de estos intertrigos perianales suelen mostrar dermatofitos, levaduras y bacterias del contenido intestinal.

Dermatitis seborreica e infecciones por *Malassezia*

Los pacientes HIV positivos presentan, con elevada frecuencia, un cuadro clínico semejante a la dermatitis seborreica clásica. Sin embargo, esta afección es algo distinta, pues difiere en la composición química de los lípidos del sebo cutáneo y en su distribución topográfica. La dermatitis seborreica asociada al SIDA es más eritematosa, presenta un curso más explosivo y tiene mayor tendencia a recaer. Predomina en el cuero cabelludo, la frente, el mentón, los párpados y el tronco. Produce blefaritis y suele acompañarse de foliculitis por *Malassezia (Pityrosporum)*. *M. furfur (P. ovale)* no es el agente primario de esta enfermedad, ya que se trata de un proceso multifactorial, pero desempeña un papel importante como agente desencadenante y las drogas antifúngicas disminuyen o curan la dermatitis seborreica de estos enfermos (43, 66).

Llama la atención que la pitiriasis versicolor no es más frecuente en los sujetos HIV positivos y que tampoco se observan las formas sistémicas de infección debidas a esta levadura lipofílica, tal como han sido vistas en otras enfermedades que cursan con inmunodepresión (48).

La presencia de dermatitis seborreica está relacionada con la gravedad del cuadro clínico general de los pacientes, así se la observa en el 83 % de los enfermos con infección avanzada por HIV, en el 42 % de los que padecen manifestaciones moderadas de SIDA y en el 20 % de las personas HIV positivas con poliadenopatías. Es considerado un marcador temprano de la tendencia evolutiva de la infección por HIV, ya que suele aparecer cuando los recuentos de linfocitos CD4 son inferiores a 400/ μ L (2).

La foliculitis por *Malassezia*, aparecen como pápulo-pústulas pequeñas, en la cara y el tronco, sin comedones (2).

El cuadro histológico de la dermatitis seborreica en SIDA difiere del observado en otros casos por la presencia de abundantes infiltrados plasmocitarios.

Las pruebas de sensibilización por contacto a los antígenos de *M. furfur* son negativas, en tanto que la producción de anticuerpos específicos es muy activa y la reacción de ELISA da resultados positivos con títulos altos (66).

La dermatitis seborreica responde bien a los azólicos de uso tópico, clotrimazol o ketoconazol, así como a los corticoides locales. En el caso de las formas foliculares se indica habitualmente ketoconazol por vía oral, a razón de 200 mg/día durante dos semanas. Las pápulas eosinofílicas foliculares son observadas en el 20 al 30 % de los pacientes con enfermedad avanzada por HIV. El papel de los hongos en esta afección es controvertido, ya que a veces coexisten con infecciones fúngicas progresivas y se han observado mejorías de las pápula eosinofílicas con el tratamiento oral en base a itraconazol (2).

Infecciones por bacterias filamentosas: Nocardiosis

Las infecciones por bacterias del género *Nocardia* presentan una baja incidencia en pacientes con SIDA y han sido registradas en el 0.19 a 0.3 % de los casos. Comúnmente afecta a enfermos en períodos avanzados de la infección por el HIV, con recuentos de células CD4 positivas inferiores a 10/ μ L (43). Los agentes causales de estas afecciones son bacterias filamentosas, Gram-positivas y ácido resistentes, que viven como saprobios en la tierra. La infección humana se produce por inhalación o penetración a través de la piel. Hay portadores sanos de este microorganismo en el árbol traqueobronquial. Las especies que producen infecciones humanas con mayor asiduidad son *N. asteroides* y *N. brasiliensis*. La primera es responsable de la mayor parte de los procesos pulmonares y sistémicos, en tanto que la segunda produce lesiones cutáneas y linfadenitis (36).

Los mecanismos defensivos más importantes frente a estas infecciones son el adecuado número, capacidad fagocitaria y lítica de los polimorfonucleares neutrófilos y la inmunidad mediada por células. Esta última, dependiente en gran parte de la interacción entre células CD4 positivas y macrófagos activados, es la que fracasa en el SIDA. Se interpreta que la baja frecuencia de nocardiosis en este síndrome se debe a que los neutrófilos desempeñan un papel muy importante, así como a los frecuentes tratamientos con sulfamidas que reciben estos enfermos. Es posible también que exista subdiagnóstico, dada las dificultades técnicas que tiene el aislamiento de *Nocardia* a partir de muestras contaminadas con otras bacterias de desarrollo más rápido (33).

Clínicamente, producen un cuadro infeccioso general, que se manifiesta por fiebre elevada, astenia, pérdida de peso, anemia y leucocitosis neutrófila, con frecuencia acompañado de manifestaciones respiratorias tales como tos, expectoración purulenta o hemoptoica, disnea, dolor torácico y síndrome de condensación pulmonar. La evolución puede ser aguda o crónica y radiológicamente produce procesos semejantes a una neumonía extra-hospitalaria, infiltrados heterogéneos excavados y derrames pleurales (30).

Estas lesiones pulmonares pueden dar origen a infecciones sistémicas, ocasionadas por la diseminación hematógena del microorganismo, con focos metastásicos secundarios en el tejido celular subcutáneo y en el encéfalo. Produce abscesos en todas las localizaciones (34, 36).

En nuestro medio hemos comprobado 3 casos de pericarditis purulenta producidas por *Nocardia asteroides* con evolución fatal en breve lapso (30).

Cuando la infección es cutánea, origina en el lugar de penetración un nódulo que se reblandece y supura, en algunos casos presenta adenopatías satélites que evolucionan a adenoflemones. El agente etiológico es, con frecuencia, *N. brasiliensis* y habitualmente la lesión inicial asienta en el sitio de una inyección de cocaína (30).

Otras manifestaciones clínicas son cuadros caracterizados por una peritonitis purulenta espontánea, abscesos abdominales y retroperitoneales y adenomegalias múltiples que evolucionan a la supuración.

El diagnóstico se basa en la observación de bacterias filamentosas Gram-positivas y ácido resistentes en el examen microscópico directo de los materiales sin fijar en formol y el aislamiento de *Nocardia* spp en cultivos. Este último es difícil en las muestras de lesiones abiertas y expuestas a la contaminación por otras bacterias de desarrollo más rápido. Estos microorganismos no resisten bien la homogeneización empleada para micobacterias. Puede recurrirse a la incubación a 43° C en placas de agar infusión de cerebro y corazón. Recientemente, hemos utilizado exitosamente con este fin, el medio de Thayer-Martin, cuya mezcla de antimicrobianos impide el desarrollo de contaminantes sin perjudicar el de las nocardias (30). En los preparados histopatológicos estas bacterias filamentosas pueden ser observadas con las técnicas de Brown-Brenn, metenamina de plata de Grocott y la tinción de Kinyoun.

El tratamiento de elección es la sulfadiacina a razón de 2 a 3 g cada 6 horas por vía oral. El lapso de tratamiento no está aún bien establecido.

Puede usarse también la asociación sulfametoxazol-trimetoprima (cotrimoxazol) a razón de 10 a 20 mg/kg/día de trimetoprima, divididas en tomas cada 6 horas. Durante los primeros 15 días de tratamiento es conveniente indicar además 15 mg/kg/día de amikacina por vía venosa.

Bibliografía

1. **Adler, M.W., ABC of AIDS.** 1991. 2nd Edition. British Medical Journal.
2. **Aly, R., Berger, T.:** Common superficial fungal infections in patients with AIDS. *Clin. Infect. Dis.* 1996. 22 (Suppl. 2): 128-131.
3. **Arechavala, A.I., Robles, A.M., Negroni, R., Bianchi, M., Taborda, A.:** Valor de los métodos directos e indirectos de diagnóstico en las micosis sistémicas asociadas al SIDA. *Rev. Inst. Med. Trop. Sao Paulo.* 1993. 35 (2): 163-169.
4. **Arechavala, A.I., Bianchi, M., Robles, A.M.:** Tipificación de 477 cepas de *Candida* de la mucosa oral en pacientes HIV positivos. *Revista Argentina de Micología.* 1996. 19 (3): 14-17.
5. **Arechavala, A., Baiges, D., Negroni, R., Alonso, B.:** Study of some lymphocyte subset counts and cytokine levels in cryptococcosis associated with AIDS. *Rev. Iberoam. Micol.* 1997. 14: 160-163.
6. **Arechavala, A., Euguchi, K., Iovannitti, C., Negroni, R.:** Utilidad del enzimoimmunoensayo para el diagnóstico de la histoplasmosis asociada al SIDA. *Rev. Arg. Micol.* 1997. 20: 24-28.
7. **Arrizabalaga Aguirreazaldegui, J., Rodríguez Arrondo, F., Iribarren Loyarte, J.A., von Wichmann de Miguel M.A.:** Problemas de la infección por *Candida* en el paciente VIH positivo. *Rev. Clin. Española.* 1997. 197: 44-48.
8. **Bava, A.J.:** Criptococosis en la República Argentina. *Rev. Argent. Micol.* 1993. 16 (3): 3-41.
9. **Bava, A.J., Arechavala, A., Robles, A.M., Bianchi, M., Negroni, R.:** Pronóstico de la criptococosis asociada al SIDA a través de algunas pruebas de laboratorio. *Rev. Argent. de Infectología.* 1999. 12 (4): 3-7.
10. **Bianchi, M., Robles, A.M., Vitale, R., Helou, S., Arechavala, A., Negroni, R.:** The usefulness of blood culture in diagnosing HIV-related systemic mycoses: evaluation of a manual lysis centrifugation method. *Medical Mycology.* 2000. 38: 77-80.
11. **Broder, S., Merigan, Th., Bolognesi, D.:** 1994. Text book of AIDS medicine. Williams & Williams. Baltimore, Philadelphia.
12. **Casadevall, A., Perfect, J.:** *Cryptococcus neoformans.* ASM Press. 1998. Washington. D.C.
13. **Chandler, F.W.:** Pathology of the mycoses in patients with the acquired immunodeficiency syndrome (AIDS). In: Mc Ginnis. *Current Topics in Medical Mycology.* 1985. Vol. 1. pp. 1-23. Springer-Verlag. New York, Berlin.
14. **Corti, M., Negroni, R.:** Infecciones por *Pneumocystis carinii.* En: Benetucci, J. y colaboradores. *SIDA y enfermedades asociadas.* Fundación Ayuda al Inmunodeficiente (FUNDAI), Buenos Aires. 2001, pp. 325-300.
15. **Cushion, M.T.:** *Pneumocystis carinii.* In: **Ajello, L., Hay, R.** (eds). *Medical Mycology. Topley and Wilson's Microbiology and Microbial Infections.* Ninth Edition. Arnold. London, Sydney, Auckland, 1998. Pp. 645-683.
16. **Cuchi, P., Mazin, R., Rodríguez, R., Schmuñis, G., Weissenbacher, M.:** Pautas para la Prevención de Infecciones Oportunistas en personas con VIH o SIDA en América Latina y el Caribe. Actualización 2000. Organización Panamericana de la Salud. Organización Mundial de la Salud. 2000. Washington. D.C.
17. **Daar, E.S., Meyer, R.D.:** Infecciones bacterianas y micóticas. En: White D., Gold, J.W. *Tratamiento médico de pacientes con SIDA.* Clínicas Médicas de Norteamérica. Interamericana. 1992. McGraw-Hill, México.
18. **De Vita, V., Hellman, S., Rosenberg, S.A.:** *AIDS. Etiology, diagnosis, treatment and prevention.* J.B. Lippincott Company. 1992. Philadelphia, 3rd Edition.
19. **Decker, C., Mansur, H.:** *Pneumocystis carinii.* In: **Yu, V., Morigan, Th., Barriere, St.** *Antimicrobial Therapy and Vaccines.* Williams & Williams. 1999. Baltimore. Philadelphia. Pp. 1128-1136.
20. **Dei-Cas:** *Pneumocystis infections: the iceberg?* *Medical Mycology.* 2000. 38 (Suppl. 1): 23-32.
21. **Denning, D.:** State of the art clinical article. *Invasive Aspergillosis.* *Clin. Infect. Dis.* 1998. 26: 781-805.
22. **Drouhet, E.:** *Penicillosis due to Penicillium marneffeii: a new emerging systemic mycosis in AIDS patients travelling or living in southeast-Asia.* Review of 44 cases reported in HIV infected patients during the last 5 years compared to 44 cases of non AIDS patients reported over 20 years. *J. Mycol. Med.* 1993. 4: 195-224.
23. **Dupont, B., Richardson, M., Verweij, P.E., Meis, J.F.G.:** *Invasive Aspergillosis.* *Medical Mycology.* 2000. 38 (Suppl. 1) 215-224.
24. **Dupont, B., Crewe Brown, H., Westermann, K., Martins, M.D., Rex, J.H., Lortholary, O., Kauffmann, C.A.:** *Mycosis in AIDS.* *Medical Mycology* 2000. 38: (Suppl. 1): 259-267.
25. **Elías Costa, M.R., Carnovale, S., Relloso, M.S.:** *Oropharyngeal candidosis in AIDS patients: an epidemiological study using restriction analysis of Candida albicans total genomic DNA.* *Mycoses.* 1999. 42: 41-46.
26. **Graybill, J.R.:** The future of antifungal therapy. *Clin. Infec. Dis.* 1996. 22 (Suppl. 2): 166-178.
27. **Halline, A.G., Maldonado-Lutomirsky, M., Ryoo, J.W., Pau, A., Pursell, K.:** Colonic histoplasmosis in AIDS: unusual endoscopic findings in two cases. *Gastrointestinal Endoscopy* 1997. 45: 199-204.

28. **Helou, S., Robles, A.M., Arechavala, A., Bianchi, M., Negroni, R.:** Criptococosis respiratoria en pacientes VIH positivos. *Rev. Iberoam. Micol.* 1999. 16: 126-129.
29. **Hecht, F. M., Wheat, J., Korzun, A.H., Hafner, R. et al.:** Itraconazole maintenance treatment for histoplasmosis in AIDS: a prospective multicenter trial. *Journal of Acquired Immune Deficiency Syndromes and Human Retrovirology.* 1997. 16: 100-107.
30. **Helou, S., Bianchi, M., Robles, A.M., Negroni, R., Arechavala, A.:** Nocardiosis asociada al SIDA. *Rev. Arg. Micología.* 1998. 21: 5-12.
31. **Imwidthaya, P.:** Update of penicilliosis marneffei in Thailand. Review article. *Mycopathologia* 1994. 127 (3): 135-137.
32. **Joly, V., Aubry, P., Ndayiragide, A., Carriere, I., et al.:** Randomized comparison of amphotericin B Deoxycholate dissolved in dextrose or Intralip for the treatment of AIDS-associated Cryptococcal Meningitis. *Clin. Infect. Dis.* 1996. 23: 556-562.
33. **Krolewiecki, A., De Carolis, L., Solari, R., Metta, H., Arechavala, A., Negroni, R.:** Nocardiosis pulmonar en un paciente con SIDA. *Rev. Argent. Micol.* 1993. 16 (1): 15-20.
34. **Kwon-Chung, K.J., Bennett, J.E.:** *Medical Mycology.* Lea & Febiger. 1992. Philadelphia, London.
35. **Latgé, J.P.:** *Aspergillus fumigatus* and aspergillosis. *Clin. Microbiol. Rev.* 1999. 30: 310-350.
36. **Lerner, P.I.:** *Nocardia species.*, **Edwards, J.E.:** *Candida species.*, **Sugar, A.:** Agents of mucormycosis and related species., **Rex, J.H.:** *Sporothrix schenckii*, **Diamond, R.D.:** *Cryptococcus neoformans.*, **Bollock, W.E.:** *Histoplasma capsulatum.*,
37. **Stevens, D.A.:** *Coccidioides immitis.*, **Hay, R.J.:** Dermatophytosis and other superficial mycoses. In: **Mandell, G.L., Bennett, J.E., Dolin, R.:** Principles and practice of Infectious Diseases. Fourth Edition. 1995. pp. 2273-2386, Churchill Livingstone, New York.
38. **Levy, J.A.:** AIDS. Pathogenesis and treatment. Marcel Dekker, Inc. 1989. New York.
39. **Maenza, J.R., Keruly, J.C., Moore, R.D., Chaisson, R.E., Merz, W.C., Gallant, J.E.:** Risk factors for fluconazole-resistant candidiasis in human deficiency virus-infected patients. *J. Infect. Dis.* 1996. 173: 219-225.
40. **Marques, S.A., Shikanai-Yasuda, M.A.:** Paracoccidioidomycosis associated with immunodepression, AIDS and Cancer. In: **Franco, M., Lacaz, C. da S., Restrepo, A.M., Del Negro, G.:** Paracoccidioidomycosis. 1994. pp. 393-405. C.R.C. Press. Inc. Boca Raton, FL.
41. **Marques, S.A., Robles, A.M., Tortorano, A.M., Tuculet, M.A., Negroni, R., Mendes, R.P.:** Mycoses associated with AIDS in the Third World. *Medical Mycology.* 2000. 38 (Suppl. 1): 369-379.
42. **Miller, R.F.:** Pneumocystis carinii infection in non-AIDS patients. Current opinion in Infectious Diseases 1999. 12: 371-377.
43. **Miró Meda, J.M., Mallolas Masfarrer, J., Moreno-Camacho, A., Marco Reverter, F., García Alcaide F.:** Infecciones por *Cryptococcus neoformans* en pacientes infectados y no infectados por el VIH. *Rev. Clin. Española.* 1977. 197: 49-59.
44. **Negroni, R.:** Micosis en pacientes con SIDA. *Rev. Argent. Micol.* 1990. 13 (1): 3-14.
45. **Negroni, R., Robles, A.M., Arechavala, A., Taborda, A.:** Histoplasmosis diseminada en pacientes con SIDA, su evolución y tratamiento. *Rev. Argent. Micol.* 1991. 14 (2): 5-12.
46. **Negroni, R.:** Avances en el diagnóstico de laboratorio de las micosis profundas. *Rev. Argent. Micol.* 1994. 17 (1): 3-13.
47. **Negroni, R., Robles, A.M., Arechavala, A.:** Histoplasmosis progresiva. Estudio en un lapso de 10 años. *Rev. Argent. Micol.* 1994. 17 (1): 14-21.
48. **Negroni, R., Iovannitti, C., Arechavala, A., Carnovale, S., Euguchi, K.:** Preparación y estudio de un exoantígeno de la fase levaduriforme de *Histoplasma capsulatum* para reacciones serológicas. *Rev. Iberoamed. Micol.* 1998. 15: 282-285.
49. **Negroni, R.:** Micosis asociadas al SIDA. En: Benetucci, J. y colaboradores. SIDA y enfermedades asociadas. Fundación de Ayuda al Inmunodeficiente (FUNDAI). Buenos Aires 2001. Pp. 301-324.
50. **Negroni, R.:** La histoplasmosis asociada al SIDA en los años del tratamiento antirretroviral (T.A.R.). *El Muñiz Hoy.* 2000. 3 (4): 102-107.
51. **Nguyen, M.H., Graybill, J.R.:** *Cryptococcus neoformans.* In: **Yu, V., Morigan, T.C., Barrier, S.L.:** Antimicrobial therapy and vaccines. Williams & Williams. 1999. Baltimore. Pp. 1085-1094.
52. **Parkin, J.M., Peters, B.S.:** Differential Diagnosis in AIDS. A color guide. Mosby year Book, St. Lous. 1991. Baltimore. Boston.
53. **Penneys, N.S.:** Skin manifestations of AIDS. J.B. Lippincott Co. 1990. Philadelphia.
54. **Pettersson, T., Revankar, S., Kirkpatrick, W.R., Dib, O., Fothergill, A., Redding, S.W., Sutton, D.A., Rinaldi, M.G.:** Simple method for detecting fluconazole-resistant yeast with chromogenetic agar. *J. Clin. Microbiol.* 1996. 34: 1794-1797.
55. **Pillay, T., Pillay, D.G., Bramdev, A.:** Disseminated histoplasmosis in human immunodeficiency virus-infected African child. *Pediatric Infectious Diseases Journal.* 1997. 16: 217-218.
56. **Powderly, W.G.:** Recent advances in the management of cryptococcal meningitis in patients with AIDS. *Clin. Infect. Dis.* 1996. 22 (Suppl. 2): 119-127.
57. **Raza, J., Harris, M.T., Bauer, J.J.:** Gastrointestinal histoplasmosis in a patient with acquired immune deficiency syndrom. *Mount Sinai Journal of Medicina.* 1996. 63: 136-140.
58. **Rieg, G.K., Shah, P.M. Helm, E.B., Just-Nubling, G.:** Successful therapy of disseminated histoplasmosis in AIDS with liposomal anfotericin B. *Mycoses* 1999. 42: 117-120.

59. **Rodero, L., Losso, M., Canteros, C., Hochenfellner, F., Davel, G.**: Candida dubliniensis: primer aislamiento en la Argentina. *Rev. Argent. Microbiol.* 1998. 30: 39-41.
60. **Sarosi, G., Davies, A.**: *Fungal Diseases of the Lung*. 2nd Edition. Raven Press, 1993. New York,
61. **Scapellato, P.G., Desse, J., Negroni, R.**: Acute disseminated histoplasmosis and endocarditis. *Revista do Instituto de Medicina Tropical de Sao Paulo* 1998. 40: 19-22.
62. **Singh, P.N., Ranjana, K., Singh, Y, I., Singh, K.P.** et al.: Indigenous disseminated *Penicillium marneffei* infection in the State of Manipur, India: Report of 4 autochthonous cases. *J. Clin. Microbiol.* 1999. 37: 2699-2702.
63. **Singh, V.R., Smith, D.K., Lawrence, J., Kelly, P.C., Thomas, A.R. Spitz, B., Sarosi, G.A.**: Coccidioidomycosis in patients infected with human immunodeficiency virus: review of 91 cases at the single institution. *Clin. Infect. Diseases.* 1996. 23: 563-568.
64. **Sirisanthana, T., Supparatpinyo, K., Chariyalertsak, S.** et al.: Clinical presentation of 74 HIV-infected patients with disseminated *Penicillium marneffei* infection. *J. Infect. Diseases and antimicrobial Agents.* 1998. 15 (2) 65-68.
65. **Sirisanthana, T., Supparatpinyo, K.**: Epidemiology and management of peniciliosis in human immunodeficiency virus-infected patients. *Intern. J. Infect. Dis.* 1998. 3: 48-53.
66. **Stevens, D.A.**: Itraconazole in cyclodextrin solution. *Pharmacotherapy.* 1999. 19: 603-611.
67. **Vanden Bossche, H., Mackenzie, D.W.R., Cauwenbergh, G., Van Cutsen, J., Drouhet, E., Dupont, B.**: *Mycoses in AIDS patients*. Plenum Press. 1990. New York, London.
68. **Van der Horst, Ch. N., Saag, M.S., Gretchen, A.G., Hamill, R.J.** et al.: Treatment of cryptococcal meningitis associated with the acquired immunodeficiency syndrome. *N. Engl. J. Med.* 1997. 337: 15-21.
69. **Viviani, M.A., Tortorano, A.M.**: *Penicillium marneffei*. In: Ajello, L., Hay, R. (eds). *Topley & Wilson's Microbiology and Microbial Infections*. 9th. Edition. Arnold. London, Sydney. Auckland. 1998. Pp. 409-419.
70. **Warnock, D.W., Richardson, M.D.**: *Fungal Infection in the compromised patient*. 2nd. Edition. John Wiley & Sons. 1991. Chichester. New York.
71. **Wheat, J.**: Histoplasma capsulatum antigen detection: comparison of the performance characteristics of a new inhibition immunoassay to those of an established antibody sandwich immunoassay. *J. Clin. Microbiol.* 1999. 37: 2387-2389.
72. **Wheat, J., Mc Whinney, S., Hafner, R., Mc Kinsey, D.,** et al.: Treatment of histoplasmosis with fluconazole in patients with acquired immunodeficiency syndrome. *Amer. J. Med.* 1997. 103: 223-232.
73. **White, M.H.**: Is vulvovaginal candidiasis an AIDS-related illness? *Clin. Infect. Dis.* 1996. 22 (Suppl. 2): 124-127.

NOTA: Toda la información que se brinda en este artículo es de carácter investigativo y con fines académicos y de actualización para estudiantes y profesionales de la salud. En ningún caso es de carácter general ni sustituye el asesoramiento de un médico. Ante cualquier duda que pueda tener sobre su estado de salud, consulte con su médico o especialista.