

## Artículos

- Introducción
- Reporte del caso
- Discusión
- Bibliografía
- Imágenes

Vivian A. Hernández Burgos  
Anamaria Rooks Clemente  
slozano@reacciun.ve  
Martín Alberto Rodríguez  
Betancourt  
mrodrig@reacciun.ve  
Centro Nacional de Enfermedades  
Reumáticas, Servicio de  
Reumatología y Unidad de  
Hemodinamia Servicio de Radiología  
Intervencionista, Hospital  
Universitario de Caracas

Arellys R. Diaz Millano  
ArellysDiazH@hotmail.com

## Caso Clínico

### Estenosis severa bilateral de arterias carótidas y subclavias debido a arteritis de Takayasu

Fecha de recepción: 31/12/2000  
Fecha de aceptación: 31/12/2000

La arteritis de Takayasu es una entidad clínica infrecuente, de etiología desconocida, cuya prevalencia exacta no es conocida, que afecta principalmente las mujeres jóvenes y se manifiesta clínicamente por síntomas de isquemia periférica secundaria a estenosis y a trombotosis en arterias de mediano y gran calibre, habitualmente la aorta y sus principales ramas. Reportamos el caso de una paciente de 35 años, con una enfermedad de evolución crónica caracterizada por cefalea, claudicación de extremidades, presión arterial no audible en miembros superiores y ausencia de pulsos radiales. Una arteriografía del cayado aórtico confirmó el diagnóstico de arteritis de Takayasu, destacándose el compromiso simultáneo y bilateral de las arterias carótidas comunes y subclavias, con varias y sucesivas pérdidas del calibre vascular de grado significativo.

#### Introducción

Las vasculitis sistémicas son enfermedades raras caracterizadas por la infiltración inflamatoria y necrosis de los vasos sanguíneos, que acarrea una considerable morbilidad y mortalidad por su espectro de afección multiorgánica (1). La arteritis de Takayasu es una panarteritis granulomatosa crónica de etiología desconocida, que afecta vasos de mediano y gran calibre, habitualmente la aorta y sus principales ramas (2). En base a los estudios de la Clínica Mayo (Condado de Olmsted, Minnesota) y de Uppsala, Suecia, su prevalencia a nivel mundial es de 2.6 y 1.6 casos por millón de habitantes al año, respectivamente (3). Ochenta a noventa por ciento de los casos ocurre en pacientes del sexo femenino, menores de 40 años (4).

Se manifiesta clínicamente por síntomas variados de isquemia debido a lesiones estenóticas o a la formación de trombos, con destrucción progresiva de la media de la pared arterial conduciendo a la formación de aneurismas y en muchos casos la ruptura de las arterias involucradas. La estenosis arterial y la isquemia subsecuente conducen a claudicación intermitente en mandíbulas o extremidades, a hipertensión renovascular, infartos del miocardio o insuficiencia vascular mesentérica (5).

La tendencia a la fibrosis rígida post-inflamatoria de la pared vascular amerita a menudo técnicas de revascularización en las fases tardías u oclusivas de la enfermedad. La angioplastia transluminal percutánea ha emergido en los últimos años como método terapéutico eficaz y seguro de cirugía vascular reconstructiva (6).

La relativa inespecificidad de los síntomas y la baja prevalencia de la enfermedad demandan un alto índice de sospecha por parte del clínico. El reto para el médico es documentar a tiempo la enfermedad, a los fines de instalar una terapia inmunosupresora temprana y a la vez determinar el tiempo apropiado para la intervención quirúrgica. El caso que presentamos es uno de los pocos reseñados en la literatura con compromiso bilateral simultáneo de arterias carótidas y subclavias.

#### Reporte del caso

Una paciente de 35 años, mestiza, de profesión contador público, fue ingresada al Departamento de Medicina Interna del Hospital Universitario de Caracas por una enfermedad de 16 años de evolución, caracterizada por cefalea parieto-occipital, con presentación tres veces por semana. En los últimos 2 años presentó sensación de fatiga en las extremidades superiores, mareos, visión borrosa, sudoración nocturna, dolor de rodillas y episodios de lipotimia, con empeoramiento de estos síntomas en el último año. A su ingreso, el examen físico mostró presión arterial no audible en los dos miembros superiores, con cifras tensionales en miembros inferiores de 120/80 mm Hg y frialdad cutánea generalizada. El fondo de ojo reveló vasos de trayecto lineal con escasas ramificaciones y disminución del calibre arteriolar con un patrón más acentuado en ojo izquierdo; los pulsos carotídeos y braquiales estaban severamente disminuidos, presentaba soplo carotídeo bilateral a predominio derecho y ausencia de pulsos radiales. Los exámenes de laboratorio mostraron valores normales del conteo de la fórmula leucocitaria, y de la bioquímica sanguínea y de las pruebas de coagulación. La Hb fue de 11.8 g/dl y el hematocrito de 35%. La velocidad de sedimentación globular, medida en cuatro ocasiones, fue normal y la proteína C reactiva fue negativa; el sedimento urinario reveló trazas de proteínas en una sola determinación. El VDRL y la serología para hepatitis B y C y el HIV resultaron negativos. El electrocardiograma, la radiología de tórax y el ecocardiograma no mostraron hallazgos patológicos. Se realizó una arteriografía mediante cateterismo de la arteria femoral común por la técnica de Seldinger, con angiografía del cayado aórtico, colocando set introductor 5 Fr y catéter pig tail 5 Fr, utilizando un inyector automático para administrar 40 cc de medio de contraste iodado no iónico. Se obtuvieron las imágenes en proyección anteroposterior y oblicua, observándose estenosis segmentaria y bilateral de las arterias carótidas comunes y subclavias con varias y sucesivas pérdidas del calibre vascular de grado significativo, evidenciándose plenificación del tronco braquiocefálico (Figura 1).

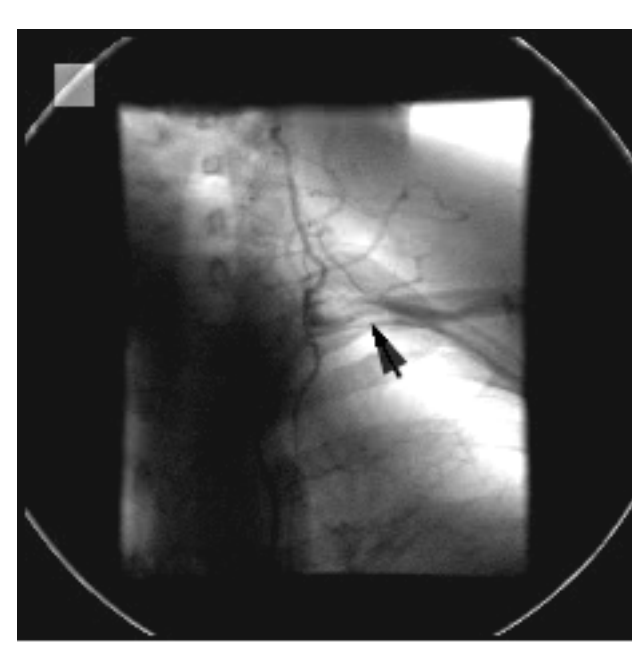

Figura 1 (a)  
Estenosis y disminución de calibre de arteria sub-clavia izquierda

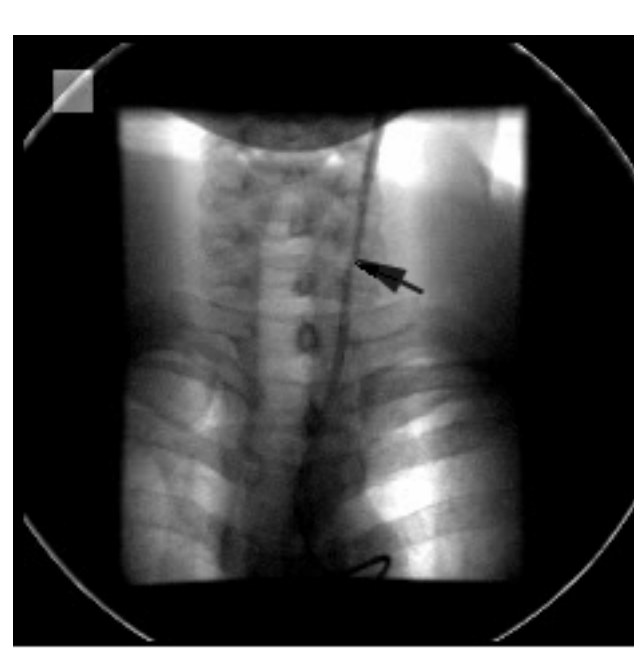


Figura 1 (b)  
Estenosis segmentaria y disminución de calibre en un 70% de la carótida común izquierda

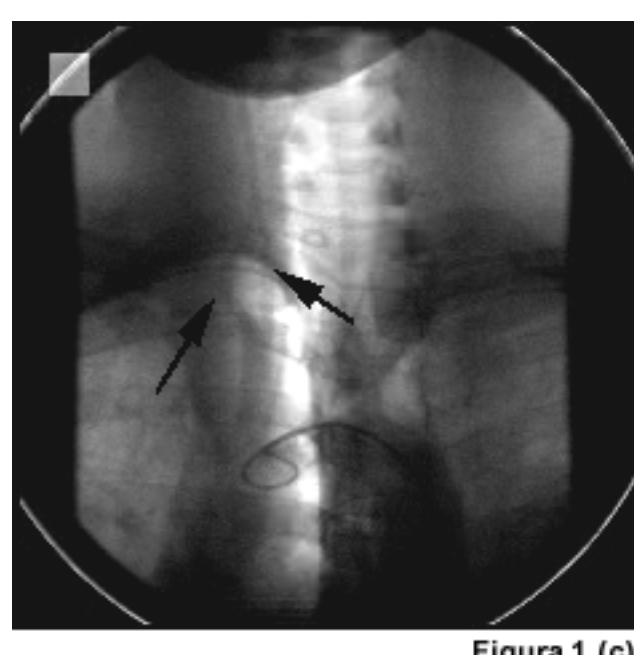


Figura 1 (c)  
Disminución de calibre en un 70% de la arteria carótida común derecha y disminución de calibre de la arteria sub-clavia derecha

Se comenzó tratamiento con prednisona oral 10 mg/día y metotrexate oral 7.5 mg/semana, observándose mejoría de las manifestaciones clínicas (cefalea, fatigabilidad de las extremidades y mareos) cuatro semanas después de iniciado el tratamiento.

#### Discusión

La arteritis de Takayasu es una enfermedad inusual, cuya prevalencia e incidencia exacta son desconocidas. Se han reportado casos en todas partes del mundo con una prevalencia mayor en Japón, India y China (4). No se conoce su etiopatogenia. Se han descrito anomalías inmunológicas, incluyendo la presencia de complejos inmunes circulantes y participación de la respuesta celular inmunitaria. Un estudio previo mostró un incremento del número de linfocitos T CD8<sup>+</sup> en el infiltrado inflamatorio de la pared del vaso y en la sangre circulante (2). Estudios más recientes han confirmado este hallazgo (1). La ocurrencia de esta enfermedad en gemelos sugiere factores genéticos involucrados en la patogénesis y hay varios reportes de la relación con el sistema HLA, específicamente con las haplotipos Bw52 y DR4 (2).

La arteritis de Takayasu es una enfermedad heterogénea en su presentación clínica, progresión y respuesta al tratamiento. El marcador clínico principal es la presencia de signos de isquemia vascular como claudicación, soplos y disminución o ausencia de pulsos arteriales. Casi todos los pacientes presentan mareos, disturbios visuales, síncope, mialgias, artralgias y sudoración nocturna (5). En nuestro caso todos estos síntomas estaban presentes. En 1990 el American College of Rheumatology (ACR) estableció un conjunto de criterios para la clasificación diagnóstica de la arteritis de Takayasu, los cuales tienen una sensibilidad de 90.5 % y una especificidad de 97.8 % (1). El caso que presentamos cumple 5 de estos criterios (Tabla 1).

Criterios	Definición
Edad menor de 40 años	Desarrollo o hallazgos típicos de AT antes de los 40 años.
Claudicación de extremidades	Fatiga, dolor o compromiso de uno o más miembros, sobre todo de brazos, con el ejercicio físico.
Pulso braquial disminuido	Atenuación de pulsos en arterias braquiales.
Tensión arterial diferencial > 10 mm Hg.	Diferencia superior a 10 mm Hg en la TA sistólica entre ambas extremidades.
Soplo aórtico o subclavio	Soplo auscultable o frémito sobre las arterias subclavias o aorta.
Angiografía anormal	Adelgazamiento u oclusión (en cola de rata) segmentaria de la aorta o sus ramas principales; excluyendo fibrodisplasia, ateromatosis o atresia.

Tabla 1. Criterios Diagnósticos de Arteritis de Takayasu propuestos por el American College of Rheumatology<sup>1</sup> (11)

1. Se requieren 3 o más criterios para la clasificación diagnóstica.

Las manifestaciones neurológicas de origen isquémico son consecuencia de la enfermedad inflamatoria de las arterias carótidas o vertebrales. Entre un 6 y un 16 % sufren enfermedad coronaria sintomática. La hipertensión arterial habitualmente se correlaciona con estenosis de las arterias renales (7). Nuestra paciente no presentó en ningún momento de su evolución cifras tensionales elevadas, tampoco afección cardíaca ni manifestaciones respiratorias, lo cual sugiere ausencia de compromiso significativo de las arterias renales, coronarias y pulmonares. Por el contrario el predominio de síntomas neurológicos indicaba compromiso de arterias carótidas y/o vertebrales, hallazgo confirmado en el estudio arteriográfico.

El proceso inflamatorio crónico afecta a todas las capas de la pared vascular (8). En función del grado de engrosamiento de la íntima y del adelgazamiento de la media, los enfermos desarrollaron lesiones estenóticas y menos frecuentemente dilataciones post-estenóticas y aneurismas (5). El daño estenótico tiende a progresar lentamente, lo que permite que se desarrolle flujo colateral compensatorio (1). En nuestro caso la severa afección de las arterias carótidas y subclavias, en ausencia de eventos neurológicos mayores, podría explicarse por el desarrollo de flujo colateral compensatorio a través del sistema vertebrobasilar.

La angiografía es el estándar de oro para la demostración de anomalías anatómicas vasculares en pacientes con arteritis de Takayasu, siendo uno de los criterios diagnósticos propuestos por el ACR (7). Desde el punto de vista angiográfico Herrera et al clasificaron la arteritis de Takayasu en 4 tipos: el tipo I, variedad del arco aórtico, que afecta una o más ramas del mismo, como es el caso de nuestra paciente; el tipo II, variedad toraco-abdominal que afecta la aorta torácica descendente y/o la aorta abdominal y sus ramas; el tipo III, variedad combinada, que afecta simultáneamente el arco aórtico y la aorta toraco-abdominal, y el tipo IV, que afecta arterias pulmonares y puede combinarse con cualquiera de los tipos anteriores (6). El hallazgo más resaltante de nuestra paciente fue el compromiso bilateral de las arterias carótidas comunes y subclavias. Se han descrito casos con compromiso bilateral de estos vasos; en un estudio prospectivo en 60 pacientes (la cohorte más grande estudiada en los Estados Unidos) Hoffman et al encontraron una frecuencia de estenosis bilateral de las arterias subclavias de 42% y de las arterias carótidas del 28%, coincidiendo con otros estudios, pero solo encontraron un 13 % de casos con compromiso simultáneo bilateral de ambas arterias (7), como fue el caso de nuestra paciente.

El carácter recurrente de la enfermedad requiere a menudo ciclos sucesivos de tratamiento, sin embargo un 33% de los pacientes permanecen con actividad inflamatoria a pesar del tratamiento (5). Se consideran signos de actividad de la enfermedad la aparición de nuevos síntomas de isquemia, el empeoramiento de 2 o más manifestaciones clínicas y la elevación de la velocidad de sedimentación globular (Tabla 2).

- Síntomas sistémicos, tales como fiebre y dolor musculoesquelético.
- Velocidad de sedimentación globular acelerada.
- Síntomas de isquemia vascular o inflamación, tales como claudicación, disminución o ausencia de pulso, soplo, carotidinia o asimetría de la presión sanguínea en las extremidades.
- Hallazgos angiográficos típicos

Tabla 2. Criterios para actividad en pacientes con arteritis de Takayasu<sup>1</sup> (7)

1. Se requieren 2 o más criterios para considerar la enfermedad activa.

Una clara disminución de los síntomas o mejoría indican remisión parcial o quiescencia de la enfermedad. La remisión completa de las manifestaciones clínicas o su estabilización, en el contexto de una lesión vascular fija, es indicativo de remisión (7). Nuestra paciente recibió tratamiento con dosis bajas de prednisona y metotrexate oral, observándose mejoría rápida de sus manifestaciones clínicas. La VSG no se correlacionó con la actividad clínica ya que fue normal en 4 oportunidades, a pesar de que habían manifestaciones clínicas que mejoraron con el tratamiento. En la serie de Hoffman el 56% de los casos, en aparente estado de remisión, presentaba una velocidad de sedimentación diagnóstica en contra posición con el 72% de los individuos con aparente actividad, por lo que no parece haber una correlación estrecha entre los reactivantes de fase aguda y el estado de actividad inflamatoria de la enfermedad (10).

La dilatación con balón mediante angioplastia percutánea es una técnica eficaz y segura. Su aplicación en lesiones estenóticas de la aorta en pacientes con arteritis de Takayasu se hizo por primera vez en 1.987 (9) y posteriormente ha sido aplicada con éxito por diferentes autores en distintas localizaciones del árbol vascular afectado. No obstante, estos procedimientos deben ser diferidos en períodos de actividad inflamatoria hasta que se compruebe la quiescencia estable de la enfermedad (6). En nuestra paciente, la resolución quirúrgica parece aconsejable, sin embargo la cirugía reconstructora resultaría técnicamente difícil, con una alta morbilidad debido a lo extenso de la afección en las arterias carótidas y subclavias.

#### Bibliografía

- Pascual E, Rodríguez V, Carbonell J, Gómez J. Tratado de Reumatología, España, Ediciones ARAN; 1998, pp 719-28.
- Numano F, Kakuta T: Five doctors in the history of Takayasu arteritis. Int J Cardiol 1.995; 54 (Suppl): S1-S9
- Hall S, Buchbinder R. Takayasu's arteritis. Rheum Dis Clin North Am, 1998; 16: 411-22
- Kelley W, Harris E, Ruddy SH, Sledge C. Textbook of Rheumatology, Philadelphia, W.B. Sanders; 1997, pp 108-09.
- Numano F, Okawara M, Inomata H y Kobayashi Y. Takayasu's Arteritis. Lancet 2000; 356: 1023-25.
- Rao SA, Mandalam KR, Rao VR et al. Takayasu's Arteritis: Initial and long term follow-up in 16 patients after percutaneous transluminal angioplasty of the descending thoracic and abdominal aorta. Circulation 1993; 189: 173-79.
- Kerr G, Hallahan C, Hoffman GS et al. Takayasu's Arteritis. Ann Intern Med 1994; 120: 919-29.
- Sharma S, Bahl VK, Saxena A et al. Stenosis in the aorta caused by non specific aortitis: results of treatment by percutaneous stent placement. Clin. Radiol 1999; 54: 46-50.
- Ozdlil E, Krajcer Z, Angelini P et al. Percutaneous balloon angioplasty with adjunctive stent placement in the mesenteric vessels in a patient with Takayasu's arteritis. Circulation 1996; 93: 1940-41.
- Hoffman GS: Takayasu's arteritis; lessons from the American National Institutes of Health experience. Int J. Cardiol, 1996; 54: 99-102.
- Arend WP, Michel BA, Bloch DA et al. The American College of Rheumatology 1990. Criteria for the classification of Takayasu's arteritis: Arthritis Rheum 1990; 33: 1129-34.

#### Imágenes

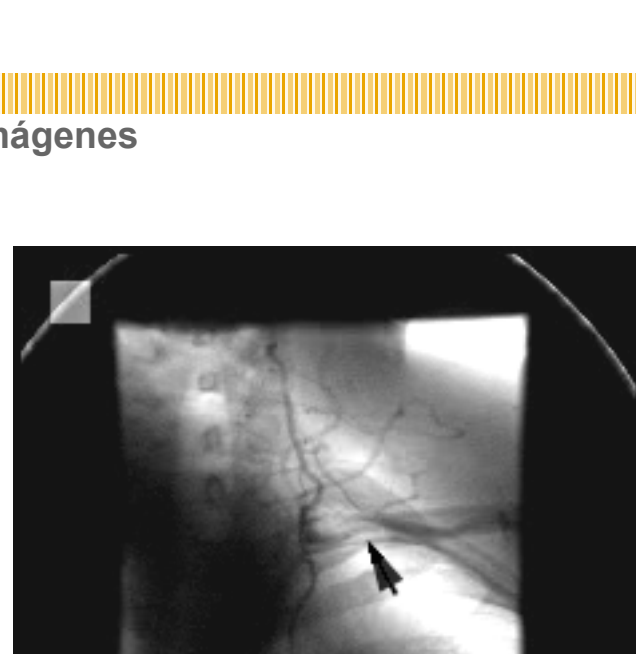


Figura 1 (a)  
Estenosis y disminución de calibre de arteria sub-clavia izquierda

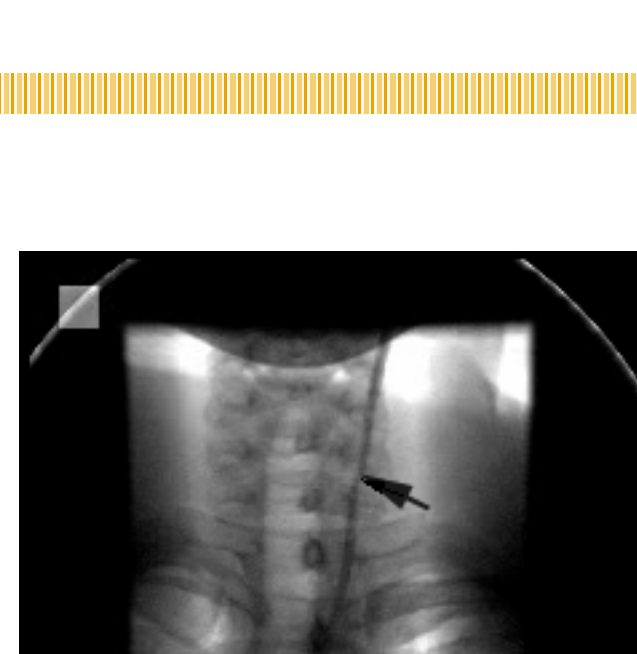


Figura 1 (b)  
Estenosis segmentaria y disminución de calibre en un 70% de la carótida común izquierda

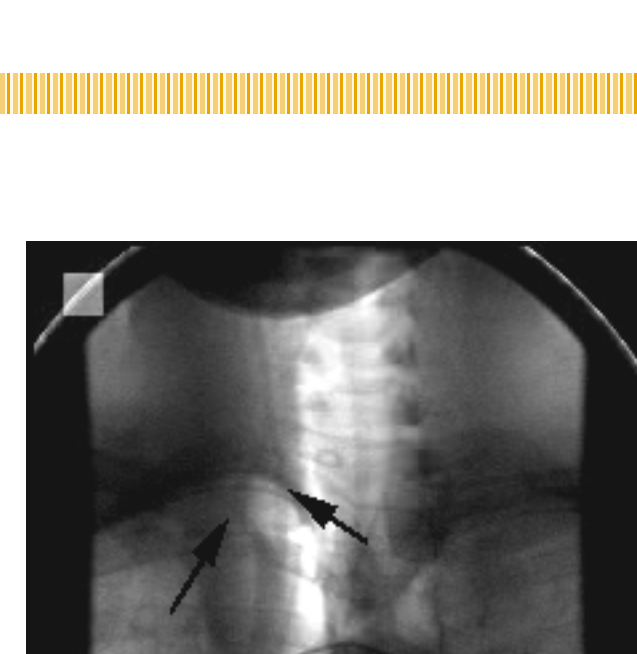


Figura 1 (c)  
Disminución de calibre en un 70% de la arteria carótida común derecha y disminución de calibre de la arteria sub-clavia derecha