

# La inmunohistoquímica en el cáncer metastático

Jorge García Tamayo  
Cathy Hernández  
Laboratorio de Patología Molecular NOVAPATH  
Caracas-Venezuela

## Resumen

El papel de la citoqueratina 7 y 20, así como de otros anticuerpos (AE1/AE3, EMA, CEA), en el diagnóstico inmunohistoquímico de 39 casos de metástasis carcinoma, fue examinado. El rol de la citoqueratina, 5/6, 14 y 19 también fue revisado. Los resultados del estudio inmunohistoquímico señalan al pulmón (19/32) como el sitio donde más comúnmente se sospecha la existencia de primarios malignos. La importancia de un diagnóstico diferencial exacto en cada caso es apremiante.

## Palabras Clave

Inmunohistoquímica, metástasis, adenocarcinoma, pulmón

## Title

The immunohistochemical diagnosis of metastatic carcinoma

## Summary

The role of cytokeratin 7 and 20, as well as of other antibodies (AE1/AE3, EMA, CEA) in the immunohistochemical diagnosis of 39 cases of metastatic carcinoma was examined. The role of cytokeratin, 5/6, 14 and 19 was also examined. Results of the immunohistochemical study point out to the lung (19 / 32) as the site of the most commonly suspected primary malignancies. The importance of an accurate differential diagnosis in every case is stressed.

## Key words

Immunohistochemical, Metastatic, Adenocarcinoma, Lung

## Introducción

El citoesqueleto celular puede tener microfilamentos de actina con un diámetro de 6 nm, microtúbulos de tubulina de 22 a 24 nm de diámetro, y filamentos intermedios que miden aproximadamente 10 nm de diámetro. La organización cito arquitectural de esto últimos conforma las bases de la patología ultra estructural de las neoplasias y ha sido examinada en detalle (1, 2,3), para precisar el diagnóstico de los tumores malignos poco diferenciados con la ayuda del microscopio electrónico (4, 5, 6,7).

Una clasificación simplificada de los filamentos intermedios, los agrupa en cinco categorías: desmida, vimentina, neurofilamentos, filamentos gliales y la queratina. Esta última a su vez puede ser dividida en dos tipos, las queratinas I y II (8). El examen inmunohistoquímico de las metástasis, consiste fundamentalmente en la investigación sobre la presencia de filamentos intermedios de citoqueratina en las células tumorales.

Desde hace más de veinte años se sabe que la expresión inmunohistoquímica de diversos tipos de queratinas en los epitelios simples, queratinizados y no queratinizados, sirve para diferenciar entre los tumores epiteliales de los no epiteliales (9,10,11,12). Más recientemente, algunos estudios inmunohistoquímicos han servido para precisar diferencias en diversos tipos de queratinas, y lograr un diagnóstico más certero de las metástasis en las neoplasias epiteliales (13,14,15,16). En las Tablas 1 y 2 se actualiza el conocimiento sobre la presencia de diversos tipos de queratinas en los tejidos normales y tumorales.

En este trabajo, demostraremos la aplicación de una serie de anticuerpos, y en particular los anticuerpos contra las queratinas, en el diagnóstico diferencial de 39 casos de tumores considerados histológicamente como epiteliales metastásicos. Los tumores fueron examinados histológicamente e inmunohistoquímicamente en nuestro laboratorio en el curso de año 2002.

Al señalar la importancia del conocimiento de estos avances en el estudio anatomopatológico de las metástasis tumorales, destacaremos las dificultades que se enfrentan para precisar su diagnóstico y la implicación del mismo en el pronóstico y el tratamiento de los tumores primarios.

### **Material y métodos**

Los 38 casos estudiados en este trabajo fueron recibidos para su evaluación histológica e inmunohistoquímica en el Laboratorio de Patología Molecular NOVAPATH, en Caracas, Venezuela, durante el año 2002.

En todos los casos se recibió el material ya incluido en parafina. En algunas ocasiones, fue necesario reincluir en parafina las muestras recibidas en bloques con la finalidad de mejorar la calidad del material o de reorientar las lesiones. Se hicieron nuevos cortes de dos a tres micras y su ulterior procesamiento de rutina. Finalmente, se tiñeron con hematoxilina y eosina, y se examinaron con un microscopio de luz.

Después de la evaluación diagnóstica y cotejados los datos clínicos, se decidió en cada caso particular, hacer el estudio inmunohistoquímico con los anticuerpos adecuados de acuerdo con el diagnóstico diferencial planteado. En algunos casos, antes del estudio inmunohistoquímico, se realizó la coloración de PAS con el reactivo de Schiff usando la digestión con diastasa para la detección del glicógeno. Los cortes de dos a cuatro micras, fueron hechos en un micrótopo rotatorio y recogidos en láminas sialinizadas o recubiertas con poli-L-lisina, previo bloqueo de la peroxidasa endógena con peróxido de hidrógeno-metanol. Se utilizó para la recuperación antigénica una solución de citrato de sodio a pH 6, en una olla de presión dentro de un horno de microondas para elevar la temperatura a 100°C durante varios minutos. Se usó como cámara húmeda un sistema de capilaridad de la casa Shandon y los anticuerpos usados fueron de DAKO a las diluciones correspondientes.

Se examinó cada caso con una serie de anticuerpos de acuerdo con el diagnóstico planteado. De manera general, se utilizaron los siguientes anticuerpos: Queratina 7, Queratina 20, EMA, CEA, Queratina AE1-AE3, Queratina 34Beta E12 (queratina 903), Calretinina, los Receptores de Estrógenos y de Progesterona, Antígeno Prostático Específico, Enolasa Neuronal Específica, Sinaptofisina, la Vimentina, la Proteína S100, el Antígeno Leucocitario Común (CD45), la Fosfatasa Alcalina Placentaria, la Gonadotropina Coriónica humana, la Tiroglobulina, PGP9.5, el HEP, el CD68, HER 2/neu, Ki 67, CD99, Melan A y HMB45.

### Resultados

El material utilizado para esta investigación (39 casos), fue recibido para su estudio inmunohistoquímico en el Laboratorio de Patología Molecular NOVAPATH, Caracas, Venezuela. Los casos se recibieron en bloques de parafina.

La Tabla 1 señala las características de las diversas queratinas en los epitelios de normales en diferentes tejidos. La Tabla 2 se refiere a las queratinas en los tumores.

Epitelio	Queratina II	Queratina I	Distribución
<b>Epitelios simples</b>	<b>8</b> <b>7</b>	<b>18</b> <b>19</b> <b>20</b>	Mayoría de células secretoras Epitelios de conductos: biliares, pancreáticos, túbulosrenales y epitelio gastrointestinal (Q7-) Epitelio gastrointestinal. Células de Merkel de piel y mucosa oral.
<b>Epitelios estratificados</b>	5 <b>8</b>	14 <b>15</b> <b>18,19</b>	Células basales del epitelio plano, glandular, del mioepitelio y mesotelio Epitelio escamoso Ep. planoestratificado no queratinizado
<b>Células suprabasales</b>	<b>1</b> <b>2e</b> <b>2p</b> <b>3</b> <b>4</b> <b>6</b>	<b>10/11</b> <b>9</b> <b>12</b> <b>13</b> <b>16,17</b>	Epidermis todo lo suprabasal Epidermis de palmas y plantas de manos / pies Epidermis (capas superficiales ) Encía y paladar duro Epitelio de la córnea Ep. Planoestratificado no queratinizado de órganos Epitelio escamoso hiperproliferativo

**Tabla1** Expresión de Queratinas en los epitelios normales, simples y estratificados  
Modificado de PG Chu & LM Weiss : Histopathology 40: 403-439, 200

**Queratina 7 Positiva**

Adenocarcinomas de origen glandular Pulmón, ovario, mama, glándula salival, útero, páncreas, tiroides, colangiocarcinoma, carcinoma transicional. Pueden ser positivos, pero no es lo común Adenocarcinoma del colon y del recto, adenocarcinoma gástrico, carcinomas neuroendocrinos ( 20-40% ),carcinoma del cuello uterino, carcinomas del riñón( papilar, de los túbulo colectores, cromóforo ). Mesoteliomas ( 60% ).

**Queratina 20 Positiva**

Cáncer del colon, carcinoma de células de Merkel, carcinoma de células transicionales, carcinoma gástrico, adenocarcinoma del páncreas. Enfermedad de Paget del ano, adenocarcinoma tipo intestinal de los senos nasales

**Queratina 7 y Queratina 20 Positivas**

Carcinoma transicional de la vejiga urinaria, carcinoma del páncreas, colangiocarcinoma y cáncer gástrico.

**Queratina 7 y queratina 20 Negativas**

Carcinoma de la corteza suprarrenal, hepatoma, carcinoma de la próstata, tumores carcinoide del pulmón y del tubo digestivo y el carcinoma de células claras del riñón.

**Queratina 7 Positiva y Queratina 20 Negativa**

Cáncer de la mama, del pulmón, el endometrio, ovario, glándulas salivales, tiroides y el 75 % de los mesoteliomas.

**Queratina 7 Negativa y Queratina 20 Positiva**

Carcinoma colorectal, carcinoma de células de Merkel y adenocarcinoma gástrico.

**Otras Queratinas**

Queratina 5/6 Carcinoma epidermoide, carcinoma basocelular, carcinomas de glándulas salivales, adenocarcinomas con diferenciación epidermoide y el 84% de los mesoteliomas bifásicos.

Queratina 14 Carcinoma epidermoide y carcinoma basocelular, tumores mixtos de glándulas salivales, timoma, oncocitoma, carcinoma de células de Hürtle y tumor de Warthin.

Queratina 19 (de muy bajo peso molecular) Carcinoma de células claras del riñón y carcinoma papilar del tiroides.

Queratina 8 y 18 (de bajo peso molecular) Carcinoma de células transicionales y mesotelios. También se detectan en tumores de músculo liso y en fibroblastos.

**Tabla 2** Inmunohistoquímica de las queratinas en los tumores epiteliales

1-007-2002	Ganglio del epiplón may.	Adenocarcinoma metastático
2-048-2002	Ganglio supraclavicular	Carcinoma adenoescamoso metastático
3-056-2002	Nódulo en pulmón izq.	Adenocarcinoma metastático
4-074-2002	Ganglio axilar derecho	Adenocarcinoma metastático, re/rp neg.
5-077-2002	Ganglios cervicales	Adenocarcinoma metastático
6-078-2002	Retroperitoneo derecho	Adenocarcinoma metastático
7-084-2002	Nódulo subcutáneo	Adenocarcinoma metastático
8-086-2002	Ganglio supraclav. izq.	Adenocarcinoma metastático
9-107-2002	Mediastino posterior	Adenocarcinoma metastático
10-273-2002	Ganglio cervical	Adenocarcinoma metastático
11-319-2002	Biopsia pleural	Adenocarcinoma metastático
12-335-2002	Mesenterio y epiplón	Adenocarcinoma metastático
13-338-2002	Hígado	Adenocarcinoma metastático
14-366-2002	Tumor cervical izq.	Adenocarcinoma mt. Con dif. N.endocrina
15-385-2002	Cuero cabelludo	Adenocarcinoma metastático
16-387-2002	Ganglio yugular der.	Adenocarcinoma metastático
17-388-2002	Tumor en reg. cervical	Adenocarcinoma metastático
18-480-2002	Pleura	Adenocarcinoma metastático
19-511-2002	Tej. adiposo pericolon.	Adenocarcinoma metastático del colon
20-564-2002	Epiplón	Adenocarcinoma metastático
21-651-2002	Lesión del calcáneo izq.	Adenocarcinoma metastático
22-660-2002	Trucut Ganglio cerv. der.	Adenocarcinoma mt.con necrosis extensa
23-689-2002	Lóbulo der. del hígado	Adenocarcinoma metastático
24-881-2002	Mucosa rectal	Adenocarcinoma mt. Con infiltr. Submucosa
25-889-2002	Tumor del mediastino	Adenocarcinoma metastático
26-894-2002	Biopsia de pleura	Adenocarcinoma metastático

**Tabla 3** Casos con diagnóstico inmunohistoquímico de adenocarcinoma metastático

Fuente: Novapath , año 2002

1-012-2002	Tumor pélvico	Adenocarcinoma pobremente diferenciado, metastático
* La positividad para la queratina 7, CEA y RP sugieren una MT del primario conocido (Endometrio)		
2-496-2002	Ganglios linfáticos	Adenocarcinoma poco diferenciado, metastático
* La positividad para la queratina AE1/AE3 y EMA sugiere al pulmón como sitio del tumor primario		
3-529-2002	Lóbulo parieto occipital derecho	Carcinoma poco diferenciado metastático
* La positividad para la EMA con negatividad para las queratinas 7 y 20 sugiere el pulmón como sitio del tumor primario		
4-698-2002	Tumor de ovario	Adenocarcinoma poco diferenciado metastático
* La positividad para la queratina 7 y EMA sugiere la mama como sitio del tumor primario con receptores de Estrógenos y Progesterona negativos		
5-781-2002	Tumor de axila derecha	Adenocarcinoma poco diferenciado, metastático con receptores de estrógenos negativos y de progesterona positivos en el 100% y her 2/n eu negativo en las células neoplásicas en la muestra examinada
* Se debe investigar el primario en la mama.		

**Tabla 4** Casos con diagnóstico inmunohistoquímico de adenocarcinoma pobremente diferenciado, metastático

Fuente: Novapath , año 2002

<b>1-750-2002</b>	Ganglio supraclavicular izquierdo	Carcinoma ductal, metastásico, con receptores de estrógenos y de progesterona positivos
<b>2- 892-2002</b>	Lesión osteolítica en cráneo	Carcinoma epidermoide de células pequeñas, no queratinizante, metastásico
<b>3- 643-2002</b>	Ganglio cervical	Carcinoma papilar, metastásico
<b>Nota</b> El inmunomarcaje con queratina 7 y Vimentina y la presencia de tiroglobulina señalan que el tumor primario debe estar en la glándula tiroides		
<b>Tabla 5</b> Tres casos con diagnóstico inmunohistoquímico de carcinoma metastásico ductal - epidermoide - papilar Fuente: Novapath , año 2002		

<b>1-815-2002</b>	Ganglios linfáticos cervicales	Tumor epitelial metastásico
<b>Nota</b> El material recibido es escaso y con artefactos por pinzamiento y los estudios de inmunohistoquímica debieron repetirse varias veces. Sin embargo, después de la revisión de la Biopsia previa, No 009093-02 y de estudios de inmunohistoquímica realizados en el IAP-UCV, de fecha 31/10/02, reafirmamos el carácter epitelial de esta neoplasia, metastásica de un probable LINFOEPITELIOMA		
<b>2- 374-2002</b>	Tejidos blandos de región condroesternal izquierda	Hepatoma metastásico
<b>3- 423-2002</b>	Tumor del muslo derecho	Melanoma metastásico
<b>4- 425-2002</b>	Ganglio linfático inguinal	Melanoma metastásico
<b>5- 497-2002</b>	Tumor en el fémur izquierdo	Melanoma metastásico
<b>Tabla 6</b> Cinco casos con impresión diagnóstica de tumores epiteliales o epitelioides, metastásicos Fuente: Novapath , año 2002		

#Np	Edad	Sexo	Sitio	T. Primario sugerido por IHQ	Tumor primario cuestionado ( ? )
<b>1- 048</b>	66	M	Supraclavicular	Pulmón	
<b>2- 077</b>	83	M	Cervical	Pulmón	
<b>3- 086</b>	20	M	Supraclavicular	Pulmón	Tracto resp.sup. ( ? )
<b>4- 273</b>	76	M	Cervical	Pulmón	
<b>5- 660</b>	58	M	Cervical der.	Pulmón	
<b>6 - 496</b>	52	F	Ganglio ( ? )	Pulmón	
<b>7- 387</b>	30	F	Yugular der.	Pulmón	Mama ? RE/RP (neg)
<b>8- 074</b>	61	F	Axila	Mama re/rp (neg)	
<b>9- 781</b>	42	F	Axila der.	Mama re/rp ( + )	
<b>10- 750( * )</b>	66	F	Supraclavicular	Mama re/rp (neg)	
<b>11- 012 ( * )</b>	62	F	Ganglio ( ? )	Endometrio re/rp ( + )	
<b>12- 643 ( * )</b>	60	M	Cervical der.	Ca. Papilar de tiroides	
<b>13- 815 ( * )</b>	52	F	Cervical	Linfoepitelioma	
<b>14- 425 ( * )</b>	59	F	Inguinal	Melanoma	
<b>15- 007</b>	41	M	Epiplón	Páncreas	
<b>( * ) = Diagnóstico definitivo por la IHQ ; RE = Receptores de estrógenos ; RP = Receptores de progesterona.</b>					
<b>Tabla 7</b> Metástasis ganglionares Fuente: Novapath , año 2002					

#Np	Edad	Sexo	Sitio	T. Primario sugerido por IHQ
1- 319	42	F	Pleura	Pulmón ca.bronquioloalveolar
2- 480	65	M	Pleura	Pulmón
3- 894	68	M	Pleura	Pulmón
4- 107	40	M	Mediastino	Pulmón
5- 889	56	M	Mediastino	Pulmón
6- 078	58	M	Retroperitoneo	Pulmón
7- 366	38	M	Tumor cervical	Pulmón con dif. Neuroendocrina
8- 388	51	M	Tumor cervical	Pulmón con dif. Neuroendocrina
9- 651	46	M	Calcáneo izq.	Pulmón
10- 084	58	M	Nodulo sucutaneo	Pulmón
11- 698	61	M	Higado. Lob. Der.	Pulmón
12- 529	50	M	Lob. Parietocciital der.	Pulmón

**Tabla 8** Metástasis extraganglionares con primario probable en el pulmón

Fuente: Novapath , año 2002

#Np	Edad	Sexo	Sitio	T. Primario sugerido por IHQ	Tumor primario cuestionado ( ? )
1- 881	81	M	Mucosa rectal	Urotelio 80% Pancreas 65%	¿ Pulmón? Q7 + / Q 20 +
2- 338	51	F	Higado	Mama	¿ Pulmón ? ¿ Re / Rp ?
3- 335	46	M	Mesenterio	Páncreas 80% Vesícula 40%	¿ Pulmón ? Estómago 38% Q7+ / Q20 + débil
4- 273	76	M	Epiplón	Ovario	Re (neg )/Rp 60%
5- 660	58	M	Cervical der.	Mama	Re+ / Rp +

**Tabla 9** Metástasis extraganglionares con inmunohistoquímica que ofrece diversas opciones para diferentes tumores primarios

Fuente: Novapath , año 2002

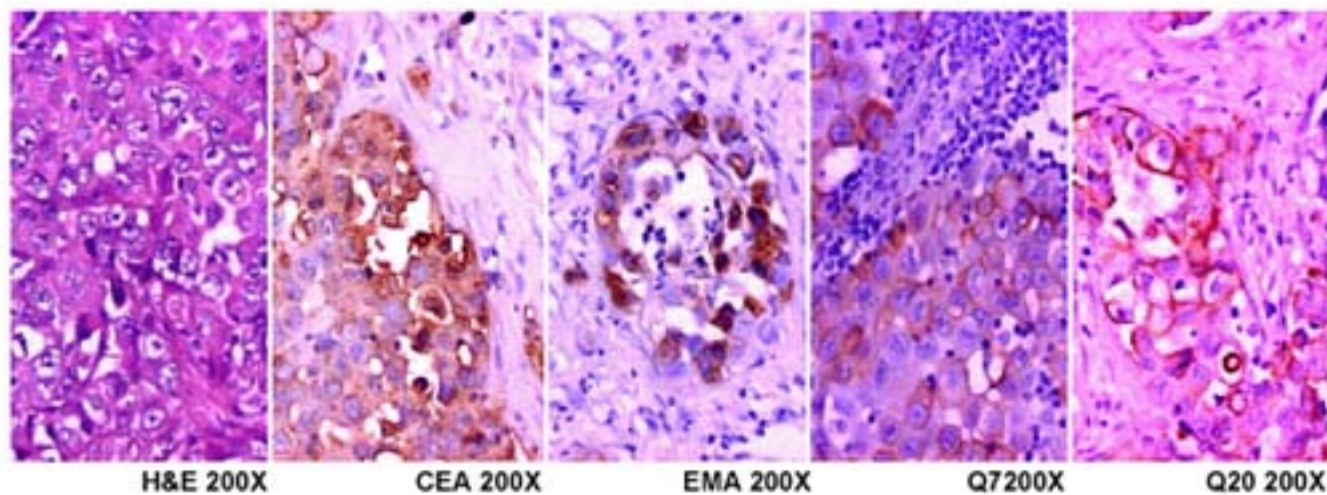
1- 374-2002	Tejidos blandos de región condroesternal izquierda HEPATOMA METASTÁSICO
2- 423-2002	Tumor del muslo derecho MELANOMA METASTÁSICO
3- 497-2002	Tumor en el fémur izquierdo MELANOMA METASTÁSICO
4- 892-2002	Lesión osteolítica en cráneo carcinoma epidermoide de células pequeñas, no queratinizante, metastásico

**Tabla 9** Cuatro casos con diagnóstico de carcinoma metastásico a los tejidos blandos y el hueso con inmunohistoquímica diagnóstica de hepatoma, carcinoma epidermoide y dos melanomas.

Fuente: Novapath , año 2002

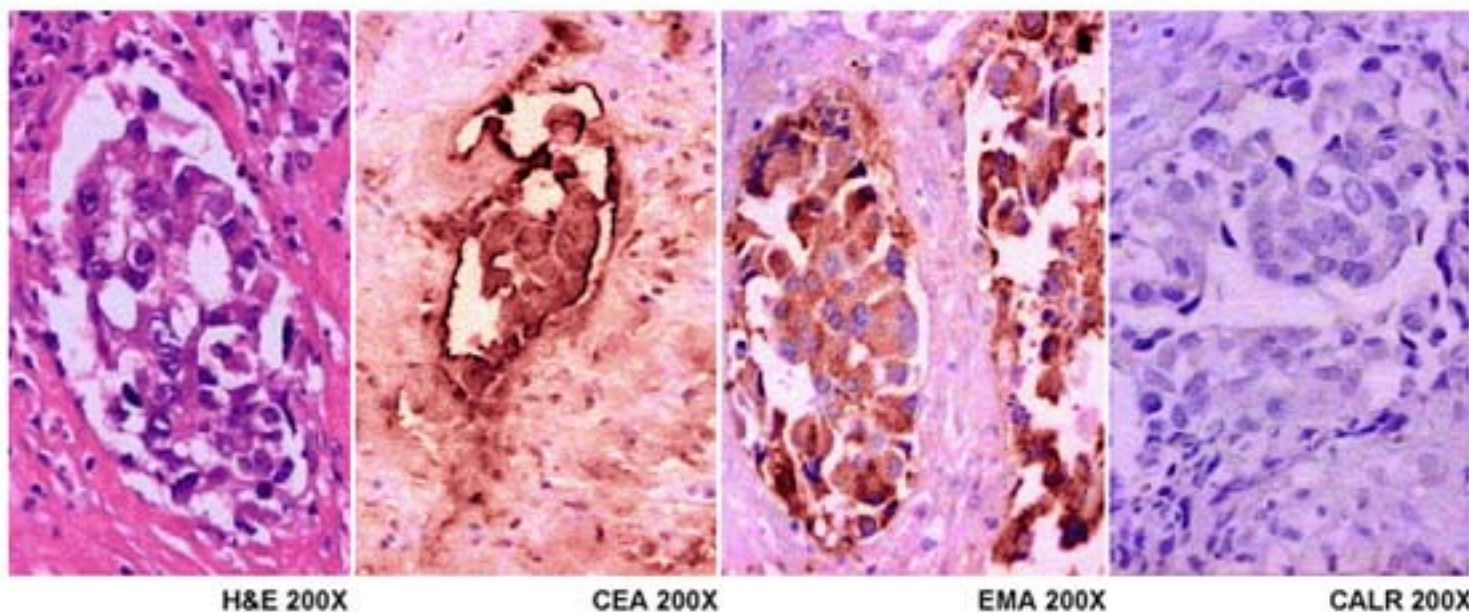
Los resultados de la investigación son señalados en las Tablas 3 a 10. Algunos ejemplos demostrativos de los problemas planteados son descritos a través de las microfotografías representativas de algunos casos seleccionados usualmente siguiendo el orden de la discusión y de las Tablas.

Las Figuras 1-4 sirven para señalar algunos ejemplos sobre las observaciones inmunohistoquímicas y la apariencia histológica de algunas de las neoplasias estudiadas en este trabajo.



**Figura 1. NP: 007-2002**

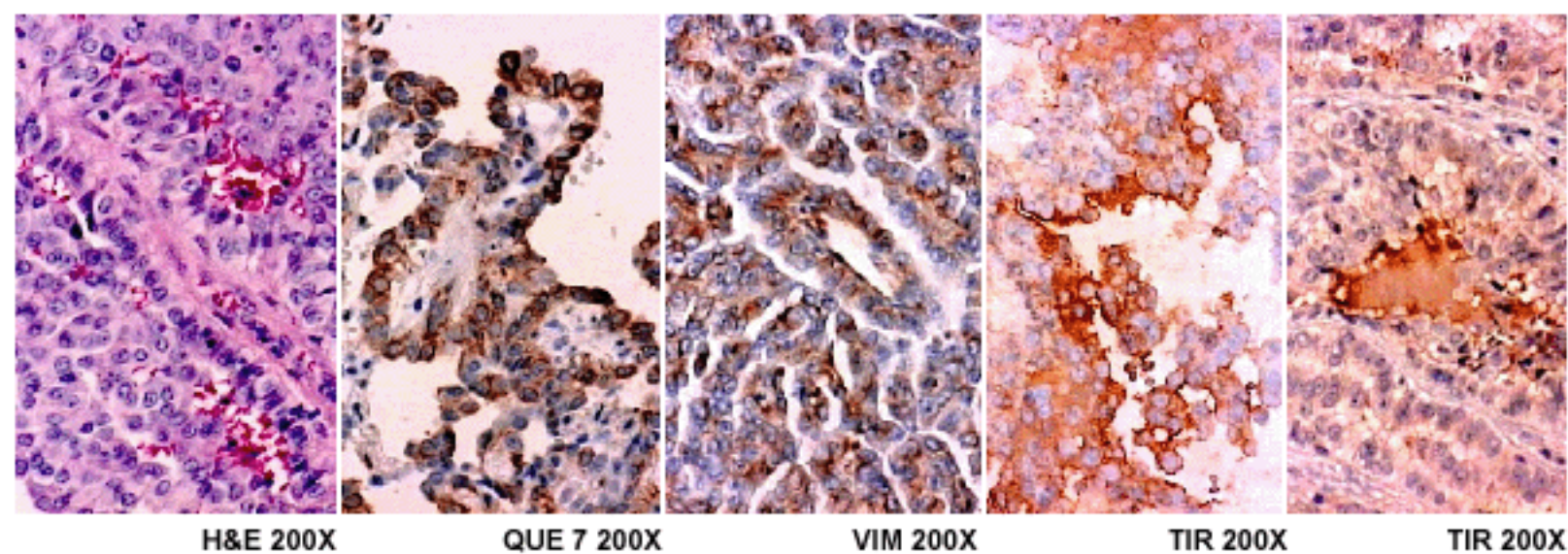
Edad 42 Sexo F  
**Diagnóstico** Ganglio linfático del epiplón mayor : ENOCARCINOMA METASTÁSICO  
**Nota** La positividad para la queratina 7 y 20 sugieren un primario del páncreas



**Figura 2. NP: 107-2002**

Edad 40 Sexo M  
**Diagnóstico** Mediastino posterior: ADENOCARCINOMA METASTÁSICO  
**Nota** La positividad para EMA y CEA con negatividad para la Calretinina y para las queratinas 7 y 20 sugiere el pulmón como sitio del tumor primario



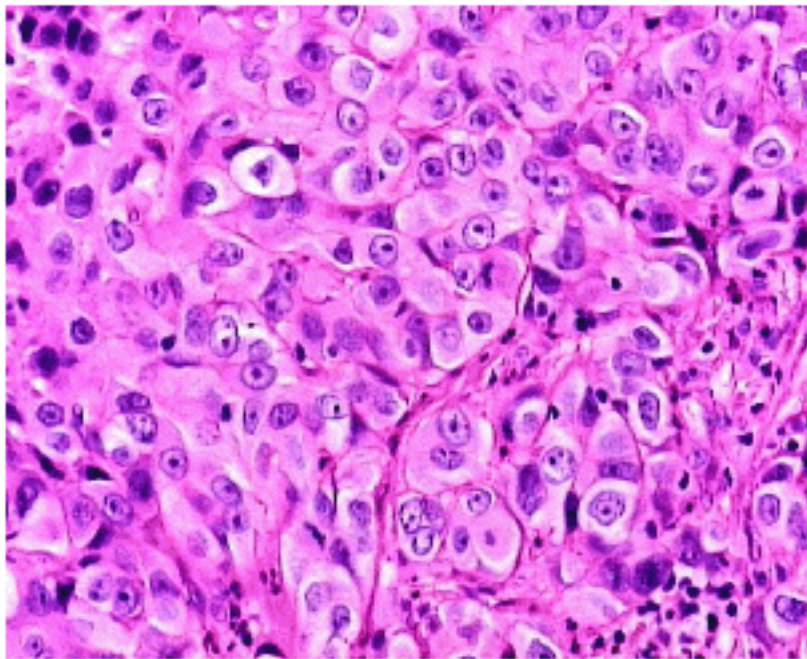


**Figura 3. NP: 643-2002**

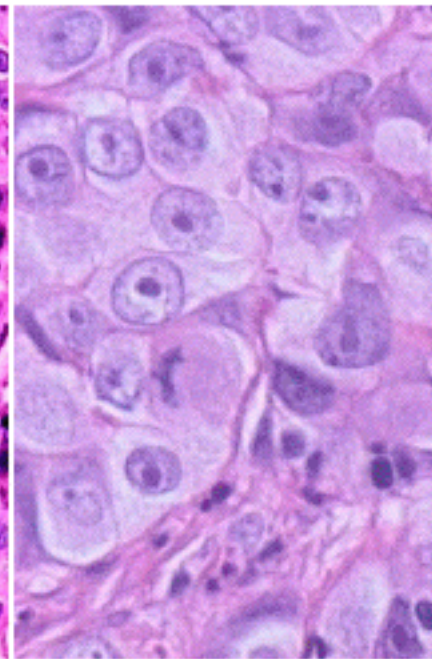
Edad 60 Sexo M

**Diagnóstico** Ganglio cervical : CARCINOMA PAPILAR, METASTÁSICO

**Nota** La positividad con la queratina 7 y Vimentina y la presencia de Tiroglobulina señalan que el tumor primario debe estar en la glándula tiroides



H&E 200X



H&E 400X

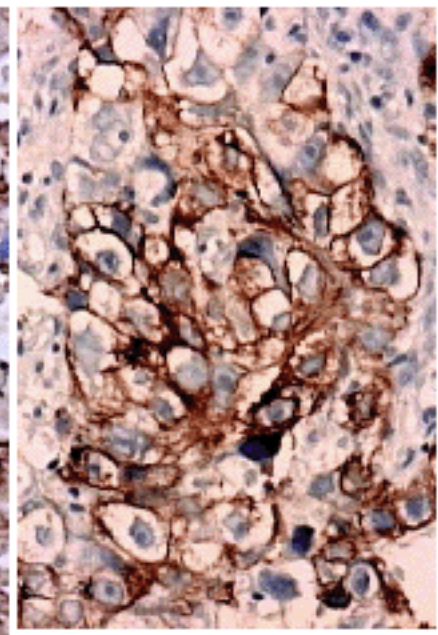
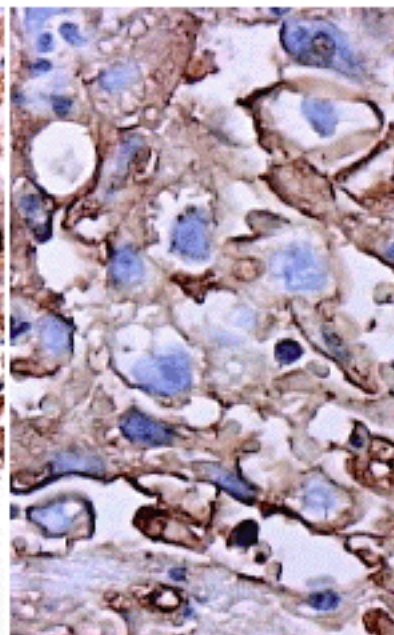
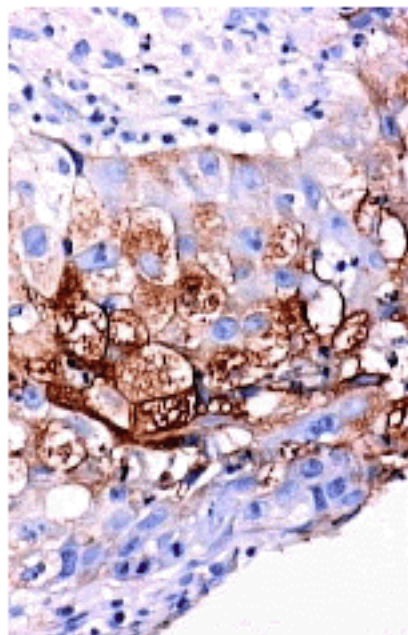


Figura 4 . NP: 651-2002

Edad 46 Sexo M  
**Diagnóstico** Lesión del calcáneo izquierdo: ADENOCARCINOMA METASTÁSICO  
**Nota** La positividad para la queratina 7, EMA y el marcaje para CEA sugiere el pulmón como sitio del tumor primario

## Discusión

El estudio inmunohistoquímico de los tumores poco diferenciados se remonta a casi dos décadas (17,18,19). Sabemos que las queratinas se usan para identificar los tumores epiteliales primarios y metastásicos, pero deben establecerse diferencias entre la inmunoreactividad para anticuerpos contra los diversos tipos de queratinas en los epitelios normales, los metaplásicos y los neoplásicos. Los genes que codifican las queratinas mantienen la estructura de sus cadenas proteicas con bastante uniformidad y la expresión de las mismas está regulada por el desarrollo embrionario de los diferentes epitelios (20,21). La presencia de queratinas de diferente Tipo I y II de acuerdo con la numeración propuesta por Moll (8) en las células epiteliales normales, es señalada en la Tabla 1.

La identificación de las queratinas en los tumores metastásicos se puede reducir al uso de cinco anticuerpos: la queratina AE1/AE3, que es una mezcla de queratinas de bajo y de alto peso molecular, la queratina 7, la queratina 20, la queratina 14 y la queratina 5/6 (10,12,13,14,16,22,23). En nuestra investigación solo utilizamos tres de estos cinco anticuerpos contra queratinas (AE1/AE3, Q7 y Q20), pero complementamos el estudio diagnóstico con la utilización de los anticuerpos contra membrana epitelial (EMA) y con el antígeno carcinoembrionario (CEA). En el curso de la discusión, señalaremos igualmente como en muchos casos, los requerimientos diagnósticos impusieron el uso de otros anticuerpos tales como la queratina 34Beta E12 también conocida como queratina 903, la Calretinina, el Antígeno Prostático Específico, los Receptores de Estrógenos y de Progesterona, la Vimentina, la Proteína S100, el Antígeno Leucocitario Común (CD45), la Fosfatasa Alcalina Placentaria, la Gonadotropina Coriónica humana, la Tiroglobulina, la PGP9.5, el HEP, el CD68 y algunos otros que se señalan en los resultados.

Con el comentario anterior queremos destacar que la utilización de la inmunohistoquímica como arma diagnóstica en los tumores metastásicos, debe ser un procedimiento racional que obedezca siempre al esclarecimiento de un diagnóstico diferencial, planteado por el patólogo cuando se enfrenta a la histopatología de un tumor metastásico. En este sentido, la discusión sobre el uso de las queratinas en los 38 tumores metastásicos examinados, se hará señalando algunas particularidades de cada caso, usualmente comenzando por resaltar la necesidad de tomar en cuenta aspectos clínicos como son la edad, el sexo, la evolución del tumor y la localización de las metástasis.

En la Tabla 2 se expresa condensada la información actualizada sobre el inmunomarcaje para las queratinas más utilizadas en el diagnóstico de los tumores metastásicos.

Inicialmente discutiremos el uso de la queratina 7 (Q7) y de la queratina 20 (Q20), señalado en varios trabajos previos (14,16,24,25). La queratina 7 identifica los epitelios glandulares y, por lo tanto, se usa para el diagnóstico de los adenocarcinomas metastásicos. Los adenocarcinomas que se pueden identificar con Q7 corresponden a los tumores del pulmón, de la mama, del útero, ovarios, páncreas, conductos biliares, tiroides y del epitelio transicional (16,24,25). En algunos adenocarcinomas del colon, y en casos de carcinoma epidermoide del cuello uterino (16), se puede ver positividad para Q7. También se puede identificar Q7 en menos de la mitad de los carcinomas neuroendocrinos (25), y en neoplasias menos frecuentes como el carcinoma cromóforo del riñón (16,26). En los mesoteliomas se puede ver también positividad para Q7 (27). Esta posibilidad diagnóstica fue considerada en cinco casos de metástasis en nuestra serie; dos en la pleura, dos

en el mediastino y un caso en el epiplón. Para el diagnóstico diferencial de estos adenocarcinomas se utilizó la Calretinina, EMA y CEA, además de Q7 y Q20. La utilidad de la queratina 5/6, cuya inmunoreactividad será discutida más adelante, también hubiese sido de gran ayuda en los casos donde se plantea el diagnóstico de mesotelioma (23,28).

La queratina 20 se detecta solamente en algunos epitelios por lo que su rango de acción en el diagnóstico es más limitado. Se observa Q20 en el 90% de los adenocarcinomas del colon (16,24,25), en el 78% de los carcinomas de células de Merkel (29), en el 68% de los carcinomas de células transicionales. A pesar de que Q20 es positiva solamente en las células en paraguas del epitelio normal, la inmunoreactividad aparece en cuanto se hace presente la displasia y se extiende a todo el epitelio neoplásico (30). En algunas observaciones previas habíamos señalado estas modificaciones de la inmunoreactividad del epitelio transicional que pueden demostrarse igualmente con el marcaje para ciertas lectinas (31). También se ve la Q20 en el 37% de los cánceres de estómago (16,24,25) y entre el 40 y el 60% de los casos de cáncer del páncreas (16,24,25) De manera general, puede considerarse que la negatividad para Q20 en las metástasis aleja las posibilidades de un primario en el tracto gastrointestinal, incluyendo a la enfermedad de Paget anal y a los carcinomas del pulmón cuando estos presentan una organización papilar con diferenciación intestinal (25).

La negatividad para ambas Q7 y Q20 se ve en el 90% de los adenocarcinomas prostáticos, donde el uso del anticuerpo contra el antígeno prostático específico es primordial para el diagnóstico de las metástasis de esta neoplasia (25,32). Otra de las queratinas cuyo uso ha sido de utilidad en el cáncer de próstata es la 34 Beta E12, conocida desde 1985 que demuestra una tinción continua de las células periacinares y que se fragmenta en las hiperplasias atípicas, en casos de neoplasia intraepitelial prostática y ,por supuesto, en el adenocarcinoma (33). Las queratinas Q5/6 y Q14 son también útiles para marcar las células basales de los acinos prostáticos (25). Igualmente, son negativos a las queratinas 7 y 20, los carcinomas de la corteza suprarrenal, los hepatomas y los carcinomas de células claras del riñón (15,16,25). En el caso de los hematomas, es de gran ayuda el uso de un anticuerpo contra hepatocitos, el HEP, utilizado en uno de los casos examinados en este trabajo (374-2002). El carcinoma epidermoide es usualmente negativo a ambas queratinas 7 y 20. Sin embargo, señalamos que la queratina 7 puede verse en el carcinoma del cuello uterino (34). En el caso 892-2002 descrito en este trabajo, se planteó esa situación ante una lesión osteolítica del cráneo, metastásica, en una mujer de 64 años con EMA y queratina 7 positivas y con negatividad para los demás anticuerpos utilizados. No debemos olvidar que el cáncer del cuello uterino sigue siendo la neoplasia maligna más frecuente en nuestras mujeres y en estos casos puede investigarse la diferenciación escamosa, a través del uso de la queratina 34Beta E12 (33), la cual se utilizó en el caso descrito y fue negativa. El carcinoma epidermoide, tanto en el cervix, como en el tracto respiratorio, urogenital y en el endometrio, se produce por cambios metaplásicos de las células epiteliales y se ha señalado que la queratina 14 es útil para detectar estos cambios incluso en las etapas tempranas (35). Recientemente se ha señalado que la ausencia de Q14 en la infección con VPH del cervix, puede ser un factor de riesgo en el cáncer cervical y, por ello, también se observa el fenómeno en los tumores poco diferenciados (36).

La positividad para las queratinas 7 y 20 en las metástasis, sugiere tumores primarios en el tracto gastrointestinal o en el aparato genitourinario, 65 a 89% de carcinomas de la vejiga urinaria, de 25 a 65% de los casos de cáncer metastásico del páncreas se puede dar esta situación, de 20 a 60%

de los colangiocarcinomas e igualmente puede verse en adenocarcinomas sinonasales de tipo intestinal (37). Wang y col (24) destacaron la importancia de la positividad para Q7 y Q20 en los carcinomas mucinosos del ovario para diferenciarlos de los del tracto gastrointestinal (Q7- y Q20+) y los de la mama (q7+ y Q20-). Otras neoplasias que muestran en menor proporción positividad para las queratinas 7 y 20 son el cáncer gástrico en un 38%, adenocarcinoma de la vesícula biliar del 38 al 40%, de tiroides 30%, pulmón 10%, mama 14% (sobre todo los tumores mucinosos y papilares), colon 10%, próstata 8%, adenocarcinomas del endocervix 8 % y hepatomas 7% (16,24,25).

En nuestra serie, en 31 de los 38 casos estudiados se hizo el diagnóstico de adenocarcinoma metastásico y en cinco de ellos se señaló que la neoplasia era pobremente diferenciada. En 15 casos, las metástasis estaban en ganglios linfáticos. Los ganglios más afectados fueron cinco cervicales, tres supraclaviculares y dos axilares, lo que señala la frecuencia de las metástasis de los adenocarcinomas en estos sitios. La localización de las metástasis ganglionares está señalada en la Tabla 7. En seis casos las metástasis se observaron en el pulmón, la pleura o en el mediastino, hecho que enfatiza la frecuencia de las lesiones metastásicas de los adenocarcinomas en el tórax. Uno de los resultados más interesantes de esta investigación se refiere a la alta incidencia de metástasis de probable primario pulmonar sugeridas por los estudios de IHQ. Como se muestra en la Tabla 8, en 12/17 casos de metástasis extraganglionares el pulmón fue el sitio del tumor primario sugerido por la IHQ, con 3 casos en la pleura y dos en el mediastino y de ellos 11 pacientes eran hombres y una sola mujer. Esta data complementa la información de la Tabla 7 que muestra el pulmón como probable sitio del primario en 7/15 casos de metástasis ganglionares. La Tabla 9 demuestra como en 5 casos de metástasis extraganglionares, en tres de ellos se considera el pulmón como sitio del primario en segunda o tercera posibilidad. Esto se resume en 19/32 casos de metástasis, donde se sugirió el pulmón como el tumor primario. En una última Tabla 10, se agrupan cuatro casos de metástasis en hueso y tejidos blandos con tumores de estirpe variable, dos melanomas, un carcinoma epidermoide posiblemente metastásico del cuello uterino y un hepatoma. Finalmente, en dos pacientes de sexo femenino un tumor pulmonar fue diagnosticado como adenocarcinoma metastásico de la mama (056-2002) y en una metástasis en el epiplón con RE negativo y RP 60% el ovario fue señalado como el sitio del primario (564-2002). La ayuda de la presencia de receptores de estrógenos y de progesterona en la identificación del tumor primario en las metástasis del cáncer de mama es obvia. Algunos detalles se pueden apreciar en la Tabla 7. Recientemente, se ha señalado el uso de EMA y de la queratina AE1/AE3 para precisar el diagnóstico del carcinoma metaplásico de la mama (38).

La queratina 14 (Q14) es positiva en la mayoría de los carcinomas epidermoides y basocelulares, a diferencia de lo observado en los adenocarcinomas. Hay algunos tumores epiteliales que son Q14+, como los timomas, los tumores oncocíticos y los tumores mixtos de las glándulas salivales (22,39). La aplicación de la queratina 14 en un reciente estudio de 435 casos de tumores epiteliales, donde 74 de ellos eran carcinomas epidermoides, enfatiza lo ya señalado previamente sobre su utilización en estas neoplasias (22). La Q14 puede ser también útil en el cáncer de mama in situ e invasivo y particularmente para el diagnóstico de los mioepiteliomas (40, 41). La Q14 está presente en los miepitelios e igualmente en las células basales de los epitelios queratinizados estratificados (42).

Para finalizar, un breve comentario sobre la queratina 19, la de menor peso molecular que ha sido demostrada en epitelios simples normales, en el mesotelio y en ciertos tumores, como son casi la mitad de los carcinomas de células claras del riñón (25). Se ha señalado también su aplicación en el diagnóstico del carcinoma papilar del tiroides (43).

## Bibliografía

1. **Vikstrom KL, Lim SS, Goldman RD, Borisy GG.** Steady state dynamics of intermediate filament networks. *J Cell Biol* 1992, 118: 121 - 129.
2. **Fuchs E, Weber K.** Intermediate filaments: structure, dynamics, functions, and disease. *Ann Rev Biochem* 1994, 63: 345 - 382.
3. **Fuchs E.** The cytoskeleton and disease: genetic disorders of intermediate filaments. *Ann Rev Genet* 1996, 30: 197 - 231.
4. **Guevara ME, Mota D, Grases PJ, García Tamayo J.** Tumores fusocelulares de difícil diagnóstico: estudio histológico y ultraestructural. *Morfol Norm y Patol. Secc B (Esp)* 1980, 4:533 - 548.
5. **García Tamayo J, Fraiz Grijalba T, Oviedo de Ayala N, Pinto JA.** Tumores de músculo liso estudio clínico, histológico y ultraestructural. *Patología (Mex)* 1980, 18: 221 - 238.
6. **García Tamayo J.** Aspectos ultraestructurales de la patología tumoral. *Invest Clin* 1982, 3: 123 - 215.
7. **García Tamayo J.** Ultraestructura e inmunohistoquímica como ayuda diagnóstica en Anatomía Patológica. *Rev Ven de Oncología* 1991, 3: 1 - 7.
8. **Moll R, Franke WW, Schiller DL, Geiger B, Krepler R.** The catalog of human cytokeratins: pattern of expression in normal epithelia, tumor and culture cells. *Cell* 1982, 31: 11 - 24.
9. **Sun TT, Skelton HG, Green H.** Keratin cytoskeletons in epithelial cells of internal organs. *Proc Nat Acad Sci USA* 1979, 76: 2813 - 2817.
10. **Miettinen M.** Keratin immunohistochemistry: update on applications and pitfalls. *Pathol Annu* 1993, 8: 113 -143.
11. **Ramaekers FC, Huysmans A, Moesker O y col.** Monoclonal antibody to keratin filaments, specific for glandular epithelia and their tumors. *Lab Invest* 1983, 49: 353 - 361.
12. **Nagle RB, McDaniel KM, Clark VA, Payne CM.** The use of antikeratin antibodies in the diagnosis of human neoplasms. *Am J Clin Pathol* 1983, 79: 458 - 466.
13. **Bartex J, Vojtesek B, Staskova Z, Bartkova J, Kerekes Z, Rejthar A.** A series of 14 new monoclonal antibodies to keratins: characterization and value in diagnostic histopathology. *J Pathol* 1991, 164: 215 - 224.
14. **Berezowski K, Stastny JF, Kornstein MJ.** Cytokeratins 7 and 20 and carcinoembryonic antigen in ovarian and colonic carcinoma. *Mod Pathol* 1995, 9: 426 - 429.
15. **Maeda T, Kajiyama K, Adachi E, Takenaka K, Sugimachi K, Tsuneyoshi M.** The expression of cytokeratins 7, 19, 20 in primary and metastatic carcinomas of the liver. *Mod Pathol* 1996, 9: 901 - 909.
16. **Chu PG, Wu E, Weiss LM.** Cytokeratin 7 and cytokeratin 20 expression in epithelial neoplasms: a survey of 435 cases. *Mod Pathol* 2000, 13: 962 - 972.
17. **Osborn M, Weber K.** Tumor diagnosis by intermediate filament typing: a novel tool or surgical pathology. *Lab Invest* 1983, 48: 372 - 394.
18. **Gown AM, Vogel AM.** Monoclonal antibodies to human intermediate filament proteins. *Am J Clin Pathol* 1985, 84: 413 - 424.
19. **Schlegel R, Bank-Schlegel S, McLeod JA, Pinkus G.** Immunoperoxidase localization of keratin in human neoplasms. *Am J Pathol* 1980, 101: 41 - 50.
20. **Steinert PM, Roop DR.** Molecular and cellular biology of intermediate filaments. *Ann Rev Biochem* 1988, 57: 577, 593 - 625.
21. **Moll R, Zimbelmann R, Goldschmidt MD y col.** The human gene encoding cytokeratin 20 and its expression during fetal development and in gastrointestinal carcinomas. *Differentiation* 1993, 53: 75 - 93.
22. **Chu PG, Lyda MH, Weiss LM.** Cytokeratin 14 expression in epithelial neoplasms: a survey of 453 cases with emphasis on its value in differentiating squamous cell carcinomas from other epithelial tumours. *Histopathology* 2001 39: 9 -16.
23. **Chu PG, Weiss LM.** Expression of Cytokeratin 5/6 in epithelial neoplasias.: an immunohistochemical study of 509 cases. *Mod Pathol* 2002, 15: 6 - 10.
24. **Wang NP, Zae S, Zarbo RJ, Bacchi CE, Gown AM.** Coordinate expression of cytokeratin 7 and 20 define unique subsets of carcinomas. *Appl Immunohistochem* 1995, 3: 99 - 107.

25. **Chu PG, Weiss LM.** Keratin expression in human tissues and neoplasms. *Histopathology* 2002, 40: 403 – 439.
26. **Srigley JR, Eble JN.** Collecting duct carcinoma of the kidney. *Sem Diag Pathol* 1998, 115: 54 – 67.
27. **García Tamayo J, Hernández C.** Algunas consideraciones sobre la inmunohistoquímica en el diagnóstico diferencial entre Mesotelioma y Adenocarcinoma. *Vitae Academia Biomédica Digital*, Vol 13, 2002. <http://caibco.ucv.ve/Vitae/VitaeTrece/Articulos/AnatomiaPatologica/ArchivosHTML/Introduccion.htm>
28. **Ordóñez N.** Value of cytokeratin 5/6 in distinguishing epithelial mesothelioma of the pleura from adenocarcinoma. *Am J Surg Pathol* 1998, 22: 1215 – 1221.
29. **Moll R, Lowe A, Laufer J, Franke WW.** Cytokeratin 20 in human carcinomas. A new histodiagnostic marker detected by monoclonal antibodies. *Am J Pathol* 1992, 140: 427 – 447.
30. **McKenney JK, Desai S, Cohen C, Amin MB.** Discriminatory immunohistochemical staining of urothelial carcinoma in situ and non-neoplastic urothelium: an analysis of cytokeratin 20, p53 and CD44 antigens. *Am J Surg Pathol* 2001, 25: 1074 – 1078.
31. **Blasco-Olaetxea E, Belloso IK, García Tamayo J.** Superficial Bladder Cancer. Study of the Proliferative Nuclear Fraction as a Prognostic Factor. *Europ J Cancer* 1996, 32: 444 - 446.
32. **Bassily NH, Vallorsi CJ, Akdilas G, Montie JE, Robin MA.** Coordinate expression of cytokeratins 7 and 20 in prostate adenocarcinoma and bladder urothelial carcinoma. *Am J Clin Pathol* 2000, 113: 383 – 388.
33. **Branner MK, Peehl DM, Stamey TA, Bostwick DC.** Keratin immunoreactivity in the benign and neoplastic human prostate. *Cancer Res* 1985, 45: 3663 – 3367.
34. **Smedts F, Ramackers FC, Vooijs P.** The dynamics of keratin expression in malignant transformation of cervical epithelium: a review. *Obs. Gynecol.* 1993, 82: 465 - 474.
35. **Harnden P, Southgate J.** Cytokeratin 14 as a marker of squamous differentiation in transitional cell carcinomas. *J Clin Pathol* 1997, 50: 1032-1033
36. **Heatley MK.** Cytokeratin 10/13, 14, 7, 8 and 18 in invasive squamous cell carcinoma and adenocarcinoma of the uterine cervix. *J Clin Pathol* 1999, 52: 789.
37. **Krane JF, O'Connel JT, Pilch BZ, Faquin WC.** Cytokeratin and mucin expression in intestinal type sinonasal adenocarcinomas (abstract). *Mod Pathol* 2000, 70: 410 – 413.
38. **Adem C, Reynolds H, Adlakha H, Roche PC, Nascimento AG.** Wide spectrum screening keratin as a marker of metaplastic spindle cell carcinoma of the breast: an immunohistochemical study of 24 patients. *Histopathology* 2002, 40: 556 – 562.
39. **Chu PG, Weiss LM.** Cytokeratin 14 expression distinguishes oncocytic tumor from its congeners: an immunohistochemical study of 31 cases. *Histopathology* 2001, 39: 9 –16.
40. **Prasad ML, Hyjek E, Giri DD, Ying L, O'leary JJ, Hoda SA.** Double immunolabelling with cytokeratin and smooth muscle actin in confirming early invasive carcinoma of the breast. *Am J Surg Pathol* 1999, 23: 176-181.
41. **Loose JH, Patchefsky AS, Hollander IJ, Lavin LS, Coopewr HS, Katz SM.** Adenomyoepithelioma of the breast. A spectrum of biological behavior. *Am J Surg Pathol* 1992, 16: 868-876.
42. **Wetzels RH, Kuijpers HJ, Lane EB y col.** Basal cell specific and hyperproliferation-related keratins in human breast cancer. *Am J Pathol* 1991, 138: 751-763.
43. **Baloch ZM, Abraham S Roberts S, Livosli V.** Differential expression of cytokeratin in follicular variant of papillary carcinoma: an immunohistochemical study and its diagnostic utility. *Huma Pathol* 1999, 30: 1166 – 1171