

## Casos Clínicos

- [Introducción](#)
- [Caso clínico](#)
- [Discusión](#)
- [Referencias](#)

### **Delimar Castillo**

Residente Postgrado de Cirugía del Hospital Central de Maracay.

### **Caren González**

Residente Postgrado Radiología y Diagnóstico por Imágenes. Hospital HULA. Mérida.

### **Yohanna Bocalón**

Residente de Medicina Interna del Hospital Luis Ortega de Porlamar

### **César Molina**

Residente de Traumatología del Hospital Luis Ortega de Porlamar.

## Enfermedad de Caroli: A propósito de un caso clínico

Fecha de recepción: 14/05/2007

Fecha de aceptación: 09/07/2007

### Title

Caroli's disease: a clinical case

### RESUMEN

La enfermedad de Caroli es una malformación congénita quística de la vía biliar intrahepática, de transmisión autosómica recesiva. Se distinguen dos formas: fibrosis hepática simple, y una forma en que predomina una fibrosis periportal conocida como "fibrosis hepática congénita", individualizada en la literatura como síndrome de Caroli. La mayoría de los pacientes presenta compromiso de ambos lóbulos del hígado, aun cuando hay casos de enfermedad localizada en un lóbulo o segmento, de preferencia el izquierdo. Puede manifestarse en cualquier época de la vida aunque es rara a partir de los 50 años y la forma de presentación más frecuente se caracteriza por episodios de fiebre en relación con crisis colangíticas secundarias a estasis biliar. En la forma compleja predominan manifestaciones de hipertensión portal. Las complicaciones tardías más habituales son la cirrosis biliar secundaria, los abscesos intrahepáticos y los tumores, siendo el más frecuente el colangiocarcinoma. Se presenta caso paciente femenina de 45 años de edad, sin antecedentes de importancia quien ingresa al servicio de cirugía general por presentar dolor de aparición insidiosa de tres días de evolución, en hipocondrio derecho, moderada intensidad, carácter opresivo, irradiado a flanco y región lumbar derecha, sin atenuantes, exacerbado con el movimiento, sin concomitantes. Al examen físico: TA 150/80 mmHg abdomen globoso propio de panículo adiposo, doloroso a la palpación profunda en hipocondrio y flanco derecho, timpanismo generalizado, borde hepático palpable 2 cm. por debajo de reborde costal. Paraclínicos dentro de valores normales. Ultrasonido el cual reporta múltiples imágenes anecoicas en ambos lóbulos hepáticos; diagnóstico sugestivo de Enfermedad de Caroli. Colangiografía reportó enfermedad multiquística hepática en relación a Enfermedad de Caroli. Actualmente, se encuentra asintomática en espera de resolución por trasplante Hepático.

**Palabras Claves:** Enfermedad multiquística hepática, Enfermedad de Caroli, trasplante hepático

### SUMMARY

Caroli's disease is a cystic congenital malformation of the intrahepatic biliary tract, of autosomal recessive transmission. There are two kinds: simple hepatic fibrosis, and a form in which predominates a well-known periportal fibrosis known as "congenital hepatic fibrosis", This entity has been named Caroli's syndrome. In most patients, it is present in both lobes of the liver, even though there are cases where the disease is located in only one lobe or segment, of preference the left one. It can appear at any time in life, however, it is rare after 50 years of age, The most common form is characterized by episodes of fever related to cholangitis, secondary to biliary stasis. In more complex forms, portal hypertension is the main finding. The more frequent complications are: secondary biliary cirrhosis, intrahepatic abscesses and tumors, colangiocarcinoma being the most frequent. This case is about a female patient of 45 years old, without relevant antecedents. She complained of insidious pain during the last three days, before admission, located in the right hypochondrium, of moderate intensity, and oppressive character, radiated to the right flank and right lumbar region without attenuation. it increased with movement without other accompanying symptoms. Physical examination: TA 150/80 mmHg, painful

abdomen to the deep palpation in hypochondrium and right flank, hepatic border 2 cm. below costal rim. Laboratory test were normal. Ultrasound showed anechoic images in both hepatic lobes, suggestive of Caroli's disease. Images from magnetic resonance reported hepatic cystic disease related to Caroli's disease. Presently she is asymptomatic, and waiting for a hepatic transplant.

**Key Words:** Disease of Caroli, cystic congenital malformation, Hepatic transplant.

## Introducción

Las enfermedades quísticas del hígado y tracto biliar constituyen un amplio espectro, sin una delimitación clara entre ellas; los quistes pueden ser solitarios, múltiples o dilataciones de la vía biliar intrahepática y/o extrahepática. La condición es usualmente asociada con enfermedad quística renal de severidad variable.<sup>1</sup>

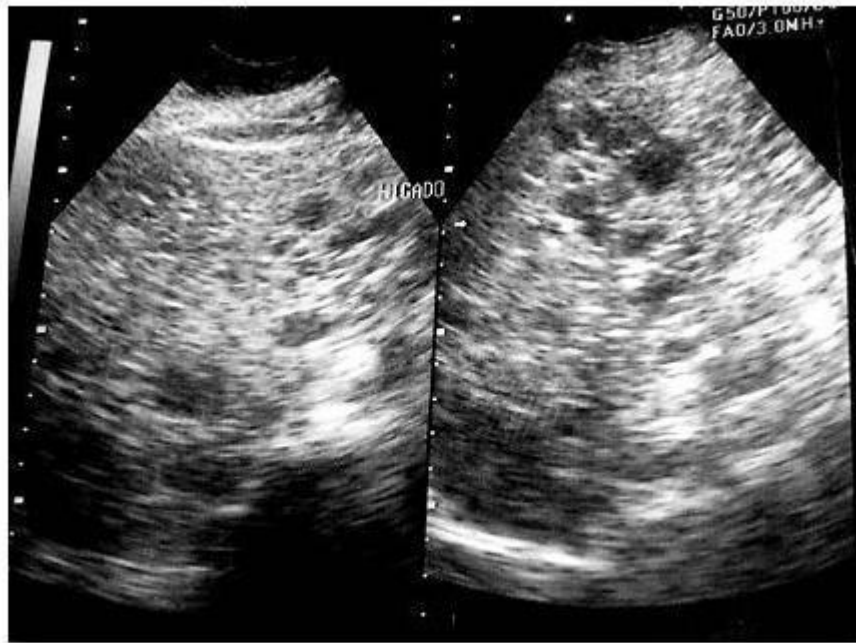
La enfermedad de Caroli fue descrita por primera vez en 1958 como una dilatación congénita no obstructiva de los ductos biliares intrahepáticos, la característica fundamental de esta dilatación es que se establece de forma segmentaria dejando espacios normales y que tiene aspecto sacular o quístico, pero en continuidad con la luz biliar, por lo que produce estasis de bilis, predisponiendo a la colangitis bacteriana, absceso hepático y litiasis de los conductos intrahepáticos, es además, una causa a largo plazo de colangiocarcinoma<sup>1-2</sup>. Se denomina síndrome de Caroli cuando se añaden fibrosis hepática congénita y enfermedad poliquística renal del adulto. Ambas entidades son infrecuentes.<sup>1-17</sup>

Se presenta caso clínico de Enfermedad de Caroli en paciente de 30 años como hallazgo casual tras ser ingresada con diagnóstico de cólico biliar.

## Caso clínico

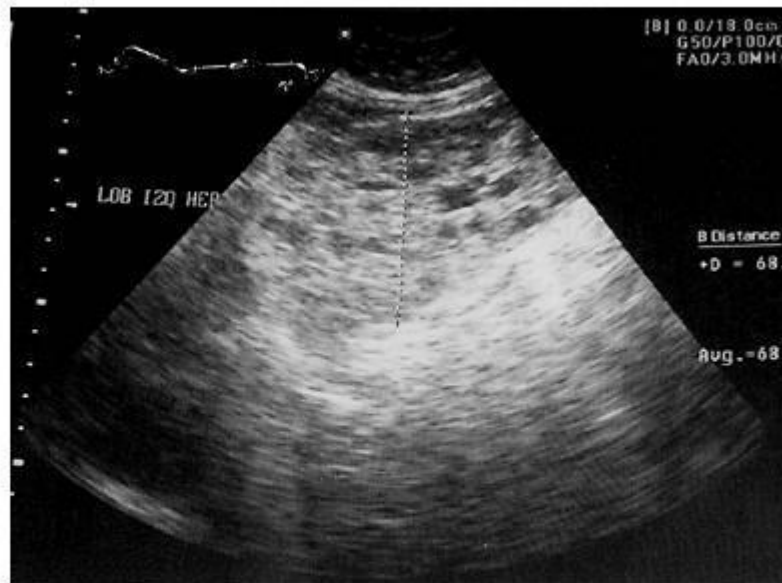
Se presenta caso de paciente femenina de 45 años de edad, sin antecedentes de importancia quien ingresa a cirugía por presentar desde el 28/1/06 dolor de aparición insidiosa en hipocondrio derecho, moderado e irradia a flanco y la región lumbar ipsilateral, sin atenuantes, exacerbado con el movimiento concomitantes. Al examen físico presentó: TA 150/80 mmHg, abdomen globoso propio de panículo adiposo, palpación profunda en hipocondrio y flanco derecho, timpanismo generalizado, borde hepático palpable reborde costal. Paraclínicos dentro de valores normales. Ultrasonido el cual reporta múltiples imágenes anecoicas en ambos lóbulos hepáticos; diagnóstico sugestivo de Enfermedad de Caroli (Fig. A-B).

A



A- Ultrasonido abdominal, corte transversal de lóbulo hepático derecho donde se evidencia parénquima múltiple imágenes hiperintensas, bordes definidos, diversos tamaños.

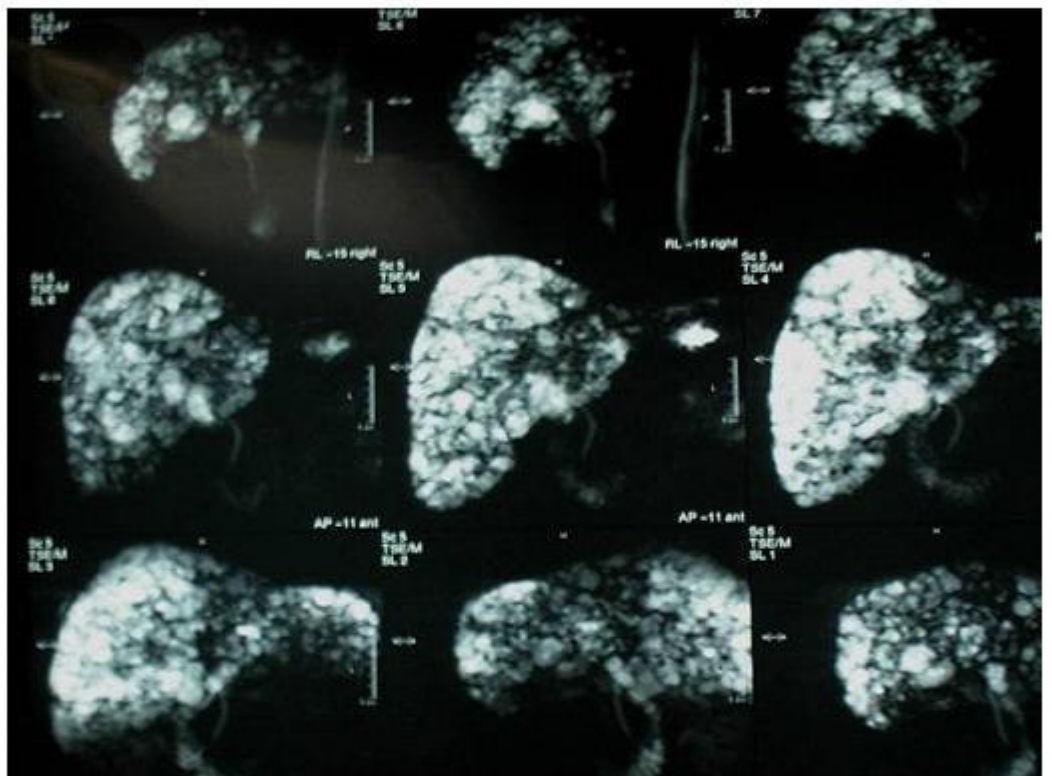
B



B- Ultrasonido abdominal, corte longitudinal de lóbulo hepático izquierdo donde se evidencia parénquima con múltiple imágenes hiperintensas, bordes definidos, diversos tamaños.

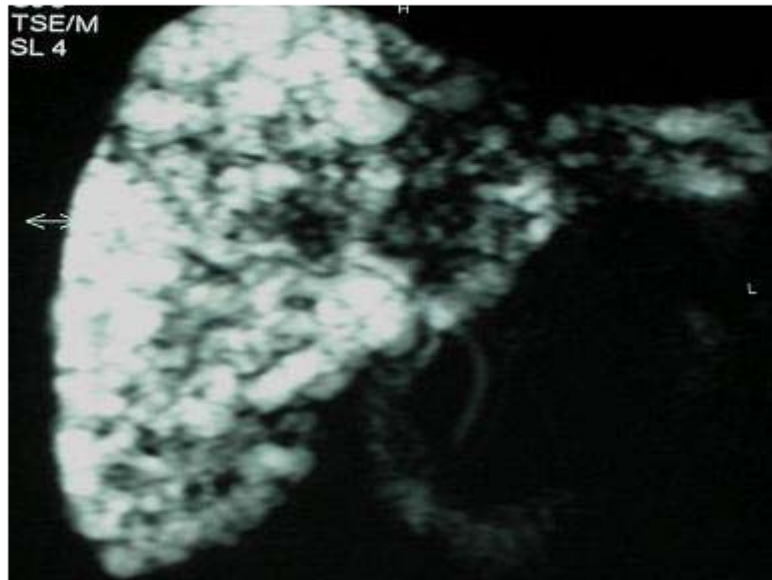
Las imágenes de resonancia magnética reportaron enfermedad multiquistica hepática, en relación a enf Caroli (Fig. C-D). Recibe tratamiento antibiótico y analgésico con mejoría clínica significativa.

C



C- Colangiografía por resonancia magnética donde se evidencian múltiples imágenes hiperintensas que ocupan todo el parénquima hepático y vías biliares extrahepáticas dilatadas.

D



D- Colangio resonancia donde se evidencian múltiples imágenes hiperintensas que ocupan todo el paré Vías biliares extrahepaticas dilatadas.

Se egresa clínicamente estable en espera de resolución por trasplante Hepático.

### Discusión

La enfermedad de Caroli es una entidad muy poco frecuente; y casos ocasionales han sido reportados en Japón y otras partes de Asia. Consiste en la dilatación congénita del conducto biliar intrahepático (segmentario) más bajo. La cirrosis, el colangiocarcinoma y la colangitis hepática son su complicación. Se conocen dos variedades: en la primera, la malformación quística se acompaña de fibrosis hepática congénita, y correspondería a la descripción hecha en 1954 por Grumbach<sup>1</sup>. La segunda no se acompaña de fibrosis hepática, es mucho más infrecuente y constituye la forma simple, descrita por Jacques Caroli en 1958<sup>1-11-17</sup>. La distinción entre una y otra es de importancia clínica, ya que la presentación y evolución variará dependiendo de cada forma.<sup>2-3</sup> Ambas situaciones pueden verse complicadas por la asociación de una nefroespongiosis, entidad descrita por Cacchi y Ricci en 1949<sup>4</sup>. La segunda forma constituye la enfermedad de Caroli propiamente tal, cuyo curso natural está dominado por la infección biliar persistente. Esta supuración, a largo plazo, puede conducir a amiloidosis.<sup>4</sup> La asociación con quistes renales y coledociales se aprecia más frecuentemente en la forma compleja.<sup>5</sup>

Esta enfermedad parece tener un origen genético, se le reconoce como una patología autosómica recesiva, aunque hay casos con tendencia familiar, sugerentes de herencia autosómica dominante.<sup>6</sup>

Las enfermedades fibroquísticas hepáticas son expresión de un mismo trastorno, pero en diferente estadio de desarrollo<sup>6-14-15</sup>, justificándose una superposición entre las manifestaciones

clínicas. Parece existir una etiopatogenia común, la llamada "malformación de la placa ductal" (MPD), consistente en una interrupción del desarrollo normal del tracto portal y estructuras ductuales biliares a partir de las células hepáticas precursoras. También puede coexistir un proceso inflamatorio inespecífico que lleve a la destrucción progresiva de los conductos biliares. Desmet<sup>9</sup> propuso la MPD como base de todas las alteraciones congénitas de los conductos biliares, y la incluye entre las posibles causas de la atresia de vías biliares extrahepáticas.

La MPD se encuentra frecuentemente en combinación con anomalías renales, en su mayoría quísticas, y aunque de un modo general es la enfermedad poliquística renal recesiva (o de tipo infantil) la que se asocia con la enfermedad de Caroli, existen casos de poliquistosis renal del adulto<sup>7-16</sup>.

La lesión básica consiste en dilataciones saculares multifocales de los conductos biliares segmentarios.<sup>7</sup>

Aún cuando las alteraciones están presentes desde el nacimiento, los pacientes pueden permanecer asintomáticos por largo tiempo, ocasionalmente toda la vida. La enfermedad puede manifestarse en cualquier época de la vida aunque es rara a partir de los 50 años y la forma de presentación más frecuente se caracteriza por episodios de fiebre en relación con crisis colangíticas. En la forma compleja predominan las manifestaciones de la hipertensión portal pudiendo incluso preceder a las manifestaciones biliares y hacerlo de forma cataclísmica. Las complicaciones tardías más habituales son la cirrosis biliar secundaria, los abscesos intrahepáticos y los tumores, siendo el más frecuente el colangiocarcinoma.<sup>8-9</sup>

El diagnóstico debe plantearse en cualquier niño o adulto que presente bien crisis colangíticas de repetición con o sin aumento de enzimas de colestasis o bien signos clínicos de Hipertensión portal. La ecografía hepática o Tomografía computarizada con contraste pueden establecer el diagnóstico apreciando numerosas áreas anecoicas o múltiples lesiones quísticas hipodensas distribuidas de forma difusa o segmentaria, respectivamente. Con la colangiopancreatografía retrógrada o colangiopancreatografía se puede llegar al diagnóstico de certeza pero, por el riesgo elevado de colangitis bacteriana ascendente, deberá reservarse para casos dudosos. La colangiografía es una prueba no invasiva considerada hoy como el mejor método diagnóstico. Es esencial demostrar la existencia de comunicación entre las dilataciones quísticas y el resto del árbol biliar.<sup>10</sup>

Establecido el diagnóstico de enfermedad de Caroli se debe individualizar el tratamiento. Para el cuadro agudo de colangitis, se emplearán antibióticos y puede ser de utilidad una papilotomía, en presencia de coledocolitiasis o una pancreatitis. Algunos casos se favorecerán del empleo de agentes como el ácido ursodeoxicólico, cada vez que se demuestren cristales de colesterol en la bilis duodenal<sup>11</sup>. Sin embargo, persistirán las malformaciones quísticas y la hepatolitis y se repetirán los episodios infecciosos con deterioro progresivo de la función hepática. Para aquellos pacientes con compromiso difuso y colangitis recurrente que no responde a otras medidas, ya existe una cirrosis o se ha desarrollado un colangiocarcinoma, hoy puede ser el trasplante hepático una alternativa terapéutica<sup>12-16</sup>. La supervivencia del trasplante hepático, con una mortalidad perioperatoria de entre 5% y 8%<sup>16</sup>, se eleva por sobre 75% a 5 años en caso de enfermedad no autoinmune.

En conclusión se presenta un caso de esta poca frecuente enfermedad, con afectación hepática difusa comprometiendo ambos lóbulos. El tratamiento se basó en el control de la colangitis y los cólicos biliares presentados y se propone un trasplante hepático por ser una lesión difusa. Debido a que la paciente presenta función hepática preservada, se decidió realizar tratamiento sintomático con antibióticoterapia y analgésicos endovenosos. Se logró mejoría clínica siendo egresada. Sin embargo, se explicó la necesidad del trasplante hepático, realizando trámites pertinentes así como el seguimiento clínico de la paciente, la cual para la fecha se encuentra asintomática.

## Referencias

1. Caroli J, Soupault R, Kosakowahi J, Ploker L, Paradowska M. La dilatation polykystique congénitale des voies biliaires intrahepatiques. Essai de classification. *Sem Hop Paris* 1958; 34: 128-35.
2. Sánchez A. Aportación de un nuevo caso de enfermedad de Caroli. *Rev.Soc. Andaluza de Pat Digest* 1988; 11 (1): 79-86.

- 3 Gillet M, Faure S, Fontollet C, Halkic N, Mantion G, Heyd B. Monolobar Caroli's disease. A propos of 12 cases. *Chirurgie* 1999; 124: 13-8.  
[ [Medline](#) ]
4. Schiano TD, Fiel MI, Miller CM, Bodenheimer HC, Min AD. Adult transplantation of Caroli's syndrome treated with orthotopic liver transplantation. *Am J Gastroenterol* 1997; 92: 1938-40.  
[ [Medline](#) ]
5. Cacchi R, Ricci V. Sur une rare maladie kystique multiple des pyramides rénales, le rein éponge. *J Urol Med Chir* 1949; 55: 482-97.
6. Benhamou JP. Syndrome de Caroli. *Med Ther* 1995; 1: 253-6.
7. Mercadier M, Chigot JP, Clot JP, Langlois P, Lansiaux P. Caroli's disease. *World J Surg* 1984, 8: 22-9.  
[ [Medline](#) ]
8. Desmet VJ. Congenital diseases of intrahepatic Bile Ducts: Variations on the Theme "Ductal Plate Malformation". *Hepatology* 1992; 16: 1069-82.
9. Asselah T, Ernst O, Sergent G, et al. Caroli's disease: a magnetic resonance colangiopancreatography diagnosis. *Am J Gastroenterol* 1998; 93:109-10.
10. Chijiwa K, Ichimiya H, Kuroki S, et al: Late development of cholangiocarcinoma after the treatment of hepatolithiasis. *Surg Gynecol Obstet* 1993; 177: 279-82.
11. Sans M, Rimola A, Navasa M, et al. Liver transplantation in patients with Caroli's disease and cholangitis. *Transpl Int* 1997; 10: 241-4.
12. Ros E, Navarro S, Bru C, Gilabert R, Bianchi L, Bruguera M. Ursodeoxycholic acid treatment of primary hepatolithiasis in Caroli's syndrome. *Lancet* 1993; 342: 404-6.
13. Knoop M, Keck H, Langrehr JM, Peter FJ, Ferslev B, Neuhaus P. Therapy of unilobar Caroli's syndrome by liver resection. *Chirurg* 1994; 65: 861-6.
14. Hernández F, Montalva S, Flisfisch F, Cerda R, Levia L, Castillo J et al. Resección hepática en Enfermedad de Caroli. *Rev Chil Cir* 1999; 51: 517-22.
15. Berenguer J, Olaso V, Rayón M et al Dilatación congénita no obstructiva de los conductos biliares intrahepáticos segmentarios (enfermedad de Caroli). Presentación de una observación y revisión de la literatura. *Rev Clin Esp* 1982; 140: 567-577.
16. Ahmadi T, Itai Y, Minami M Central dot sign in entities other than Caroli disease. *Radiat Med* 1997; 15: 381-384.
17. Sanz Álvarez JJ, Jiménez Bernardo A, Esteban Grau E, Hermosilla Cabrerizo T, González González M Enfermedad de Caroli. Aportación de un nuevo caso. *Rev Esp Enf Ap Digest* 1988; 74: 663-665.
18. Gupta Ashish K, Gupta Aradhana, Bhardwaj VK, Chansoria Maya. Caroli's disease. The Indian Journal of Pediatrics 2006; 73: 233-235.

**NOTA:** Toda la información que se brinda en este artículo es de carácter investigativo y con fines académicos y de actualización para estudiantes y profesionales de la salud. En ningún caso es de carácter general ni sustituye el asesoramiento de un médico. Ante cualquier duda que pueda tener sobre su estado de salud, consulte con su médico o especialista.