

## Artículos

### **Hildamari Atienza**

[hildamari@gmail.com](mailto:hildamari@gmail.com)

Departamento de Diagnóstico por Imágenes. Policlínica Metropolitana. Caracas, Venezuela.

### **María García-Castillo**

[magarciacastillo@gmail.com](mailto:magarciacastillo@gmail.com)

Departamento de Diagnóstico por Imágenes. Policlínica Metropolitana. Caracas, Venezuela.

### **Bruno Díaz**

Departamento de Diagnóstico por Imágenes. Policlínica Metropolitana. Caracas, Venezuela.

### **Franco Bisignano**

Unidad Metropolitana de Trasplante Hepático. Policlínica Metropolitana. Caracas, Venezuela.

### **Zaira Ron**

Unidad Metropolitana de Trasplante Hepático. Policlínica Metropolitana. Caracas, Venezuela.

### **Pedro Rivas-Vetencourt**

Unidad Metropolitana de Trasplante Hepático. Policlínica Metropolitana. Caracas, Venezuela.

### **Moisés Roizental**

Departamento de Diagnóstico por Imágenes. Policlínica Metropolitana. Caracas, Venezuela.

- [Utilidad de las modalidades imaginológicas en complicaciones vasculares arteriales del trasplante hepático](#)
- [Introducción](#)
- [Pacientes y Métodos](#)
- [Resultados](#)
- [Discusión](#)
- [Referencias](#)

### **Imagenología**

## Utilidad de las modalidades imaginológicas en complicaciones vasculares arteriales del trasplante hepático

Fecha de recepción: 30/03/2010

Fecha de aceptación: 23/06/2010

**Objetivo.** Revisar las complicaciones arteriales post-trasplante hepático, su diagnóstico y tratamiento mediante abordaje multimodal de imágenes, en la Policlínica Metropolitana. **Pacientes y Métodos.** Se incluyeron los 49 trasplantados hepáticos entre abril 2005 y diciembre 2009. De haber alteraciones clínicas o en el flujo doppler arterial, se realizó angiotomografía, y de confirmar la alteración, se realizó tratamiento endovascular. **Resultados.** El Doppler mostró flujo arterial anormal en 4 pacientes. Otros dos no mostraron anomalía en doppler, sino en la química sanguínea. La angiotomografía arterial hepática reveló estenosis en cinco pacientes y trombosis en uno. El tratamiento endovascular permitió recuperar el flujo en todos. La sensibilidad y especificidad del Doppler para el diagnóstico de las complicaciones arteriales post-trasplante hepático fueron de 100% y 95,5 %, respectivamente, y para la tomografía, de 100% para ambos. **Conclusión.** Proponemos que sólo aquellos pacientes con complicación arterial hepática demostrada mediante angiotomografía, sean llevados a procedimiento endovascular.

**Palabras Claves:** trasplante hepático, trombosis arteria hepática, estenosis arteria hepática.

### **Title**

Utility of multimodal imaging in arterial complications of hepatic transplantation

### **Abstract**

**Objective.** To review the postoperative arterial complications after hepatic transplantation, and its diagnosis and treatment through multimodal imaging approach, at the Policlínica Metropolitana. **Patients and Methods.** 49 hepatic trasplant recipients were included between april 2005 and december 2009. If clinical or arterial flow alterations in doppler were found, an angiotomographic study was carried out, and if the alteration was confirmed, endovascular treatment was performed. **Results.** Post-transplant Doppler revealed abnormal arterial flow in 4 patients. Another two patients did not show abnormalities in doppler, but in the blood biochemistry. Arterial angiotomography demonstrated stenosis in five patients, and thrombosis in one. Endovascular treatment achieved flow recovery in all cases. Doppler sensibility and specificity in the diagnosis of hepatic post-transplantation arterial complications, were 100% and 95,5 %, respectively, and for angiotomography was 100% for both. **Conclusion.** We propose that only those patients, with hepatic arterial complication, angiotomographically demonstrated, are candidates for endovascular therapeutic procedures.

### **Key Word**

liver transplantation, hepatic artery thrombosis, hepatic artery stenosis.

## Utilidad de las modalidades imaginológicas en complicaciones vasculares arteriales del trasplante hepático

## Introducción

El trasplante hepático se ha convertido en el tratamiento de elección para pacientes con enfermedad terminal aguda o crónica <sup>(1-5)</sup>. La falla hepática puede tener un gran número de causas, incluyendo hepatitis autoinmune; hepatitis crónica viral; enfermedad hepática por alcohol; enfermedades metabólicas (deficiencia de 1-antitripsina, hemocromatosis, enfermedad de Wilson), desórdenes hepáticos colestásicos (cirrosis primaria biliar, colangitis primaria esclerosante, atresia biliar); y falla hepática severa aguda debido a hepatitis viral y hepatitis inducida por drogas (ej, por acetaminofén o isoniazida), o hepatotoxinas (ej. hongos) <sup>(6)</sup>. Durante las últimas décadas, los avances en técnica quirúrgica, preservación de órganos, terapia inmunosupresora y detección temprana de complicaciones postoperatorias tempranas, han incrementado la tasa de supervivencia luego del trasplante hepático <sup>(4)</sup>. La detección temprana de complicaciones postoperatorias es esencial para la supervivencia del injerto y del paciente. La pérdida del injerto, es un serio problema debido a la complejidad de los procedimientos quirúrgicos y la corta duración de los hígados disponibles para trasplante <sup>(7,8)</sup>. Los signos clínicos de complicaciones frecuentemente no son específicos y los diagnósticos frecuentemente se basan en los hallazgos de imágenes, especialmente en las imágenes multiplanares y hay una mayor demanda de adecuada evaluación de las complicaciones debido a que un diagnóstico temprano es crítico para salvar el implante. Las complicaciones vasculares que ocurren luego de un trasplante hepático están asociadas con altas tasas de morbilidad, pérdida del injerto y mortalidad <sup>(9)</sup>. Estas complicaciones pueden incluir a la arteria hepática, a la vena hepática, a la vena porta o a la vena cava inferior. La mayoría de las complicaciones vasculares aparecen en los tres primeros meses luego del trasplante. Debido a que sus manifestaciones clínicas son frecuentemente indistinguibles de aquellas de las complicaciones biliares, rechazo del injerto, disfunción del injerto e infección, son necesarias las imágenes para el diagnóstico. El US Doppler color, la TC multidetector y la RM son útiles todas para el diagnóstico y seguimiento <sup>(10)</sup>. La ultrasonografía (US) es la técnica inicial utilizada para la detección de las complicaciones en la fase post trasplante, dado que puede ser llevado a cabo en la cama del paciente y es capaz de demostrar el parénquima hepático y los conductos biliares. El US Doppler permite detectar anomalías vasculares, pero está asociado con una significativa frecuencia de resultados falsos negativos <sup>(11,12)</sup>. De cualquier forma, el método tiene sus limitaciones inherentes que son bien conocidas, y cuando los hallazgos ultrasonográficos no son concluyentes, el paciente debe ser evaluado mediante otras modalidades de imágenes. El uso de un agente de contraste de US puede ayudar a mejorar la sensibilidad de la modalidad para la detección del flujo vascular, no siendo necesario entonces acudir a la angiografía <sup>(7,13)</sup>, pero los agentes de contraste no se encuentran disponibles para su uso en la práctica clínica estándar en muchos países. Los métodos de imagen multiplanar, tales como la tomografía computada (TC) y la resonancia magnética (RM) tienen una mayor especificidad y sensibilidad generales que el US; de cualquier forma, la movilización de los pacientes que están en condiciones críticas a la sala de TC o a la unidad de RM impide la monitorización continua y puede ponerlos en riesgo. La angiografía es aun la referencia estándar para diagnosticar las complicaciones vasculares del trasplante <sup>(14)</sup>. La angiografía también es una opción importante para la guía de tratamientos no quirúrgicos <sup>(15)</sup>. Más aún, su relevancia en la modalidad terapéutica está incrementándose aun cuando su relevancia diagnóstica ha disminuido con el uso de otras modalidades. Este trabajo revisa la ocurrencia de dos de las más comunes y significativas complicaciones vasculares arteriales postoperatorias luego del trasplante hepático: la estenosis y la trombosis de la arteria hepática, en 49 receptores de trasplante hepático, diagnosticadas y tratadas mediante abordaje multimodal de imágenes, iniciando por US Doppler Duplex, corroboradas mediante TC multicorte, y resueltas mediante técnicas endovasculares.

## Pacientes y Métodos

### Población de estudio

Entre abril de 2005 y septiembre de 2009, se incluyeron todos los pacientes receptores de trasplante hepático en nuestra institución. En caso de encontrar alteraciones en el flujo vascular, los pacientes fueron sometidos a estudio tomográfico multicorte, contrastado y con reconstrucción vascular multiplanar y tridimensional. Si la alteración vascular se confirmara mediante el estudio tomográfico, se le realizó al paciente tratamiento endovascular.

**US Convencional:** Las exploraciones hepáticas mediante US en escala de grises y Doppler duplex fueron llevadas a cabo con dos unidades disponibles comercialmente, una portátil, utilizada para realizar los estudios post-trasplante inmediatos, en la terapia intensiva (Logic 3, GE Healthcare, Miami, Florida, EEUU), y un equipo fijo, utilizado para realizar los estudios en pacientes post-trasplante tardío (HD 11XE, Philips Philips Medical Systems, Cleveland, OH, EEUU).

**Doppler duplex:** La evaluación vascular arterial hepática fue realizada luego de la ultrasonografía en escala de grises y tomó en consideración la presencia de flujo, con mediciones de tiempo de aceleración, e índice de resistencia en el hilio y en la periferia. Los estudios fueron realizados en la unidad de terapia intensiva y en la sala de ultrasonidos, según el tiempo de evolución post-trasplante. Fueron realizados de acuerdo a un protocolo de examen previamente establecido por ultrasonografistas experimentados. La evaluación vascular incluyó la arteria hepática y sus ramas, las venas supra hepáticas y la vena porta. Se consideraron normales las ondas de la arteria hepática que mostraran una velocidad de aceleración con un pico sistólico rápido y un flujo sanguíneo diastólico continuo. El índice de resistencia de la arteria hepática considerado normal fue de 0.5 – 0.8, calculado con la ecuación:  $RI = (VSp - VDp)/VSp$ , donde IR es el índice de resistencia, VSp es la velocidad pico sistólica, y VDp es la velocidad pico diastólica. El tiempo de aceleración (desde la diástole final hasta el primer pico sistólico) fue considerado normal si era menor de 0.08 segundos (16,17). En el periodo postoperatorio temprano (<72 horas luego del trasplante), una resistencia elevada de la arteria hepática ( $IR \geq 0.8$ ) es un hallazgo frecuente, pero la resistencia ordinariamente regresa al nivel normal en unos pocos días. Para este estudio, solo se tomaron en consideración las alteraciones en el flujo de la arteria hepática, que sugirieran la posibilidad de estenosis (índice de resistencia menor de 0,5, aumento del tiempo de aceleración por encima de 0.08 segundos), o de trombosis (ausencia de visualización de flujo).

**Seguimiento:** Los pacientes en los que se demostró características de flujo normal en US Doppler, fueron seguidos clínicamente, dado que la mayoría de los pacientes con estenosis de la arteria hepática desarrollan severas complicaciones derivadas de la isquemia. La isquemia hepática clínicamente significativa se asocia generalmente con pérdida del injerto lo que conlleva a repetir el trasplante o signos de estrechez intra hepática biliar. Las historias de todos los pacientes incluidos en el estudio fueron revisadas para descartar evidencia clínica o de imágenes de estas complicaciones. Aquellos pacientes en los que no se evidenciara flujo en el US Doppler, o en los que se observaran alteraciones espectrales, fueron evaluados mediante estudio tomográfico multicorte contrastado. Estos estudios representan el seguimiento aceptado para trombosis o estenosis de la arteria hepática en nuestra institución. En caso de evidenciar alteraciones del calibre sugestivas de estenosis de la arteria hepática en el estudio tomográfico, se procedió a la realización de la angiografía.

**Tomografía multicorte:** Las adquisiciones fueron realizadas en un tomógrafo Brilliance, de 64 cortes, (Philips Medical Systems, Cleveland, OH, EEUU), con el siguiente protocolo: Se administró a través de la vena antecubital derecha el triple del peso del paciente en contraste yodado no iónico (iopamidol 370 mg I/mL [Iopamiron® Bayer Healthcare Berlín, Alemania]) , con tasa de flujo de 5 cc/seg, hasta un máximo de 180 cc de contraste, con catéter de al menos 22 Gauge de calibre en los niños y 20 Gauge en los adultos. Se realizaron tres barridos: arterial y primera venosa (portal) hasta el contorno inferior hepático y esplénico) y segunda venosa (venas supra hepáticas) hasta sínfisis pubiana. La primera adquisición venosa se hizo a los 40 segundos en pacientes adultos y a los 30 segundos en pacientes pediátricos. La segunda adquisición venosa se hizo a los 60 segundos en pacientes adultos y a los 50 segundos en niños. Para sincronizar la adquisición de imágenes con la administración del medio de contraste, se utilizó la técnica de seguimiento de bolo con un límite de 180 UH y una región de interés (ROI) colocada en la aorta descendente. Una vez que se había alcanzado el umbral densitométrico o visual en la aorta descendente proximal, la adquisición de las imágenes comenzó con un retraso 4.3 segundos, que incluyó el movimiento de la tabla y la instrucción automatizada de la suspensión de la respiración.

**Angiografía hepática:** Cuando los hallazgos de la TC multidetector fueron sugestivos de estenosis o trombosis de la arteria hepática, de realizó arteriografía hepática con sustracción

digital via femoral, bajo sedación. La cateterización selectiva de la arteria hepática fue llevada a cabo, y se inyectó material de contraste manualmente en proyecciones oblicuas y si fuese necesario en proyección lateral para visualizar el tronco celíaco y la arteria hepática en su totalidad. El diagnóstico definitivo fue determinado con la arteriografía.

**Tratamiento endovascular:** Un catéter 5Fr coaxial fue avanzado hasta la estenosis, y el gradiente de presión trans-estenótico fue medido. Al encontrar un gradiente de presión significativo (>10 mm Hg), se llevó a cabo la angioplastia y colocación de stent balón-expandible. Antes de la angioplastia, 100 IU de heparina por kilogramo de peso corporal fueron infundidos en la arteria hepática para reducir los riesgos de trombosis. En caso de vasoespasmio, 100 microgramos de nitroglicerina se administraron via intra-arterial. Se insertó un catéter guía 6-F, y se avanzó un catéter balón sobre la guía 0.018- o 0.014- pulgadas. El diámetro del stent fue variable (rango, 2–5 mm) de acuerdo con el diámetro de la arteria hepática. El éxito del procedimiento fue definido como la reducción o ausencia de la estenosis en la arteriografía, acompañado por una significativa reducción del gradiente de presión trans-estenótico.

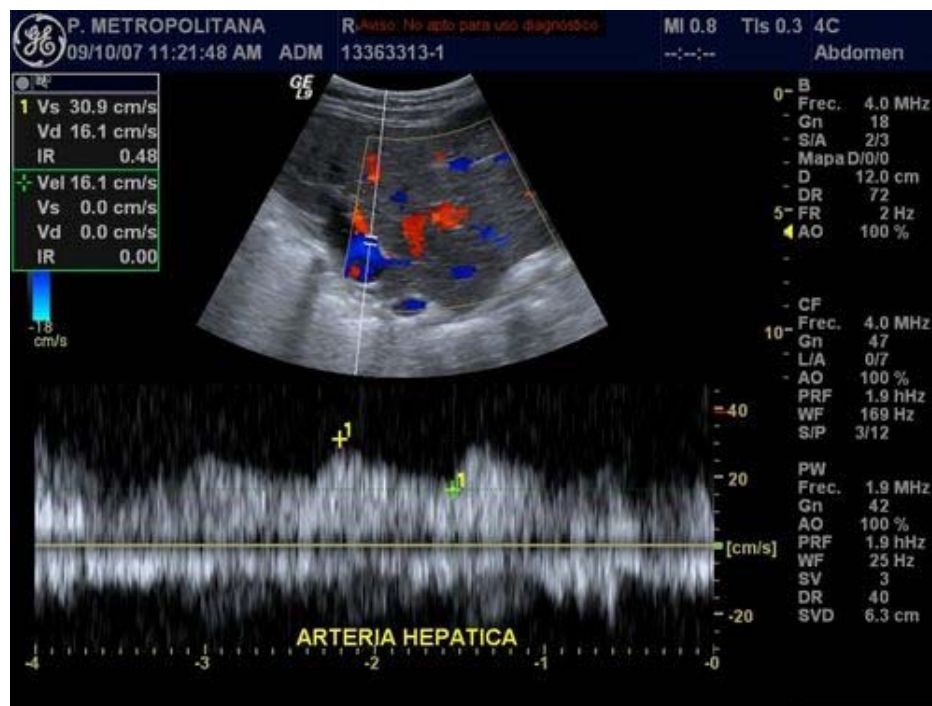
## Resultados

Cuarenta y nueve pacientes (20 hombres, 29 mujeres) fueron incluidos en el estudio. La edad promedio de los pacientes fue de 26,36 con DE de 20,01 (rango de edad, 1 – 66 años). El tiempo promedio entre el trasplante y la última exploración por imagen realizada varió entre 120 días y 1710 días. El diagnóstico pretrasplante más frecuente entre los receptores fue la cirrosis (19 casos), y entre los diferentes tipos de esta, la cirrosis criptogénica (7 casos), seguidos por la atresia de vías biliares (10 casos) y la colestasis intra hepática familiar progresiva (4 casos). Las características generales de los pacientes son descritas en la Tabla 1.

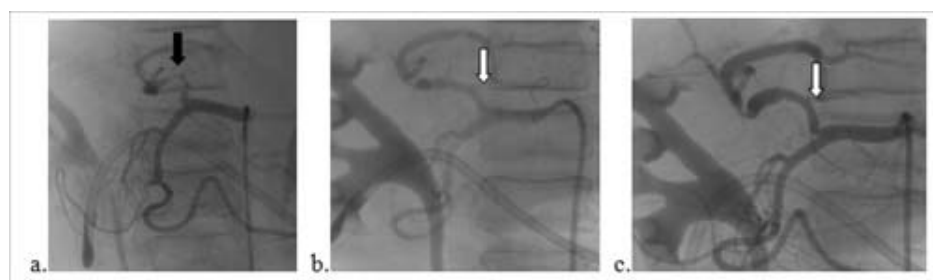
**Tabla 1. Características generales de los pacientes trasplantados. Programa Metropolitano de trasplante hepático. 2005 – 2010.**

Característica		
Sexo Femenino	29 casos	59,18 %
Edad promedio	26,36 años	DE 20,01
Donante vivo	31	63,26 %
Diagnóstico pre trasplante		
Cirrosis	19	38,77 %
Atresia de vías biliares	10	20,40 %
Colestasis intra hepática familiar progresiva	4	8,16 %

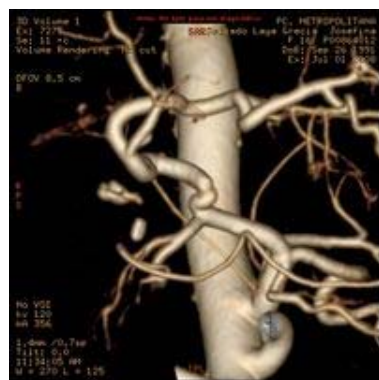
Los pacientes habían sido sometidos a trasplante hepático cadavérico (18 casos, 36,74%) o de vivo a vivo (31 casos, 63,26%), de los cuales 2 casos (0,98%) fueron autotrasplantes. Durante el tiempo de duración de éste estudio, unos 1225 exámenes de US fueron llevados a cabo en nuestra institución a estos pacientes, que incluyó rutinariamente US en escala de grises, examen Doppler color, y espectral. El hemograma y la química sanguínea también fueron evaluados para detectar anomalías precozmente. El examen de ultrasonido Doppler reveló la falta de flujo sanguíneo o un patrón anormal en el flujo arterial en 4 pacientes (ver Figura 1).



**Figura 1.** Patrón “tardus-parvus”, consistente en aumento del tiempo de aceleración por encima de 0,08 segundos, y disminución de la velocidad pico sistólica, hallazgo sugestivo de estenosis de la arteria hepática, con localización al sitio en que se adquiere la onda.



**Figura 2.** Representación del procedimiento endovascular, para colocación de stent en estenosis de arteria hepática post-trasplante. a. Arteriograma diagnóstico que demuestra estenosis de la rama izquierda, con disminución del flujo distal a la misma. Flecha negra: estenosis. b. Introducción de stent. Flecha blanca: stent. Angiograma control, que demuestra adecuado calibre y flujo distal.



**Figura 3.** Control angiotomográfico de flujo en la arteria hepática post-tratamiento endovascular, con colocación de stent, para corrección de estenosis, que demuestra adecuado calibre y flujo post-stent. Flecha blanca: stent.

Otros dos pacientes no mostraron nada anormal en el ultrasonido, pero el hemograma y la química sanguínea fueron anormales. A todos se les realizó TC multicorte con reconstrucción angiográfica, que confirmó la estenosis de la arteria hepática en cinco pacientes y trombosis de

la arteria hepática en un caso. Posteriormente, se realizó angiografía, no solo con fines diagnósticos, sino también terapéuticos, con colocación de stent en cada uno de los casos. En total, entre los 49 pacientes trasplantados, la tasa de complicación vascular por estenosis de la arteria hepática fue de 10,2%, y de trombosis, vista en un solo caso, de 2,04%. El diagnóstico fue hecho en todos los casos en los primeros tres meses luego del trasplante hepático. De lo anterior, se infiere que la sensibilidad y especificidad de los estudios Doppler en comparación con la clínica de los pacientes, fue de 100% y 95,5 %, dado que se había reportado alteración del flujo en el estudio de US Doppler, en 4 pacientes, y en los dos pacientes restantes, la estenosis como complicación vascular fue sospechada por las características clínicas, y fueron dos falsos negativos derivados de la evaluación con US doppler (Tabla 2). La fuerza y el error de la prueba fueron de 66,66 % y 33,33 %, respectivamente.

**TABLA 2. COMPARACIÓN DE LA IMAGEN POR US DOPPLER Y LA ANGIOGRAFÍA EN CASOS DE ESTENOSIS POST TRASPLANTE DE DE ARTERIA HEPÁTICA. PROGRAMA METROPOLITANO DE TRASPLANTE DE HÍGADO. ABRIL 2005 - ENERO 2010.**

Sensibilidad (%)	100
Especificidad (%)	95,5
Fuerza (%)	66,66
Error (%)	33,33
Pearson	0,79
T student	0,16

La tomografía fue capaz de reconocer la estenosis en los 5 casos (100%) de estenosis arterial sospechada, con una sensibilidad y especificidad de 100%. La fuerza y el error de la prueba fueron de 100 % y 0 %, respectivamente. El coeficiente de Pearson con valor de 1, indica una correlación positiva perfecta. (Tabla 3).

**TABLA 3. COMPARACIÓN DE LA IMAGEN POR TC MULTICORTE Y LA ANGIOGRAFÍA EN CASOS DE ESTENOSIS POST TRASPLANTE DE DE ARTERIA HEPÁTICA. PROGRAMA METROPOLITANO DE TRASPLANTE DE HÍGADO. ABRIL 2005 - ENERO 2010.**

Sensibilidad (%)	100
Especificidad (%)	
Fuerza (%)	100
Error (%)	0
Pearson	1

Se evaluó la sensibilidad y la especificidad de los estudios de la angioTC, tomando como estándar diagnóstico la angiografía, debido a que es el método gold standard.

Correlaciones				
		Clínica	US	TC
Clínica	Correlación de Pearson	1	,798**	1,000**
	Sig. (bilateral)		,000	,000
	N	49	49	49
US	Correlación de Pearson		1	
	Sig. (bilateral)	,000		,000
	N	49	49	49
TC	Correlación de Pearson			1
	Sig. (bilateral)	,000	,000	
	N	49	49	49

\*\* La correlación es significativa al nivel 0,01 (bilateral).

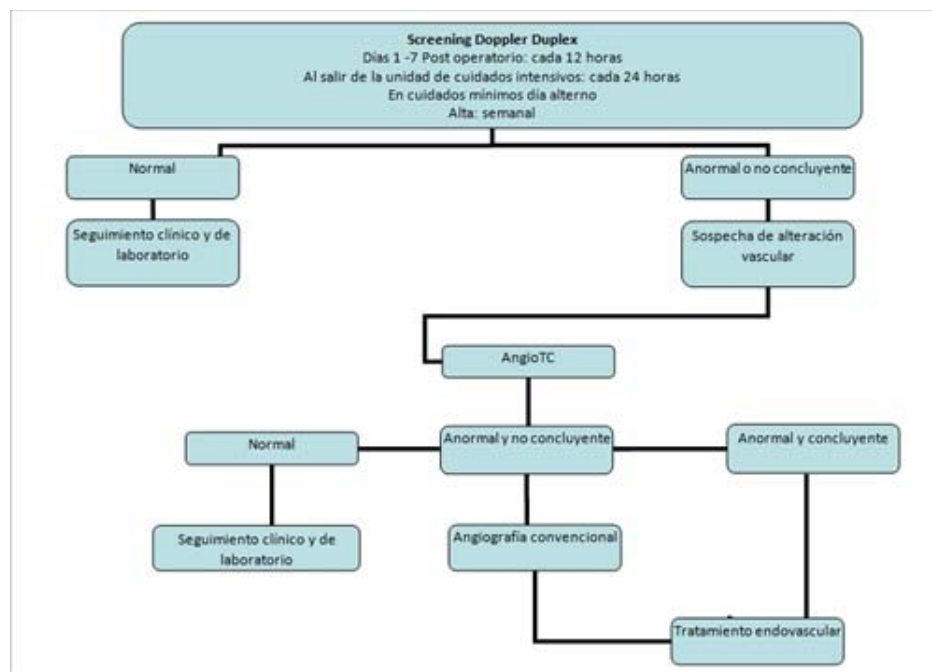
Se demostró una correlación perfecta entre los hallazgos tomográficos y la sospecha clínica de complicación vascular. A pesar de los dos falsos negativos derivados de los estudios dúplex, la correlación demostró adecuada asociación lineal, por lo que se considera apropiada la evaluación ultrasonográfica de despistaje. El tratamiento endovascular (colocación de stent), permitió la recuperación del flujo en todos los casos, sin embargo 1 paciente presentó re-estenosis, ameritando un nuevo stent, y al paciente con trombosis, presentó retrombosis.

## Discusión

La tasa de complicación vascular por estenosis de la arteria hepática en nuestro centro, fue similar a las descritas con anterioridad, con ocurrencia en 11%–20% de los pacientes a los que se les ha practicado un trasplante hepático (cerca a las tasas descritas con anterioridad) <sup>(3-4, 6, 14)</sup>. La mayoría de las estenosis de la arteria hepática se localizan en la anastomosis en los 3 meses posteriores al trasplante y son debidas al pequeño calibre de las arterias o a la injuria arterial por la pinza vascular durante el trasplante. De cualquier forma, las estenosis no anastomóticas pueden ocurrir en casos de rechazo del injerto o necrosis. El diagnóstico temprano y la intervención pueden ayudar a reducir daño isquémico al injerto, daño subsecuente a los ductos biliares y progresión a trombosis de la arteria hepática. Históricamente, el rendimiento diagnóstico para la detección de trombosis de la arteria hepática con US Doppler ha sido reportado como excelente <sup>(5,8)</sup>. En nuestra serie de pacientes, la sensibilidad del flujo del Doppler fue 91.3 %. Los falsos positivos son inusuales en adultos <sup>(8)</sup>, pero han sido reportados en los niños como resultado de trombosis silente de la arteria hepática, con formación de vasos colaterales <sup>(4)</sup>. La falta de visualización de flujo usualmente se atribuye a la debilidad de la potencia de la señal en una arteria relativamente pequeña y es considerada una limitación aceptable de Doppler. Los pacientes en quienes el US Doppler falla en representar el flujo en la arteria hepática, eran llevados a angiografía selectiva. Dados los excelentes resultados correlativos entre la reconstrucción vascular por tomografía en nuestra institución con los hallazgos angiográficos, sólo aquellos pacientes en quienes se ha demostrado la complicación vascular de la arteria hepática mediante evaluación angiográfica por tomografía, son llevados a angiografía, mediante el uso de abordaje transfemoral, con fines terapéuticos. El uso de angioplastia transluminal percutánea con o sin colocación de stent para tratar la estenosis de la arteria hepática en receptores adultos y pediátricos de trasplante hepático ha sido reportada <sup>(6,15-18)</sup>. Aunque el tratamiento intervencionista de las complicaciones de la arteria hepática es polémico, es seguro y eficaz para mejorar los síntomas de los pacientes y evitar la pérdida del injerto <sup>(16, 17-20)</sup>. El diagnóstico temprano y el tratamiento intervencionista adecuado de reperfusión de la arteria hepática estenótica, pueden prevenir la necrosis de vías biliares, pérdida de bilis, absceso hepático purulento y otras complicaciones <sup>(16)</sup>. Debido a que la estenosis arterial hepática es causada por la estenosis en el sitio de anastomótico, la colocación de stent después de la trombólisis puede resolver la estenosis y producir un buen efecto curativo. Cotroneo et al. <sup>(18)</sup> informó que cuatro pacientes con estenosis arterial hepática o trombosis después de trasplante hepático recibieron colocación de stent y seguimiento de 18-25 meses no mostraban retrombosis. En nuestra serie, la recanalización de la arteria hepática y reconstrucción con stents endovascular se realizaron en 6 pacientes (ver Figura 2). En el paciente 6, se presentaron alteraciones bioquímicas después de 11 días, y la angiografía mostró una reestenosis. Por lo tanto, se colocó un stent telescópado y no se ha vuelto a observar nueva estenosis durante el seguimiento hasta la actualidad, luego de 13 meses. Otro paciente presentó retrombosis, sin embargo, debido a una adecuada circulación colateral, no ha presentado signos de isquemia. La angiotomografía nos ha sido de utilidad no sólo para el diagnóstico de las complicaciones, sino para el seguimiento luego del tratamiento endovascular (ver Figura 3).

### Algoritmo para la Imaginología de las complicaciones arteriales del trasplante hepático

Basados en la experiencia que hemos desarrollado en el tiempo, y como guía para los hallazgos de imágenes postoperatorias de los receptores de trasplantes, proponemos un algoritmo (Figura 4).



**Figura 4.** Diagrama de flujo que muestra el algoritmo propuesto para la evaluación por imágenes luego del trasplante hepático.

En nuestra institución, se realizan de rutina estudios dúplex Doppler US dos veces al día durante los primeros siete días siguientes al trasplante, aún en pacientes asintomáticos. Si hasta ese momento los hallazgos de US son normales, el seguimiento consiste en US Doppler dúplex diario. Durante la permanencia en cuidados mínimos, los estudios Doppler se realizan día alterno, hasta el alta del paciente, a partir de la cual, el seguimiento es semanal, con datos de laboratorio y datos clínicos. Si los hallazgos por US no son concluyentes, o si se sospecha la presencia de una complicación vascular, se realiza la evaluación por tomografía multicorte con reconstrucción vascular, y en caso de demostrarse alteración del flujo, por estenosis o trombosis de la arteria hepática, se realiza angiografía diagnóstica, con tratamiento endovascular.

**Conclusiones** Las imágenes juegan un importante rol en el diagnóstico de las complicaciones del trasplante hepático. Los profesionales de imágenes deberían estar familiarizados con las más importantes complicaciones y la aplicabilidad de cada modalidad. Debido al amplio espectro de posibles complicaciones y la complejidad inherente de la anatomía en los receptores de trasplante hepático, existe la frecuente necesidad de adecuar la evaluación postoperatoria al escenario clínico individual. Un abordaje multimodal es recomendado para determinar el tipo y localización de una complicación y el método de manejo más apropiado. El US Doppler es la técnica de imágenes principal, útil tanto para evaluaciones de seguimiento de corto y largo plazo del flujo. De cualquier forma, en pacientes seleccionados, con valores no concluyentes o patológicos del IR y del tiempo de aceleración sistólica, pero sin otros hallazgos clínicos (ej, resultados anormales de pruebas de función hepática) sugestivos de estenosis, la reconstrucción vascular tri-dimensional con TC puede ayudar a detectar alteraciones, sin necesidad de llevar a cabo una arteriografía diagnóstica, sino más bien terapéutica.

## Referencias

1. Fulcher AS, Turner MA. Orthotopic liver transplantation: evaluation with MR cholangiography. *Radiology* 1999; 211: 715 - 722.
2. Glockner JF, Forauer AR, Solomon H, Varma CR, Perman WH. Three-dimensional gadolinium enhanced MR angiography of vascular complications after liver transplantation. *AJR Am J Roentgenol* 2000; 174: 1447 - 1453.



3. Quiroga S, Sebastia MC, Margarit C, Castells L, Boye R, Alvarez-Castells A. Complications of orthotopic liver transplantation: spectrum of findings with helical CT. *RadioGraphics* 2001;21:1085 - 1102.
4. Garcia-Criado A, Gilabert R, Bargallo X, Bru C. Radiology in liver transplantation. *Semin Ultrasound CT MR* 2002; 23: 114 - 129.
5. Kim BS, Kim TK, Jung DJ, et al. Vascular complications after living related liver transplantation: evaluation with gadolinium-enhanced three-dimensional MR angiography. *AJR Am J Roentgenol* 2003; 181: 467 - 474.
6. Nghiem HV. Imaging of hepatic transplantation. *Radiol Clin North Am* 1998; 36:429-443.
7. Hom BK, Shrestha R, Palmer SL, et al. Prospective evaluation of vascular complications after liver transplantation: comparison of conventional and microbubble contrast-enhanced US. *Radiology* 2006; 241: 267 - 274.
8. Haberal M. Liver transplantation: experience at our center. *Transplant Proc* 2006; 38: 2111 - 2116.
9. Sieders E, Peeters PM, TenVergert EM, et al. Early vascular complications after pediatric liver transplantation. *Liver Transpl* 2000; 6 (3): 326 - 332.
10. Miraglia R, Maruzzelli L, Caruso S, Marrone G, Carollo V, Spada M, Luca A, Gridelli B. Interventional Radiology Procedures in Pediatric Patients with Complications after Liver Transplantation1 . *RadioGraphics* 2009; 29:567 - 584.
11. Platt JF, Yutzy GG, Bude RO, Ellis JH, Rubin JM. Use of Doppler sonography for revealing hepatic artery stenosis in liver transplant recipients. *AJR Am J Roentgenol* 1997; 168: 473 - 476.
12. Defrancq J, Trotteur G, Dondelinger RF. Duplex ultrasonographic evaluation of liver transplants. *Acta Radiol* 1993; 34: 478 - 481.
13. Sidhu PS, Shaw AS, Ellis SM, Karani JB, Ryan SM. Microbubble ultrasound contrast in the assessment of hepatic artery patency following liver transplantation: role in reducing frequency of hepatic artery arteriography. *Eur Radiol* 2004; 14: 21 - 30.
14. Wozney P, Zajko AB, Bron KM, Point S, Starzl TE. Vascular complications after liver transplantation: a 5-year experience. *AJR Am J Roentgenol* 1986; 147: 657 -663.
15. Stafford-Johnson DB, Hamilton BH, Dong Q, et al. Vascular complications of liver transplantation: evaluation with gadolinium-enhanced MR angiography. *Radiology* 1998; 20 7: 153 -160.
16. Abbasoglu O, Levy MF, Vodapally MS, Goldstein RM, Husberg BS, Gonwa TA, et al. Hepatic artery stenosis after liver transplantation--incidence, presentation, treatment, and long term outcome. *Transplantation* 1997; 63: 250-255. [PMID: 9020326](#)
17. Hasegawa T, Sasaki T, Kimura T, Okada A, Nakatsuchi Y, Sugiura T, et al. Successful percutaneous transluminal angioplasty for hepatic artery stenosis in an infant undergoing living-related liver transplantation. *Pediatr Transplant* 2002; 6: 244-248. [PMID: 12100511](#)
18. Cotroneo AR, Di Stasi C, Cina A, De Gaetano AM, Evangelisti R, Paloni F, et al. Stent placement in four patients with hepatic artery stenosis or thrombosis after liver transplantation. *J Vasc Interv Radiol* 2002; 13: 619-623. [PMID: 12050303](#)
19. Orons PD, Zajko AB, Bron KM, Trecha GT, Selby RR, Fung JJ. Hepatic artery angioplasty after liver transplantation: experience in 21 allografts. *J Vasc Interv Radiol* 1995; 6: 523-529. [PMID: 7579858](#)
20. Huang M, Shan H, Jiang Z, Li Z, Zhu K, Guan S, et al. The use of coronary stent in hepatic artery stenosis after orthotopic liver transplantation. *Eur J Radiol* 2006; 60: 425-430. [PMID: 16891080](#)

**NOTA:** Toda la información que se brinda en este artículo es de carácter investigativo y con fines académicos y de actualización para estudiantes y profesionales de la salud. En ningún caso es de carácter general ni sustituye el asesoramiento de un médico. Ante cualquier duda que pueda tener sobre su estado de salud, consulte con su médico o especialista.