

Artículos

■ [Pericarditis por *Mycobacterium tuberculosis* complicada con derrame pericardico y pleural derecho en un adolescente asiático. A propósito de un caso](#)

■ [Introducción](#)

■ [Caso Clínico](#)

■ [Discusión](#)

■ [Referencias](#)

Elirub Rojas

edlcprojas@hotmail.com

1 Medico Cardióloga. Municipio Peñalver.
Estado Anzoátegui

Cardiología

Pericarditis por *Mycobacterium tuberculosis* complicada con derrame pericardico y pleural derecho en un adolescente asiático. A propósito de un caso

Fecha de recepción: 25/01/2011

Fecha de aceptación: 16/03/2011

INTRODUCCION: El *Mycobacterium tuberculosis* es responsable del 4% de los casos de pericarditis y 7% de los casos de derrame pericardico severo que genera taponamiento cardíaco a pesar de las mejoras en los sistemas sanitarios y el uso de fármacos antituberculosos **OBJETIVO:** Presentar un caso de pericarditis tuberculosa con derrame pericardico severo y derrame pleural derecho en un paciente adolescente de origen asiático y procedencia rural, el cual presenta características de especial relevancia por su presentación clínica y repercusión hemodinámica. **CASO CLINICO:** Paciente masculino de 15 años de edad natural de China , residente de Clarines Estado Anzoátegui. Venezuela, quien inicia enfermedad actual en octubre de 2010 cuando comienza a presentar fiebre cuantificada en 39°C, debilidad general ,tos seca, permanece con dicha sintomatología durante 3 semanas , anexándose al cuadro clínico disnea desencadenada por esfuerzos físicos , por lo que acude a centro de salud donde diagnostican infección respiratoria baja, iniciando tratamiento con macrolidos y ampicilina sulbactan, con desaparición de la fiebre, y persistencia de la disnea, por lo que en enero de 2011 acude a la emergencia evidenciando al examen físico, pulso venoso yugular, ingurgitación yugular, retracción sistólica para esternal izquierda, latido carotídeo disminuido, ápex no visible ni palpable, ruidos cardíacos rítmicos y regulares, primer ruido único, segundo ruido único hipofonéticos. Tórax hipoexpansible, con abolición de los ruidos respiratorios en el hemitórax derecho, las vibraciones vocales estaban abolidas. Se realiza rayos X de tórax observando derrame pleural masivo derecho que amerita tubo de tórax y ecocardiograma donde se observa derrame pericardico severo de 31mm con abundante fibrina, realizándose drenaje de liquido y biopsia pericardica que reporta (BAAR) bacilos acido-alcohol resistente presentes en pericardio, iniciando tratamiento anti-tuberculoso con mejoría clínica.

Palabras Claves:Pericarditis, derrame pericardico, tuberculosis extrapulmonar, Venezuela

Title

Pericarditis produced by *Mycobacterium tuberculosis* complicated with pericardial and pleural effusions in an asian teenager

Abstract

INTRODUCTION: *Mycobacterium tuberculosis* is responsible for 4 % of cases of pericarditis and 7 % of the cases of pericardial effusion which can produced cardiac tamponade, in spite of improvements in the sanitary systems and the use of anti-tuberculosis medicaments

OBJECTIVE: To present a case of tubercular pericarditis with pericardial and pleural effusions in a teenager patient of Asian and rural origin, which presents characteristics of special relevancy due to its clinical presentation and haemodynamic characteristics. **CLINICAL CASE:** 15-year-old male patient born in China, resident of Bugles, State Anzoátegui, Venezuela. Who initiates current disease in October, 2010 when he began to present fever quantified in 39°C, general weakness, dry cough, this lasted for three weeks and then presented dyspnea to

physical efforts. Treated with antibiotics (macrolides and ampicillin) the fever subsided but the dyspnea persisted. He is seen again showing: venous jugular Pulse, paraesternal systolic retraction, apex not visibly nor palpable, cardiac sounds rhythmic and hypophonic, Thorax hipoexpandible, with abolition of respiratory noises in right hemitorax. Thoracic X-rays showed pleural effusion and echocardiogram showed pericardial effusion. Both effusions were drained and pericardial liquid revealed acid - alcohol resistant bacilli. Anti-tuberculosis treatment was initiated with clinical improvement.

Key Word

Pericarditis, pericardial effusion, tuberculosis, Venezuela

Pericarditis por *Mycobacterium tuberculosis* complicada con derrame pericardico y pleural derecho en un adolescente asiático. A propósito de un caso

Introducción

El pericardio es una membrana serosa compuesta de dos capas: parietal y visceral ⁽¹⁾ separadas por 15-35ml de ultrafiltrado de plasma. La función principal del pericardio es proporcionar protección mecánica, reducir la fricción con las estructuras adyacentes y ejercer un efecto hemodinámico sobre las aurículas y los ventrículos ⁽²⁾. El pericardio puede ser afectado por una serie de agentes infecciosos, traumáticos, inflamatorios, autoinmunes, metabólicos o enfermedades sistémicas.⁽¹⁾ Microorganismos como el *Mycobacterium tuberculosis* es responsable del 4% de los casos de pericarditis y 7% de los casos de derrame pericardico severo que genera taponamiento cardiaco ⁽³⁾ a pesar de las mejoras en los sistemas sanitarios y el uso de fármacos antituberculosos. En el siglo XIX el médico vienés Rokitsky identifico a la tuberculosis como causa de pericarditis después de haber estudiado mas de 30000 autopsias. ⁽⁴⁾ El pericardio puede infectarse por diseminación hematológica, linfática (ganglios bronquiales, mediastinales) y por contigüidad. Existen cuatro estadios patológicos de pericarditis por TBC : 1-exudado fibrinoso con leucocitosis inicial a predominio de polimorfonucleares, formación de granulomas con macrófagos, 2) derrame seroso serosanguinolento con exudados de predominio linfocitario con monocitos y células grasas ,3) reabsorción del derrame con organización de granulomas caseificantes y engrosamiento pericardio por fibrina, 4) cicatrización constrictiva reemplazo de material fibrinoso y granulomatoso por fibrosis que constriñe las cámaras cardiacas. ⁽⁵⁾ La pericarditis tuberculosa, se presentó en aproximadamente el 1 % de todos las autopsia por tuberculosis y en el 1 % al 2 % de los casos que presentan TB pulmonar. ⁽⁶⁾ La pericarditis tuberculosa se presenta clínicamente en tres formas: derrame pericárdico, pericarditis constrictiva y la combinación de derrame y constricción. La presentación clínica es variable debiendo ser considerada en todos los casos de pericarditis sin un curso de instalación rápido. El derrame pericárdico tuberculoso usualmente se desarrolla insidiosamente, presentando síntomas sistémicos no específicos, como fiebre, sudoración, fatiga y pérdida de peso. ⁽⁷⁾ La disnea de esfuerzo puede deberse a compresión del corazón o restricción pulmonar debido a la presencia de derrame pericardico grande y derrame pleural. El derrame pericárdico causa alteraciones electrocardiográficas no específicas, como una reducción en el voltaje del QRS (definido como suma de las ondas R + S en D1 + D2 + D3 < 15 mm) y un aplanamiento difuso de las ondas T. En presencia de derrame pericárdico severo y taponamiento cardíaco puede observarse alternancia eléctrica (cambios de la morfología y voltaje del complejo QRS a latidos alternos) debida al bamboleo del corazón que lo aproxima o lo aleja de la pared torácica. El electrocardiograma suele poner de manifiesto bajo voltaje del complejo QRS y aplanamiento o inversión generalizada de las ondas T, con onda P anormal(1), ancha y bimodal.

La descripción radiológica de derrame pericardico permite evidenciar el aumento de la tamaño de la silueta cardiaca en más del 90 % de casos (forma de botella de agua) , y derrame pleural en el 40 % al 60 % de casos

La ecocardiografía es una técnica no invasiva de elección en la detección, cuantificación, seguimiento en pacientes con derrame pericardico,utilizando el eje paraesternal largo para cuantificación del mismo, considerándose derrame pericardico leve <10mm (solo posterior),10-20mm moderado (100-500cc anterior y posterior) 20 y > severo (+ 500cc), (8).

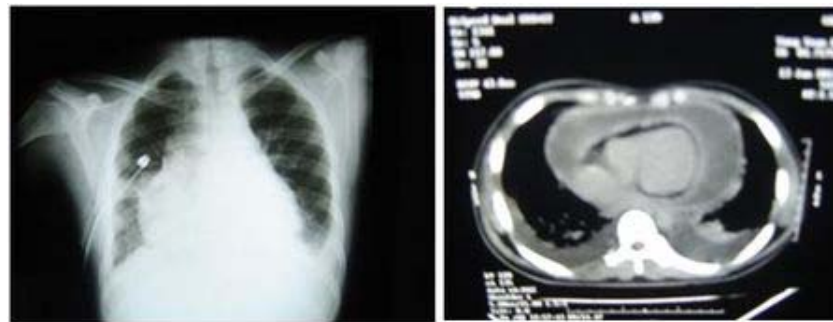
La pericardiocentesis guiada por ecocardiograma transtoracico con acceso subxifoideo es la técnica efectiva en el manejo de derrame pericardico severo y/o taponamiento cardiaco, con objetivo terapéutico y diagnostico por el estudio citoquímico y citomorfológico del líquido extraído. Sin embargo en los pacientes con pericarditis con derrame pericárdico puede ser difícil identificar *Mycobacterium tuberculosis* en el líquido pericardico , por lo que el cultivo negativo de líquido no descarta el diagnostico . En caso de coexistencia de derrame pleura e realiza determinación de adenosindesaminasa (ADA), cuyo valor superior a 45 U es muy sugestivo de tuberculosis (3) . La prueba de tuberculina (PPD) positiva apoya pero no confirma el diagnostico .La biopsia pericardica via subxifoidea tiene un valor predictivo positivo alto, (3) sensibilidad de 100 vs 33 % en relación con la pericardiocentesis (9)

OBJETIVO:

Presentar un caso de pericarditis tuberculosa con derrame pericardico severo y derrame pleural derecho en paciente adolescente de origen asiático y procedencia rural, el cual presenta características de especial relevancia por su presentación clínica y repercusión hemodinámica.

Caso Clínico

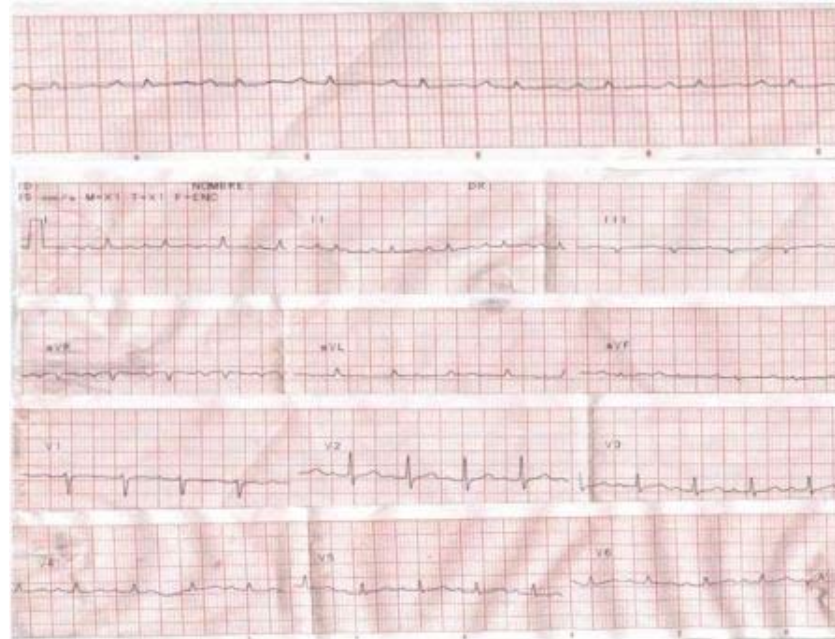Paciente masculino de 15 años de edad natural de China, residente de Clarines Estado Anzoátegui, Venezuela. Desde hace 4 años, quien inicia la enfermedad actual en octubre de 2010, cuando comienza a presentar fiebre cuantificada en 39°C, debilidad general, tos seca, persiste con dicha sintomatología durante 3 semanas, anexándose al cuadro clínico disnea desencadenada por esfuerzos físicos, por lo que acude a centro de salud diagnosticandose infección respiratoria baja, se inicia tratamiento con macrolidos y ampicilina sulbactam, con desaparición de la fiebre, y persistencia de la disnea, por lo que acude a la emergencia de un centro asistencial con cifras tensionales de 100/70mmHg, frecuencia cardíaca de 106 latidos por minuto, frecuencia respiratoria de 20 respiraciones por minuto, afebril, disneico, no tolera decúbito dorsal , rash cutáneo generalizado y deshidratación. Examen Cardiovascular: Pulso venoso yugular, ingurgitación yugular, retracción sistólica para esternal izquierda, latido carotídeo disminuido, ápex no visible ni palpable, ruidos cardíacos rítmicos y regulares, primer ruido único ,segundo ruido único hipofonéticos . Tórax hipoexpansible, con abolición de ruidos respiratorios en hemitórax derecho ,vibraciones vocales abolidas . Abdomen plano, blando, ruidos hidro aéreos presentes. Extremidades eutróficas. Consciente, orientado, fuerza muscular V/V.



A

B

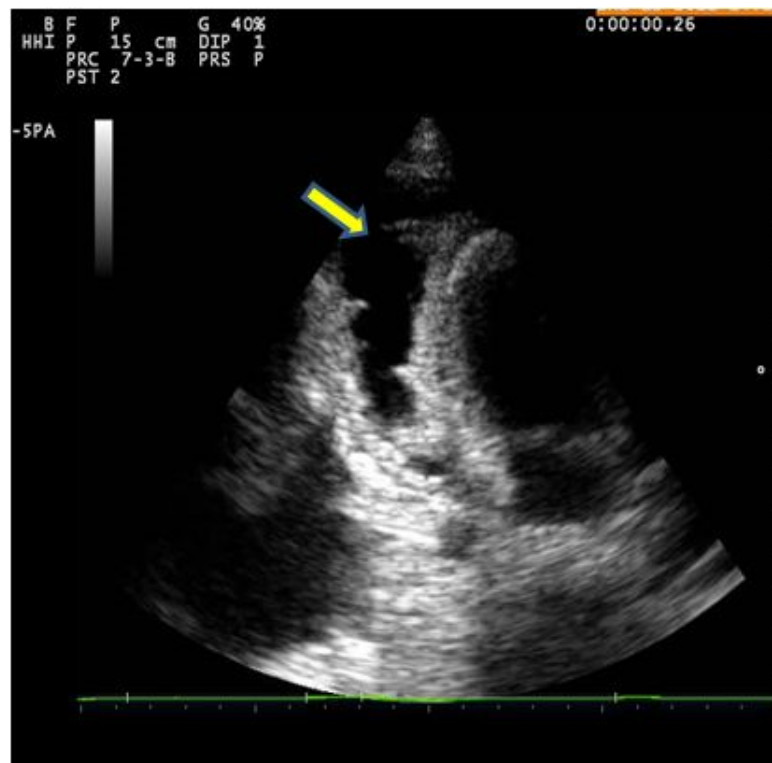
Radiografía Postero-anterior de tórax: (A) silueta cardiaca aumentada de tamaño de forma globular, cayado aórtico pequeño, arteria pulmonar principal normal, se observa tubo de tórax en campo pulmonar derecho. (B): Tomografía Axial computarizada. se observa derrame pericardico circunferencial severo.



Electrocardiograma:

Trazo: 107/ 0,13/ 0,09/ 0°/ 0,36 Taquicardia Sinusal, 107 latidos por minuto, QRS microvoltajes.

Laboratorio: Hematología completa: leucocitos 6800/74%segmentados, 22%linfocitos, Hb 14,8g/dl,PLT 236000/mm³, glicemia 76mg/dl, ura 31mg/dl, proteínas 5,1, albumina 2,5, células LES negativas, Antio-O,Anti-RNP, AntiSSA, AntiSSB,nucleosomas negativo, C3 : 0,97, C4: 0,55, Anticuerpos antinucleares negativos. Líquido pleural: Ph 8, densidad 1005, leucocitos 0-4,hematíes 15-20,recuento leucocitario 700, polimorfonucleares 38%,mononucleares 62%, glicemia 91,proteínas 4,6, relación proteínas líquido pleural/suero 0,68.



Ecocardiograma transtorácico : Se observa derrame pericardico (flecha). Ventriculo izquierdo de grosor normal, cavidad normal, fracción de eyección 65-70%, sin trastorno de contractilidad, ad normal, ventriculo derecho normal, valvula aortica trivalva, derrame circunferencial de 31mm , abundante fibrina , movimiento oscilatorio del septum, no se observa

colapso de cavidades, variabilidad respiratoria del doppler mitral y tricuspídeo.

En vista de derrame pleural masivo derecho se realiza drenaje del mismo con colocación de tubo de torax, evidenciándose líquido serohemático (3000cc) y se realiza evacuación del líquido pericardico, siendo negativo para cultivo de bacterias y hongos, con niveles de ADA menores a 20U, procediéndose a realizar biopsia pericardica cuya descripción macroscópica es “fragmento irregular 1,5 x 1cm, superficie lisa,grisácea” y descripción microscópica “cortes histológicos muestran fragmentos de tejido conectivo,grupo de células mesoteliales típicas, reactivas, neovascularizada con proceso inflamatorio mixto predominantemente linfocitario acompañado por lesiones granulomatosos con necrosis central acelular delimitado periféricamente por infiltrado inflamatorio linfo-plasmohistiocitario,células gigantes multinucleadas de tipo Langerhans y células histiocitaria, se realizan coloraciones para determinación de BAAR resultando positivas, concluyendo inflamación crónica granulomatosa tuberculosa localizada en el pericardio”

Se inició tratamiento antiTBC con mejoría clínica y aumento de peso de 5 kg. Se realizan controles ecocardiograficos seriados.

Discusión

Antes del descubrimiento de la quimioterapia antituberculosa, la pericarditis tuberculosa era generalmente mortal en el estadio agudo debido al taponamiento cardíaco o como resultado de la constricción y la diseminación. Con el advenimiento de la quimioterapia antituberculosa efectiva en los años cuarenta, la mortalidad se redujo a cerca del 35% de los casos en 1970 ,sin embargo, aun con los fármacos modernos y con las intervenciones quirúrgicas, la tasa de mortalidad sigue siendo elevada y se estima entre 8% y 17% ⁽¹⁰⁾. Se recomienda el uso de los corticosteroides para los casos graves, con grandes derrames recurrentes y que no responden al drenaje pericárdico y a los fármacos antituberculosos solos.

Los pacientes con pericarditis tuberculosa deben seguir una evaluación constante con estudio ecocardiografico en busca de reactivación o constricción pericardica.

Referencias

1. Sagrista,J ; Almenar,L; Ferrera,JA y et al. Guías de practica clinica de la Sociedad Española de Cardiología.Rev Española Cardiología en patologia pericardica. Rev Esp Cardiol. 2000;53:394-412.
2. Khandaker,M; Espinosa,P; Nishimura,R;Sinak,L;Hayes,S y et al. Pericardial Disease: Diagnosis and Management. Mayo Clin Proc June 2010; 85(6):527-593.
3. Sagrista,J; Permanyer,G; Soler,J . Orientación diagnóstica y manejo de los síndromes pericárdicos agudosJaume Rev Esp Cardiol.. 2005;58:830-41
4. Rossell, J; La Rosa,A. Pericarditis por TBC. Rev Peruana de Cardiología 1996, XXII (1): 816
5. -Braunwald,E; Zipes,D; Libby,P. Braunwalds Cardiología. “El libro de medicina cardiovascular. Editorial Marban . 2003, Tomo 3. Capitulo50.
6. Bongani M. Mayosi, MBChB; Burgess,L y et al. Tuberculous Pericarditis Circulation.2005;112:3608-3616.
7. Nurquez,C, Iraola-Ferrer, M- , Alvarez-Li,C y et al.Pericarditis tuberculosa una forma de derrame pericardico, a propósito de un caso. Rev Electron Biomed / Electron J Biomed 2010;2:49-57
8. Horowitz , M y et al.Sensitivity and Specificity of Echocardiographic diagnosis of pericardial effusion, Circulation. 1974;50:239.
9. Maisch B, Seferovic PM, Ristic AD y et al. Guidelines on the diagnosis and management of pericardial diseases executive summary. The Task Force on the Diagnosis and Management of Pericardial Diseases of the European Society of Cardiology.Eur Heart J. 2004; 25: 587–610)

10. Mayosi BM, Ntsekhe M, Volmink JA y et al .Intervenciones para el tratamiento de la pericarditis tuberculosa. Biblioteca Cochrane plus.2008 ;Número 2:1-17 Disponible en: <http://www.update-software.com>. (Traducida de The Cochrane Library, 2008 Issue 2. Chichester, UK: John Wiley & Sons, Ltd.).

NOTA: Toda la información que se brinda en este artículo es de carácter investigativo y con fines académicos y de actualización para estudiantes y profesionales de la salud. En ningún caso es de carácter general ni sustituye el asesoramiento de un médico. Ante cualquier duda que pueda tener sobre su estado de salud, consulte con su médico o especialista.