



## Casos Clínicos

- **Complejo agnathia-otocefalia: extendiendo el espectro de anomalías.**
- [Introducción](#)
- [Reporte del caso](#)
- [Discusión](#)
- [Referencias](#)

### María Luisa Hernández Rodríguez

[mluisa1980@gmail.com](mailto:mluisa1980@gmail.com);

[mluisa1980@cantv.net](mailto:mluisa1980@cantv.net)

Magister Scientiarum en Genética Médica, Profesora Titular, Departamento de Ciencias Morfológicas, Cátedra de Histología y Embriología, Escuela de Medicina, Universidad del Zulia, Maracaibo, Venezuela

### Milagros Romero de Fasolino

Obstetra-Ginecóloga, Profesora Titular, Departamento de Ciencias Morfológicas, Cátedra de Histología y Embriología, Escuela de Medicina, Universidad del Zulia, Maracaibo, Venezuela

### Chiquinquirá Silva García

Médico Anatomopatólogo, Profesora Asociada, Departamento de Ciencias Morfológicas, Cátedra de Histología y Embriología, Escuela de Medicina, Universidad del Zulia, Maracaibo, Venezuela

### Alisandra Morales-Machín

Magister Scientiarum en Genética Médica, Obstetra-Ginecóloga, Profesora Titular, Instituto de Investigaciones Genéticas, Facultad de Medicina, Universidad del Zulia, Maracaibo, Venezuela

### Isabel Sabatini-Sáez

Obstetra-Ginecóloga, Servicio de Obstetricia y Ginecología, Hospital Central Dr. Urquinaona, Maracaibo, Estado Zulia, Venezuela

### Cármine Fasolino Romero

Doctor en Ciencias Médicas, Profesor Práctica Profesional Quirúrgica, Escuela de Medicina, Universidad del Zulia, Maracaibo, Venezuela

## Complejo agnathia-otocefalia: extendiendo el espectro de anomalías.

Fecha de recepción: 09/10/2012

Fecha de aceptación: 20/01/2013

El complejo agnathia-otocefalia se caracteriza por hipoplasia/agenesia del maxilar inferior, alteraciones en los pabellones auriculares, microstomía e hipoplasia lingual/aglosia. Se reporta un feto masculino de 30 semanas de gestación, con agnathia-otocefalia que presenta anomalías asociadas no descritas previamente. El examen morfológico fetal post mórtem mostró agnathia, labio inferior parcialmente formado con hendidura en región media, lengua hipoplásica, pabellones auriculares dismórficos, con rotación posterior, localizados en la región cervical anterior, fusionados en la línea media, constituidos sólo por hélix, otras dismorfias faciales (hendiduras palpebrales largas, dirigidas hacia abajo, hipoplasia malar), polidactilia preaxial unilateral, sin evidencia de malformaciones en otros órganos. Este reporte contribuye a la ampliación del espectro clínico de anomalías del complejo agnathia-otocefalia, sus implicaciones en los probables mecanismos embriopatológicos involucrados en el origen de estas anomalías y a la propuesta de clasificación incluyendo las anomalías extracraneales del sistema esquelético.

**Palabras Claves:** agnathia; otocefalia; sinotia; polidactilia preaxial; labio hendido inferior

### Title

Agnathia-otocephaly complex: extending the spectrum of anomalies

### Abstract

The agnathia-otocephaly complex is characterized by mandibular hypoplasia or agnathia, abnormal ears, microstomia and hypoplasia of the tongue or aglossia. We report on a male fetus with thirty weeks gestational age with agnathia-otocephaly and other associated anomalies previously not described. The morphological postmortem study showed agnathia, underdeveloped lower lip with medial cleft, hypoplastic tongue, external ears dysmorphic with only helix, posteriorly rotated and fused in the anterior cervical midline, facial dysmorphism (long and downslanted palpebral fissure, malar hypoplasia), unilateral preaxial polydactyly, without evidence of other organs malformations. This report contributes to enlarge the clinical spectrum of anomalies in the agnathia-otocephaly complex, the probable changes in embryopathogenesis involved in the origin of these anomalies and a proposal of classification including extracranial skeletal abnormalities.

### Key Word

agnathia; otocephaly; synotia; preaxial polydactyly; median cleft lower lip

**Complejo agnathia-otocefalia: extendiendo el espectro de anomalías.**

## Introducción

El complejo agnatia-otocefalia constituye un conjunto de malformaciones craneofaciales caracterizadas por hipoplasia del maxilar inferior o agnatia, alteraciones en la forma y localización de los pabellones auriculares (desplazamiento ventromedial con fusión o no de los mismos), microstomía e hipoglosia o aglosia.<sup>(1-4)</sup> Debido a la variabilidad en la expresión de las manifestaciones maxilares y de los pabellones auriculares también se ha denominado complejo disgnatia<sup>(5)</sup> y síndrome agnatia-sinotia-microstomía.<sup>(6)</sup>

Este complejo se presenta en forma aislada o asociado a otras alteraciones del desarrollo extracraneales, que incluyen defectos del sistema nervioso central, cardiovasculares, genitourinarios, gastrointestinales, respiratorios, esqueléticos y de los miembros.<sup>(7-9)</sup>

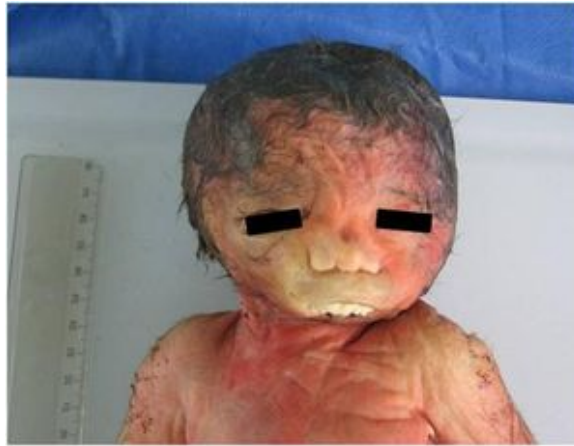Este defecto, generalmente letal, es poco frecuente y se presenta en 1 por cada 70.000 nacidos vivos.<sup>(2,3,10)</sup> La etiología de la agnatia-otocefalia no está completamente determinada, se han descrito anomalías cromosómicas<sup>(11)</sup> efectos teratogénicos (salicilatos, teofilina)<sup>(12,13)</sup> y recientemente se han identificado mutaciones en el gen *PRRX1*.<sup>(14,15,16)</sup>

El objetivo del trabajo es reportar un feto con diagnóstico agnatia-otocefalia que presenta polidactilia preaxial y labio hendido medial inferior, anomalías asociadas no descritas previamente a este complejo malformativo.

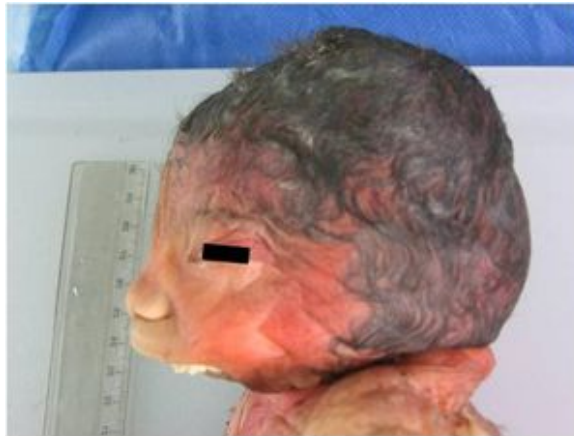## Reporte del caso

Feto masculino de 30 semanas de gestación, producto de III embarazo no controlado, de madre de 28 años de edad, padres aparentemente sanos, no consanguíneos, sin antecedentes de anomalías congénitas y enfermedades hereditarias, ni exposición a teratógenos durante el embarazo. Consulta a la emergencia por ruptura prematura de membranas y se realizó cesárea segmentaria obteniéndose neonato que muere inmediatamente.

El examen morfológico externo demostró feto de 37,5 cm de longitud (P10-25), peso 1600 gramos (P75-90), circunferencia cefálica 27,5 cm (P25-50), circunferencia torácica 24 cm (media y +2DS), circunferencia abdominal 23,5 cm (P5-50). Normocefalia, frente estrecha con abundante vello, hendiduras palpebrales largas (2 cm, >+2DS), dirigidas hacia abajo, hipoplasia malar, puente nasal ancho, nariz corta y aplanada, fosas nasales permeables, filtrum liso (Figuras 1 y 2).

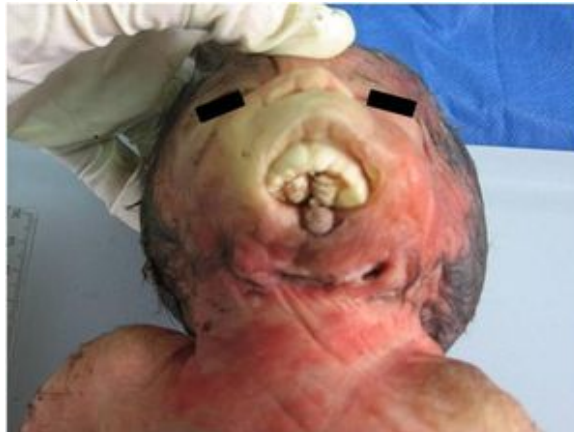

**Figura 1.**Feto con agnatia, hendiduras palpebrales largas, puente nasal ancho y filtrum liso. (Vista frontal)



**Figura2.** Feto con agnatia, hipoplasia malar y pabellones auriculares en región cervical. (Vista lateral)


En la región perioral se aprecia labio inferior parcialmente formado con hendidura en región media, en la zona central del defecto se localiza la lengua hipoplásica (Figura 3).



**Figura 3.** Feto con agnatia, paladar estrecho con persistencia de crestas palatinas secundarias, hipoplasia lingual, labio inferior parcialmente formado con hendidura medial, pabellones auriculares dismórficos, con rotación posterior y fusionados en región cervical.

Paladar estrecho con persistencia de las crestas palatinas secundarias y ausencia del maxilar inferior. Pabellones auriculares dismórficos, con rotación posterior, localizados en la región cervical anterior, fusionados en la línea media, constituidos sólo por hélix, ambos presentan orificio alargado permeable en el plano horizontal, que corresponde a los conductos auditivos externos (Figura 3).Tórax y abdomen bien configurados, con inserción normal del cordón umbilical. Miembros simétricos y proporcionados. Se aprecia dedo supernumerario en mano derecha, localizado en el borde radial, implantado en la primera falange del primer dedo, se

observa un solo pliegue y uña en la zona distal (Figura 4).



**Figura 4.** A y B Feto con polidactilia preaxial unilateral.

Región dorsal sin lesiones. Genitales externos masculinos. Ano permeable. El examen morfológico interno mostró los órganos en forma, tamaño y localización anatómica normal, la permeabilidad de las vías aéreas y digestivas, sin evidencia de otras anomalías viscerales. La disección detallada confirmó la agenesia del maxilar inferior y la integridad de las vértebras y costillas.

### Discusión

Se reporta un feto con anomalías craneofaciales severas constituidas por agenesia del maxilar inferior, pabellones auriculares dismórficos, parcialmente fusionados (sinotia), implantados en la región ventromedial del cuello (melotia) e hipoplasia lingual que se corresponden con el Complejo agnatia-otocefalia. En el complejo agnatia-otocefalia pueden encontrarse una gran variedad de anomalías en las estructuras craneofaciales, tales como, microstomía, persistencia de la membrana bucofaríngea, hipoplasia o agenesia lingual, labio y paladar hendido, hipoplasia malar y maxilar, hendiduras palpebrales dirigidas hacia abajo, hipertelorismo ocular, microftalmia/anofthalmía, atresia de coanas, pabellones auriculares dismórficos, alteraciones en la forma y posición de los huesecillos del oído, entre otras.<sup>(1-3,5-7,10,12,13,16-25)</sup> Adicionalmente, este feto presenta otras alteraciones del desarrollo que forman parte del espectro craneofacial, se extienden a la región periocular y al tercio medio facial, constituidas por hendiduras palpebrales largas dirigidas hacia abajo, nariz corta y aplanada, puente nasal ancho, hipoplasia malar y paladar estrecho con persistencia de las crestas palatinas secundarias. Por otro lado, el examen morfológico del feto que se describe evidenció dos anomalías poco frecuentes, representadas por labio inferior parcialmente formado con hendidura en la región media y polidactilia preaxial. Es importante destacar que el labio hendido inferior se ha reportado previamente en el complejo agnatia-otocefalia solo en casos asociados a holoprosencefalia.<sup>(26)</sup> De la misma forma, se han descrito casos de agnatia-otocefalia y holoprosencefalia con polidactilia, pero la variedad postaxial.<sup>(3, 7, 25)</sup> La observación de estos hallazgos contribuye a la ampliación del espectro fenotípico de este complejo malformativo.

Según la presencia de anomalías asociadas, los pacientes con el complejo agnatia-otocefalia, se han agrupado en varios fenotipos: 1) agnatia-otocefalia aislada, 2) agnatia-otocefalia con holoprosencefalia, 3) agnatia-otocefalia con situs inversus y anomalías viscerales, 4) agnatia-otocefalia con situs inversus, anomalías viscerales y holoprosencefalia.<sup>(2, 3, 7)</sup> Esta clasificación excluye algunos tipos de malformaciones. En este sentido, se han reportado fetos con agnatia-otocefalia sin holoprosencefalia, asociados a defectos de los miembros,<sup>(27)</sup> de la columna vertebral y costillas.<sup>(3)</sup> Así como, existen pacientes con agnatia-otocefalia, anomalías viscerales y múltiples defectos vertebrales y de las costillas, sin situs inversus.<sup>(2,3,22,28)</sup> En base a estas descripciones y a la observación de polidactilia en el feto que se presenta, se propone anexar en la clasificación, un subgrupo que incluya las anomalías extracraneales del sistema esquelético.

Desde el punto de vista embriológico, el desarrollo craneofacial es un proceso complejo que ocurre entre la cuarta y octava semana<sup>(29,30)</sup> post fecundación y es dependiente de la interacción coordinada entre el mesodermo axial (precordial y notocordal), paraxial y lateral, el tubo neural, las células de la cresta neural, el endodermo del intestino faríngeo y el ectodermo superficial sobre el mesénquima que rodea a las vesículas encefálicas primitivas. Aproximadamente, hacia el día 22<sup>(29)</sup>, en las paredes laterales y el piso de la faringe

embrionaria se desarrolla el aparato faríngeo, constituido por estructuras pares y bilaterales que forman los arcos faríngeos revestidos externamente por ectodermo, éste se invagina entre los arcos y origina los surcos ó hendiduras faríngeas. De forma similar, internamente está tapizado por el endodermo del intestino faríngeo constituyendo las bolsas faríngeas. Los arcos aparecen en dirección cráneo caudal y de forma secuencial entre los días 22 y 29<sup>(29)</sup> y cada uno está conformado por 4 componentes: cartilaginoso, muscular, nervioso y vascular. Al aparato faríngeo migran las células de la cresta neural y junto con el mesodermo paraxial y lateral darán origen a la mayoría de las estructuras de la cara y el cuello, es decir, partes blandas, huesos, músculos, vasos sanguíneos, tejido conectivo, oído externo y medio, así como, la lengua y glándula tiroides derivados del piso de la faringe, entre otras.<sup>(30)</sup> El primer arco faríngeo es una estructura embrionaria fundamental en el desarrollo facial, este se divide en dos prominencias, maxilares y mandibulares que intervienen en la formación de todos los componentes de los dos tercios inferiores de la cara. Es de hacer notar, que los derivados esqueléticos del componente cartilaginoso del primer, segundo y tercer arco derivan de las células de la cresta neural.<sup>(29)</sup> Del primer arco, por osificación membranosa de la prominencia maxilar se origina el maxilar superior, el cigomático y la porción escamosa del temporal y de la prominencia mandibular, el maxilar inferior. Así mismo, de este mesénquima se modelan las partes blandas, de esta manera, de las prominencias maxilares se forma la parte superior de las mejillas y las partes laterales del labio superior y de las prominencias mandibulares la parte inferior de las mejillas, el mentón y todo el labio inferior.<sup>(29,30)</sup> Igualmente, los dos tercios anteriores de la lengua se originan del piso de la faringe primitiva, a través de dos estructuras embrionarias (las prominencias linguales laterales y el tubérculo impar) que se forman del primer arco faríngeo. Por otro lado, desde la superficie interna de las prominencias maxilares emergen las crestas palatinas que al fusionarse en la línea media constituyen el paladar secundario.<sup>(29,30)</sup> En relación a la formación del oído, del primer arco faríngeo se desarrollan el yunque y el martillo y del segundo arco el estribo. De la primera bolsa deriva la cavidad timpánica y la trompa faringo-timpánica, de la primera membrana se forma el tímpano y del primer surco ó hendidura se estructura el conducto auditivo externo. Los pabellones auriculares se originan del mesénquima de los extremos dorsales de la prominencia mandibular y del segundo arco.<sup>(7, 30)</sup>

Clásicamente, el complejo agnata-otocefalia se ha considerado una secuencia malformativa<sup>(1,22)</sup> de la región ventral del aparato faríngeo que afecta simétricamente los componentes embrionarios y los derivados del primer y segundo arco, de esta manera, la alteración primaria en el desarrollo del maxilar inferior (hipoplasia o agenesia) puede ocasionar un conjunto de defectos craneofaciales secundarios durante la morfogénesis, constituidos por microstomía, falla en el descenso y desplazamiento posterior de la lengua ocasionando paladar hendido medial y afectación de la orofaringe.<sup>(5,22)</sup> Adicionalmente, pueden observarse alteraciones en la configuración de los pabellones auriculares y la falta de presión ejercida por el desarrollo anormal del arco mandibular<sup>(31)</sup>, conjuntamente con fallas en el crecimiento diferencial de la mitad inferior de la cara<sup>(32)</sup>, traen como consecuencia el incremento en la rotación posterior, la interrupción del proceso de desplazamiento normal de los pabellones auriculares desde la región ventrolateral hasta alcanzar su posición definitiva entre la boca y los ojos<sup>(32)</sup>, con la localización anormal en la zona ventromedial de la región cervical y la fusión de los mismos. De la misma forma, alteraciones en el desarrollo de esta zona pueden condicionar hipoplasia lingual o aglosia. Estos mecanismos son válidos cuando se trata de agnata-otocefalia aislada, se originan por alteraciones en migración, proliferación, diferenciación y función de las células de la cresta neural craneales y el mesénquima subyacente de la porción ventral del aparato faríngeo (primer y segundo arco).<sup>(3,5,7,33)</sup> Sin embargo, ante la presencia de anomalías extracraneales asociadas, se ha propuesto que el complejo corresponde a un defecto de campo del desarrollo<sup>(1,34)</sup> que se origina durante la blastogénesis<sup>(3,7,35)</sup>, lo que podría explicar la afectación múltiple, severa, de la línea media y frecuentemente letal. De manera general, en la agnata-otocefalia están afectados los siguientes mecanismos morfogenéticos de la blastogénesis y organogénesis: fusión (de los procesos faciales), migración celular (células de la cresta neural), establecimiento de la lateralidad (situs inversus), fallas en la separación (holoprosencefalia), segmentación (anomalías vertebrales), entre otros.<sup>(35)</sup>

El análisis de las anomalías craneofaciales del feto que se presenta, con agenesia del maxilar inferior y defecto en la parte medial del labio inferior, podría indicar que la embriopatogénesis de este complejo combina varios mecanismos morfogenéticos, entre ellos, falla total del mesénquima derivado de las células de la cresta neural que originará las estructuras esqueléticas (agnata), persistencia del resto de los componentes embrionarios de las prominencias mandibulares, con la fusión incompleta de estas prominencias, generando la formación parcial del labio inferior y la hendidura medial (surco intermandibular). Así mismo, la falla en el mesénquima también se extiende a las prominencias maxilares manifestándose por

hipoplasia malar y persistencia de las crestas palatinas secundarias. Por otro lado, al considerar las anomalías que presenta este feto, de la línea media craneofacial y polidactilia preaxial, se puede suponer que el complejo se originó muy tempranamente (primeras 4 semanas del desarrollo), durante la blastogénesis, donde ocurren los procesos morfogenéticos que dan lugar a la formación de los esbozos de todas las estructuras definitivas afectadas.

En relación al diagnóstico prenatal, el ultrasonido (2D y 3D) permite la detección específica de este complejo malformativo tan temprano como a las 12 semanas de gestación.<sup>(4,8)</sup> El signo ecográfico más evidente es la agnathia, puede acompañarse de aplasia ó hipoplasia de la lengua, microstomía, pabellones auriculares en la región cervical y polihidramnios.<sup>(8,13,17,18,20,21)</sup> Ante la presencia de agnathia, debe realizarse una exploración ecográfica detallada que permita la identificación de otras anomalías asociadas<sup>(18,19)</sup> y de ser posible, se recomienda la utilización de imágenes por resonancia magnética para confirmar el diagnóstico.<sup>(7,18)</sup>

Este feto representa un caso muy poco frecuente de agnathia-otocefalia, con labio hendido inferior y polidactilia preaxial. Con este reporte se resaltan tres aspectos: la ampliación del espectro clínico de anomalías del complejo agnathia-otocefalia, sus implicaciones en los probables mecanismos embriopatológicos involucrados en el origen de estas anomalías y la propuesta de clasificación incluyendo las anomalías esqueléticas extracraneales.

## Referencias

1. Herman S, Delio M, Morrow B, Samanich J. Agnathia-otocephaly complex: a case report and examination of the OTX2 and PRRX1 genes. *Gene*.2012;494(1):124-9.
2. Schiffer C, Tariverdian G, Schiesser M, Thomas MC, Sergi C. Agnathia-otocephaly complex: report of three cases with involvement of two different Carnegie stages. *Am J Med Genet*. 2002;112(2):203-8.
3. Faye-Petersen O, David E, Rangwala N, Seaman JP, Hua Z, Heller DS. Otocephaly: report of five new cases and a literature review. *Fetal Pediatr Pathol*. 2006;25(5):277-96.
4. Chen CP, Chang TY, Huang JK, Wang W. Early second-trimester diagnosis of fetal otocephaly. *Ultrasound Obstet Gynecol*. 2007;29(4):470-1.
5. Erlich MS, Cunningham ML, Hudgins L. Transmission of the dysgnathia complex from mother to daughter. *Am J Med Genet*. 2000;95(3):269-74.
6. O'neill BM, Alessi AS, Petti NA. Otocephaly or agnathia-synotia-microstomia syndrome: report of a case. *J Oral Maxillofac Surg*. 2003;61(7):834-7.
7. Gekas J, Li B, Kamnasaran D. Current perspectives on the etiology of agnathia-otocephaly. *Eur J Med Genet*. 2010;53(6):358-66.
8. Lin HH, Liang RI, Chang FM, Chang CH, Yu CH, Yang HB. Prenatal diagnosis of otocephaly using two-dimensional and three-dimensional ultrasonography. *Ultrasound Obstet Gynecol*. 1998;11(5):361-3.
9. Tos T, Ceylaner S, Senel S, Aktas S, Alp Y. A case of otocephaly with anencephaly and meningomyelocele. *Genet Couns*. 2010;21(3):325-8.
10. Gorlin R, Cohen MM Jr, Hennekam R. *Syndromes of the Head and Neck*. 4th ed. New York: Oxford University Press;2001.
11. Krassikoff N, Sekhon GS. Familial agnathia-holoprosencephaly caused by an inherited unbalanced translocation and not autosomal recessive inheritance. *Am J Med Genet*. 1989;34(2):255-7.
12. Khan A, Bourgeois J, Mohide P. Agnathia-otocephaly complex in a fetus with maternal use of topical 1% salicylate. *Clin Dysmorphol*. 2008;17(1):75-6.
13. Ibba RM, Zoppi MA, Floris M, Putzolu M, Monni G, Todde PF, et al. Otocephaly: prenatal diagnosis of a new case and etiopathogenetic considerations. *Am J Med Genet*.2000;90(5):427-9.
14. Sergi C, Kamnasaran D. PRRX1 is mutated in a fetus with agnathia-otocephaly. *Clin Genet*.2011;79(3):293-5.
15. İpek T, Simsek PO, Sozen T, Ozyuncu O, Utine GE, Talim B, et al. PRRX1 is mutated in an otocephalic newborn infant conceived by consanguineous parents. *Clin Genet*. 2012;81(3):294-7.
16. Donnelly M, Todd E, Wheeler M, Winn VD, Kamnasaran D. Prenatal diagnosis and identification of heterozygous frameshift mutation in PRRX1 in an infant with agnathia-otocephaly. *Prenat Diagn*.2012;32(9):903-5.
17. Kamnasaran D, Morin F, Gekas J. Prenatal diagnosis and molecular genetic studies on a new case of agnathia-otocephaly. *Fetal Pediatr Pathol*.2010;29(4):207-11.

18. Yang SH, Seo YS, Lee YS, Choi SJ, Kim YA, Kim JH. Prenatal sonographic diagnosis of isolated agnathia: a case report. *Ultrasound Obstet Gynecol.* 2003;22(2):190-3.
19. Agarwal S, Sen J, Jain S, Rathi SK. Otocephaly: Prenatal and postnatal imaging findings. *J Pediatr Neurosci.* 2011;6(1):94-5.
20. Rahmani R, Dixon M, Chitayat D, Korb E, Silver M, Barozzino T, et al. Otocephaly: prenatal sonographic diagnosis. *J Ultrasound Med.* 1998;17(9):595-8.
21. Hung F, Wang K, Chen C, Hsu C. Prenatal Diagnosis of Otocephaly by Three-dimensional Ultrasonography. *Taiwanese J Obstet Gynecol.* 2004; 43(3): 159-160.
22. Brown DM, Marsh JL. Agnathia and associated malformations: a case report. *Cleft Palate J.* 1990;27(4):415-8.
23. Reséndiz-Morán MA, Valencia A, Soto V, Durán-Padilla M. Otocefalia. Informe de un caso de autopsia. *Revista Mexicana de Pediatría.* 2003; 70(4):181-184
24. Brecht K, Johnson CM 3rd. Complete mandibular agenesis. Report of a case. *Arch Otolaryngol.* 1985;111(2):132-4.
25. Kauvar EF, Solomon BD, Curry CJ, van Essen AJ, Janssen N, Dutra A, et al. Holoprosencephaly and agnathia spectrum: Presentation of two new patients and review of the literature. *Am J Med Genet C Semin Med Genet.* 2010;154C(1):158-69.
26. Joffe G, Izquierdo LA, Del Valle GO, Smith JF, Gilson GJ, Chatterjee S, Curet LB. editors. Agnathia-holoprosencephaly. [Internet]. [place unknown]: TheFetus.net.; 1991 [cited 2012 Aug 10]. Available from: <http://www.sonoworld.com/fetus/page.aspx?id=191>
27. Falcon O, Coteron JJ, Ocon L, Zubiria A, Garcia JA. A case of agnathia, tetramelia and diaphragmatic hernia at 18 weeks' gestation. *Ultrasound Obstet Gynecol.* 2004 Mar;23(3):305-6.
28. Rust OA, Bofill JA, Boch HG, Roberts WE. Familial inheritance of mandibular arch malformations affecting three individuals in one family. *South Med J.* 1999;92(5):505-9.
29. Schoenwolf GC, Bleyl SB, Brauer PR, Francis-West PH. *Larsen's Human Embryology.* 4<sup>th</sup> ed. Philadelphia: Churchill Livingstone, Elsevier; 2009.
30. Sadler TW. *Langman Embriología Médica. Con orientación clínica.* 10 ed. Buenos Aires: Editorial Médica Panamericana; 2007.
31. Hinojosa R, Green JD, Brecht K, Robb RA. Otocephalus: histopathology and three-dimensional reconstruction. *Otolaryngol Head Neck Surg.* 1996;114(1):44-53.
32. Kagurasho M, Yamada S, Uwabe C, Kose K, Takakuwa T. Movement of the external ear in human embryo. *Head Face Med.* 2012;8:2.
33. Pauli RM, Pettersen JC, Arya S, Gilbert EF. Familial agnathia-holoprosencephaly. *Am J Med Genet.* 1983;14(4):677-98.
34. Ozden S, Fıfşiciođlu C, Kara M, Oral O, Bilgiş R. Agnathia-holoprosencephaly-situs inversus. *Am J Med Genet.* 2000;91(3):235-6.
35. Opitz JM, Zanni G, Reynolds JF Jr, Gilbert-Barnes E. Defects of blastogenesis. *Am J Med Genet.* 2002;115(4):269-86.

**NOTA:** Toda la información que se brinda en este artículo es de carácter investigativo y con fines académicos y de actualización para estudiantes y profesionales de la salud. En ningún caso es de carácter general ni sustituye el asesoramiento de un médico. Ante cualquier duda que pueda tener sobre su estado de salud, consulte con su médico o especialista.