



## Casos Clínicos

- **Piomiositis primaria de músculo transverso, una presentación infrecuente**
- [Introducción](#)
- [Presentación del caso](#)
- [Discusión](#)
- [Referencias bibliográficas](#)

### Jenny Antonieta Planchet

#### Corredor

Especialista en Puericultura y Pediatría, y Neumonología Pediátrica  
Medico Jefe III (J) y Docente de pre y postgrado del Departamento de Pediatría del Hospital Universitario de Caracas, Facultad de Medicina, Escuela Luis Razetti. UCV. Venezuela

### Manuel Padrón Marcano

Especialista en Pediatría y Puericultura  
Hospital Universitario de Caracas, Venezuela

### Yatrci Galvis Arenas

Especialista en Pediatría y Puericultura  
Hospital Universitario de Caracas, Venezuela

### Degly Baloa Tovar

Especialista en Pediatría y Puericultura  
Hospital Universitario de Caracas, Venezuela

## Piomiositis primaria de músculo transverso, una presentación infrecuente

Fecha de recepción: 05/02/2021

Fecha de aceptación: 14/04/2021

La piomiositis es una infección supurativa subaguda poco frecuente del músculo estriado; la progresión de la infección a la etapa "supurativa" que implica la formación franca de un absceso, establece la necesidad de drenarlo. Se presenta el caso de lactante mayor masculino de 13 meses de edad, que ingresa con diagnóstico de Piomiositis de músculo transverso izquierdo; con buena respuesta a la terapia a base de quinolonas y aminoglicosidos. La importancia del caso radica por ser una presentación anatómica infrecuente y dado el diagnóstico oportuno, no requirió tratamiento quirúrgico.

**Palabras Claves:** Piomiositis, Abdominal, Tratamiento médico

### Title

Primary pyomyositis of the transverse muscle, a rare presentation

### Abstract

Pyomyositis is an infrequent subacute suppurative infection of striated muscle; the progression of the infection to the "suppurative" stage that implies the frank formation of an abscess, establishes the need to drain it. We present the case of a 13-month-old male breast-feeding infant admitted with a diagnosis of left transverse muscle pyomyositis; with good response to the therapy based on quinolones and aminoglycosides. The importance of the case lies in its being an infrequent anatomical presentation and given the opportune diagnosis, it does not require surgical treatment.

### Key Word

Piomiositis, Abdominal, Medical treatment

### Introducción

La Piomiositis (PM) es una infección infrecuente y potencialmente grave, que afecta los músculos esqueléticos y no es secundaria a una infección contigua de la piel, huesos o tejidos blandos. (1) El *Staphylococcus aureus* es la causa principal en el 75 a 90% de los casos. (2) Inicialmente descrita por Scriba en 1885, en pacientes de áreas tropicales, por lo que esta

enfermedad fue conocida como "piomiositis tropical"; sin embargo, se han descrito numerosos casos de PM en climas templados. (3)

La historia natural de esta patología presenta tres fases; invasiva, supurativa y una fase final de sepsis, donde se presentan las principales complicaciones. (4) Son más frecuente en escolares y adolescentes de sexo masculino. (5) El tratamiento habitual consiste en el drenaje de las colecciones y antibioticoterapia prolongada; sin embargo, ello dependerá de la gravedad y evolución del cuadro. (6)

## Presentación del caso

Se trata de lactante mayor masculino de 13 meses, sin antecedentes patológicos conocidos, quien inicia enfermedad el 27/11/17 caracterizada por aumento de volumen en hipocondrio izquierdo, doloroso a la palpación y exacerbado con la deambulación; tras 72 horas de evolución consulta a facultativo quien indica anti-inflamatorio oral diclofenac potásico a 2 mg/Kg/día, el cual cumple, sin mejoría del aumento de volumen se asocian signos de flogosis; concomitante fiebre cuantificada en 40°C en 3 episodios al día. Consulta y se ingresa en el Hospital Universitario de Caracas el 06/11/17, pertinente negativos traumatismos o lesiones en piel.

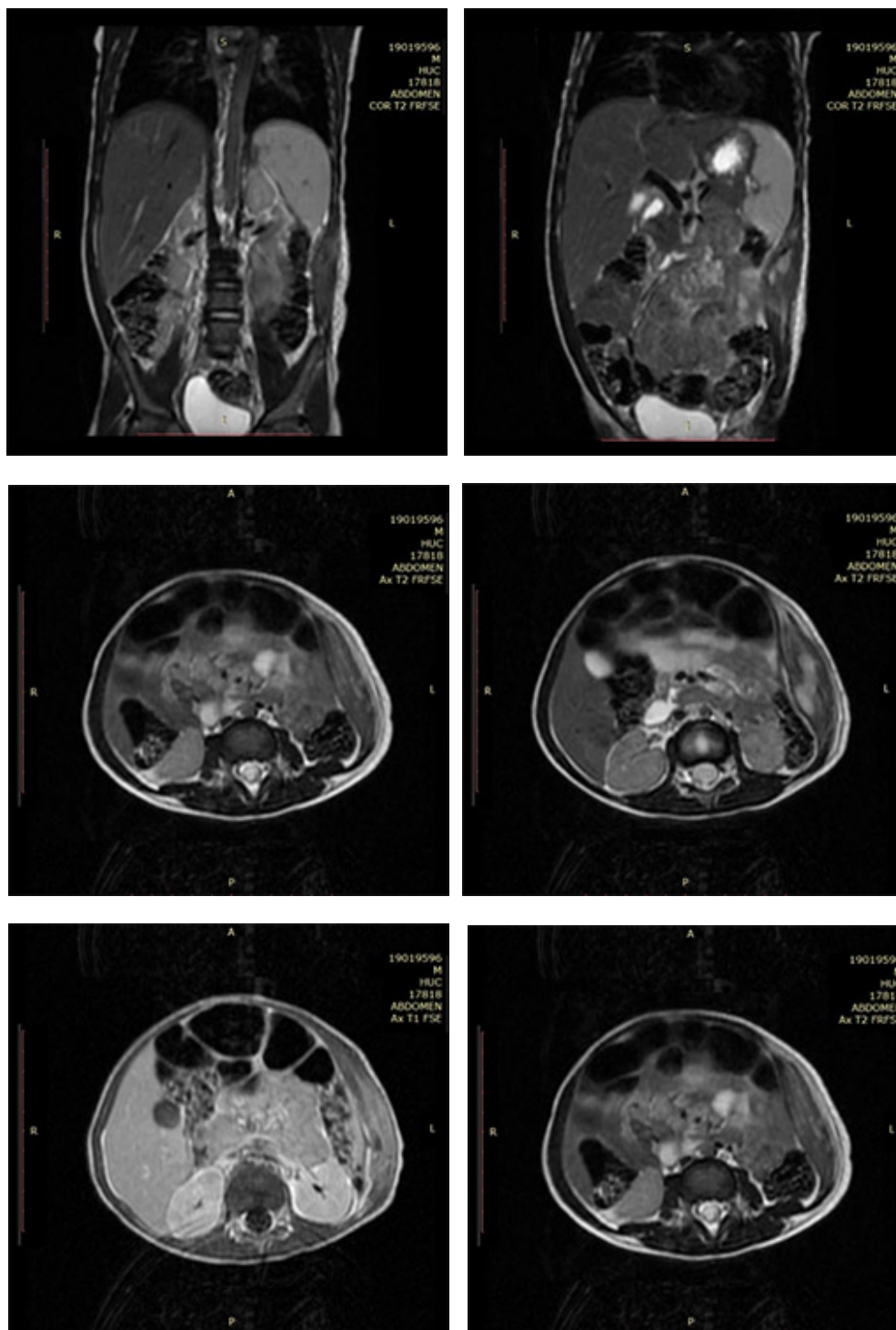
En su evaluación inicial, paciente en estables condiciones clínicas, con signos vitales dentro de la normalidad, a la exploración física piel fototipo V, con palidez cutáneo-mucosa moderada, sin lesiones. A nivel de abdomen se palpa aumento de volumen en hipocondrio y flanco izquierdo, de 10x8x6 cm, indurado y doloroso a palpación; sin presencia de otros signos de flogosis o puerta de entrada; resto del examen físico normal. Con paraclínicos que reportan (Figura 1) GB 16.500 uL, Neu 66,9%, Lin 20,8%, Mon 7,6%, Eos 4,4%, Bas 0,3%, Hg 8,5 g/dL, Hto 38,8%, VCM 57,0 fL, HCM 16,8 pg, CHCM 29,5 g/dL, PLQ 477.000 uL. Se ingresa bajo impresión diagnóstica de Absceso de pared abdominal y Anemia microcítica hipocromica moderada; indicando antibioticoterapia a base de clindamicina 30 mg/Kg/día

	GB	Neu	Lin	Mon	Eos	Bas	Hg	Hto	VCM	CHCM	PLQ	VSG	PCR	CK
06/11/17	16.500	66,9	20,8	7,6	4,4	0,3	8,5	38,8	57,0	29,5	477.000	-/-	-/-	-/-
20/11/17	13.700	56,5	39,1	4,4	-/-	-/-	9,3	31,9	63,3	29,2	642.000	71	2	54

Figura 1. Paraclínicos de laboratorios de los días 06/11/2017 y 20/11/2017

Se solicita interconsulta a servicio de Radiodiagnóstico, y el 07/11/17 realizan ecosonograma de piel y partes blandas de pared abdominal, evidenciando en músculo transverso izquierdo: imagen ovalada de bordes bien definidos, heterogénea de contenido hiper-ecogénico con moderado efecto doppler en su interior, de tamaño 2,5x1,1 cm, impresionando Tumor Desmoides. Se interconsulta al servicio de Pediatría Quirúrgica y tras evaluación sugieren mantener antibiótico y realizar estudio de Resonancia magnética (RM) con contraste para confirmar características de la lesión. Se replantea diagnóstico de Lesión ocupante de espacio muscular de pared toraco-abdominal: Piomiositis Vs Tumor Desmoides, en estudio.

Durante su hospitalización, el 09/11/17 se realiza RM abdominal con contraste (Figura 2) y en discusión con Radiodiagnóstico, se evidencia presencia de lesión de característica infecciosa con imagen de colección, se confirma diagnóstico de Piomiositis de músculo transverso izquierdo; el 14/11/17 presenta discreta disminución en el tamaño de la lesión, persistiendo induración; se amplía entonces cobertura antibiótica para cubrir gérmenes anaerobios, asociando amikacina a razón de 15 mg/Kg/día, y por se evidenciar escalofríos con el uso de amikacina, se rota a gentamicina 6 mg/Kg/día.



**Figura 2. Resonancia magnética abdominal con gadolinio, cortes coronal en T1 y axial en T1 y T2, 09/11/17.**

El 15/11/17 en discusión de hallazgos de nueva RM con Pediatría Quirúrgica, se observa que la colección en la imagen impresiona de escasa cantidad, no ameritando drenaje quirúrgico por su servicio, por lo que sugieren mantener tratamiento y consultar con servicio de Intervencionismo. El 17/11/17 se presenta caso y realizan eco control en el cual reportan imagen de colección de 0,9 ml, contemporizando drenaje eco guiado por punción. Por lo que se decide entonces continuar antibioticoterapia.

Se realiza control paraclínico el 20/11/17 reportando GB 13.700 uL, Neu 56,5%, Lin 39,1%, Mon 4,4%, Hg 9,3 g/dL, Hto 31,9%, VCM 63,3 fL, HCM 18,5 pg, CHCM 29,2 g/dL, Plq 642.000 uL, VSG 71 mm/h, PCR 2 mg/dL, CK 54 UI. Al examen físico se observa rinorrea anterior hialina abundante, tos húmeda, no en accesos; por lo que se asocia diagnóstico de Rinofaringitis aguda y se indica tratamiento sintomático, además de lavados nasales, desloratadina 0,2 mg/Kg/día y pelargonium reniforme/sidooides 0,8 g/día, vía oral.

El 24/11/17 el paciente se mantiene en estables condiciones clínicas, afebril, con disminución en el tamaño de la lesión y la induración, y disminución de la rinorrea. Se omite el uso de Aminoglucosido, tras cumplir 7 días, cumpliéndose clindamicina por 21 días en total.

El 29/11/17 es reevaluado por Radiodiagnóstico, dada indisponibilidad operacional del equipo de RM, se realiza ecosonograma de piel y partes blandas evidenciando: piel y tejido celular subcutáneo de tamaño y ecogenicidad conservada, planos musculares con patrón tisular conservados, sin imágenes sugestivas de colección. Al examen físico paciente en estables condiciones generales, con signos vitales dentro de la normalidad, a la exploración fosas nasales con rinorrea anterior hialina moderada y a nivel de abdomen simétrico, blando, deprimible, sin dolor, masas o visceromegalias.

En vista de evolución clínica y paraclínica satisfactoria, se decide su egreso bajo los diagnósticos de Piomiositis de musculo transverso izquierdo, resuelto; Rinofaringitis aguda, en resolución y Anemia microcítica hipocrómica, moderada. Se indica Fumorato ferroso 6 mg/Kg/día y ácido fólico 0,5 mg/día por 6 meses, además, continuar con desloratadina, pelargonium reniforme/sidoides y lavados nasales por 10 días en total.

## Discusión

En la Piomiositis los grupos musculares que se afectan mayoritariamente se sitúan en la región proximal de los miembros inferiores y cintura pélvica; los sitios menos afectados son la pared abdominal, torácica y paraespinales; no obstante, cualquier músculo puede involucrarse, así mismo, cualquier grupo muscular, o ser multifocal hasta en 20% de los casos. (1,3) En el caso expuesto se ve involucrado el músculo Transverso abdominal izquierdo, siendo una localización muy infrecuente.

Si bien puede afectar a todos los grupos etarios, se observa con mayor frecuencia en la primera y segunda década de la vida, con dos picos de incidencia en niños entre 2-5 años y adultos entre 20-45 años, es más frecuente en hombres que en mujeres. (2,3) El paciente concuerda con el sexo masculino, sin embargo, se encuentra fuera del rango de edad reportado en la bibliografía.

La PM se clasifica como primaria cuando se produce por diseminación hematológica sin un foco o puerta de entrada, o secundaria cuando se produce por infección de un sitio adyacente, como piel, hueso o tejidos blandos, incluyendo vísceras huecas. (3)

Como factores de riesgo para su desarrollo se describen antecedente reciente de procesos infecciosos, anemia, desnutrición, abuso de drogas por vía parenteral, usuarios de hemodiálisis, enfermedades crónicas de base, así como de inmunodeficiencias primarias o secundarias. (1,4) El trauma muscular previo ha sido propuesto como un claro coadyuvante para desarrollar una PM, si bien sólo 25 a 50% de los pacientes tienen ese dato; debe considerarse que el trauma muscular puede haber ocurrido hasta un par de semanas antes de comenzar los síntomas. (3) El paciente solo presenta anemia como factor de riesgo asociado.

Dentro de los agentes etiológicos descritos se reporta en primer lugar al *Staphylococcus aureus* con una frecuencia de 95% en climas tropicales y 70% en climas templados, independiente del estado inmunológico del paciente, seguido de *Escherichia coli*, *Streptococcus pyogenes*, *Streptococcus pneumoniae*, *Neisseria gonorrhoeae*, *Yersinia enterocolitica*, *Klebsiella spp*, *Salmonella spp*, *Bartonella spp*, especies anaeróbicas estrictas, *Mycobacterium tuberculosis*, hongos y parásitos, en especial en pacientes inmunocomprometidos. (3,4) En este caso, dado que no se realizó punción diagnóstico-terapéutica, no se confirmó el agente involucrado, es importante destacar que el aislamiento microbiológico se logra en el 20 a 40% de los casos.

La expresión clínica de esta enfermedad depende mucho del estadio de evolución en que se detecta o diagnostica; la primera etapa o fase invasiva ocurre entre la primera y segunda semana después de iniciada la infección, caracterizada por síntomas inespecíficos; una segunda etapa o supurativa se desarrolla entre las semanas tercera y cuarta, además de síntomas constitucionales, y una fase final de sepsis, donde se presentan las principales complicaciones con alta mortalidad estimando entre 2.8 y 20% predominando en los casos de origen secundario. (3,4)

La lesión es habitualmente dolorosa a la palpación, bien delimitada e indurada, pero el eritema y edema cutáneo son infrecuentes debido a lo profundo de la localización; usualmente su diagnóstico es tardío, dada la baja sospecha clínica, aunque los pacientes suelen consultar en

promedio luego de 5 a 6 días de iniciado sus síntomas. (3) En este paciente, la primera consulta ocurrió al tercer día de la sintomatología, dada su persistencia y exacerbación de los síntomas consulta en una segunda oportunidad al noveno día de enfermedad.

Los exámenes de laboratorio no suelen ser de mayor utilidad. La PCR puede estar elevado, con aumento de la VSG, en 50% de los casos puede haber leucocitosis con desviación izquierda, y trombocitosis acompañado muchas veces de anemia, con enzimas musculares dentro de la normalidad y hemocultivos positivos entre 5 a 31% de los casos. La resonancia magnética es el examen de elección, para el diagnóstico definitivo imagenológico, siendo el estándar de oro, permitiendo una evaluación más exacta del plano muscular y tejido adyacente, en especial de la pelvis, y al ser más sensible a los cambios inflamatorios reactivos permite un diagnóstico precoz. (9) Con la RM además se pueden descartar otros procesos infecciosos como artritis séptica de cadera, osteomielitis del fémur o de la pelvis, hematomas o tumores de tejidos blandos. Sin embargo, la tomografía y ecografía contribuyen en la localización de abscesos para poder realizar drenajes. (1,2,3,4,6) Coincidiendo con los hallazgos del caso clínico.

Por su parte Pannunzio et al. (7) quienes realizaron un estudio prospectivo-analítico de 21 niños ingresados con diagnóstico de piomiositis entre mayo de 2016 y abril de 2017 en el Hospital de Niños Ricardo Gutiérrez, Buenos Aires, Argentina. *Resultados:* Tasa de hospitalización de 21,5/10.000 admisiones (IC 95% 4,65- 71,43). La mediana de edad fue de 5,4 años (rango 1,25-11,6). En el que observaron que el 90,4% presentaba algún factor predisponente. La localización más frecuente fue en miembros inferiores. La proteína C reactiva (PCR) estuvo elevada en todos los pacientes, con una media de 124 mg/L (DS 96), siendo significativamente más elevada en los pacientes que tuvieron hemocultivos positivos 206 (DS 101) vs 98 (DS 81), ( $p = 0,02$ ). Se obtuvo rescate microbiológico en 17 pacientes (80,9%): *Staphylococcus aureus* resistente a meticilina (SARM) (n: 15) y *Streptococcus pyogenes* (n: 2). Se presentó con bacteriemia 23,8% de los pacientes. El 81% requirió drenaje quirúrgico. *Concluyendo:* *Staphylococcus aureus* RM adquirido en la comunidad (SARMAC) es el patógeno predominante. En la selección del tratamiento empírico adecuado debería tenerse en cuenta: el patrón de resistencia local y el valor de PCR. (7)

La PM es una infección poco frecuente que constituye un reto diagnóstico hasta en los países con mayor prevalencia. Por ser clínicamente poco específica, el diagnóstico suele ser tardío, generando la posibilidad de progresión a shock séptico con aumento de la tasa de morbilidad y mortalidad. La escasez de reportes en la literatura nacional y la motivación de llamar la atención acerca de la importancia de un diagnóstico precoz. (8)

Si la enfermedad se reconoce en los estadios tempranos, usualmente el tratamiento antibiótico es suficiente, incluyendo una cobertura contra *Staphylococcus aureus* y se modificaría subsecuentemente en base a resultados de cultivos. Es recomendable utilizar combinaciones de antibióticos como oxacilina mas cefalosporina de 3ra generación, oxacilina mas aminoglicosido, clindamicina mas metronidazol, o Clindamicina mas aminoglicosido. (1,4) La duración del tratamiento no se encuentra establecida, generalmente se indica durante 3 a 6 semanas, la primera etapa vía endovenosa y la siguiente vía oral; debe tomarse en cuenta el estado clínico del paciente y los cambios imagenológicos del tamaño del absceso. (1,2,3)

El tratamiento se basa en el uso de antibióticos vía intravenosa y drenaje percutáneo o quirúrgico. En las fases iniciales es suficiente la antibioticoterapia, aunque alrededor del 90% de los pacientes acude en la fase supurativa, en la cual ya existe la formación de abscesos que ameritan asociar el drenaje percutáneo (8, 10,11). También se puede realizar el drenaje abierto cuando no se logre un buen drenaje percutáneo, cuando exista afectación de estructuras diferentes al músculo, cuando el musculo afectado sea el psoas iliaco o bien cuando se sospeche de una PM por *Streptococcus pyogenes*, que suele producir necrosis muscular extensa (10). El tratamiento médico debe cubrir *Staphylococcus aureus*, con oxacilina 150-200 mg/kg/día o clindamicina, 40 mg/kg/día. En caso de que se documente por antibiograma resistencia a la meticilina se utiliza vancomicina a 15 mg/kg/día o teicoplanina, linezolid (12); sin embargo en general, la duración del mismo debe ser de 4 semanas aproximadamente, existiendo la posibilidad de continuar con tratamiento oral a las 2 semanas de cumplir antibioticoterapia endovenosa (10). Sin embargo, el drenaje quirúrgico no se realiza siempre, en el caso el paciente cumplió 1 semana con aminoglicosidos y 3 semanas con clindamicina, vía endovenosa, con resolución completa de la lesión.

Se puede concluir que la PM es una entidad poco frecuente, con clínica inespecífica en su fase inicial; que debe tomarse en cuenta para no retrasar su adecuado tratamiento, el momento del diagnóstico de nuestro caso se establece entre el final de la fase invasiva e inicio de la fase supurativa, siendo en general un diagnóstico de exclusión, la sospecha diagnóstica permitió un abordaje oportuno. El germen más frecuente involucrado es el *Staphylococcus aureus* y la terapia empírica debe ser dirigida contra éste; de sospecharse resistencia, el tratamiento inicial

debe ser con Vancomicina o Clindamicina, la terapia de nuestro paciente se inicia con esta última y se asocia un aminoglucosido como pautan los esquemas de tratamiento. En cuanto a los paraclínicos la hematología, VSG y PCR son laboratorios de utilidad; la ecografía es un estudio económico para su evaluación, sin embargo, el ideal es la RM; pese a no poder realizarse control de RM, el ultrasonido permitió constatar la ausencia de colección.

## Referencias bibliográficas

1. Baran E, Aguilera K, Lorenzi L, et al. Piomiositis en un paciente inmunocompetente. [Internet]. 2012 [Citado 25 Marzo 2018]; 29 (2): 221-223. Recuperado a partir de: <https://scielo.conicyt.cl/pdf/rci/v29n2/art17.pdf>
2. Valle J, Bolaños C. Piomiositis. [Internet]. 2015 [Citado 25 Marzo 2018]; (617) 781 - 785. Recuperado a partir de: <http://www.binasss.sa.cr/revistas/rmcc/617/art16.pdf>
3. Cavagnaro F, Rodríguez J, Arancibia, et al. Piomiositis en niños. Reporte de 2 caso. [Internet]. 2013 [Citado 25 Marzo 2018]; 30 (1): 81-85. Recuperado a partir de: <https://scielo.conicyt.cl/pdf/rci/v30n1/art14.pdf>
4. Aragón-Joya Y, Bastidas-Jacanamijoy A, Cáceres-Solano P, et al. Absceso de psoas en pediatría: reporte de un caso. [Internet] 2016 [Citado 25 Marzo 2018] 1: 151 – 154. Recuperado a partir de: <https://revistas.unal.edu.co/index.php/revfacmed/article/viewFile/49483/55587>
5. Dall'Orso P, Maurenente L, Suárez R, et al. Abscesos profundos por *Staphylococcus aureus* meticilino resistente adquirido en la comunidad. Reporte de cuatro casos clínicos. [Internet]. 2013. [Citado 25 Marzo 2018]; 84 (2): 116-122. Recuperado a partir de: <http://www.scielo.edu.uy/pdf/adp/v84n2/v84n2a06.pdf>
6. Ticse R, Malgarejo W, Fuentes-Dávila A, et al. Presentación atípica de piomiositis tropical difusa de psoas por *Staphylococcus aureus* meticilino resistente. [Internet]. 2012 [Citado 25 Marzo 2018] 29 (1):135-38. Recuperado a partir de: <http://www.scielo.org.pe/pdf/rins/v29n1/a20v29n1.pdf>
7. Pannunzio M. Eugenia, Praino M. Laura, Carballo Carolina M., Medranda Ana C., Orlando M. Nancy, Biondi Estefanía Josefina et al . Piomiositis en niños: experiencia en un hospital pediátrico de referencia en Argentina. Rev. chil. infectol. [Internet]. 2019 Jun [citado 2020 Oct 29]; 36(3): 371-375. Disponible en: [https://scielo.conicyt.cl/scielo.php?script=sci\\_arttext&pid=S0716-10182019000300371&lng=es](https://scielo.conicyt.cl/scielo.php?script=sci_arttext&pid=S0716-10182019000300371&lng=es). <http://dx.doi.org/10.4067/S0716-10182019000300371>.
8. Torcat Alfonso Jacqueline Mercedes, Giannandrea Romero Francis Luceida, Cedillo Rossi Daisy Dayana, Molina Maldonado Daniela Nazaret. Piomiositis tropical, un gran simulador de diagnóstico infrecuente. Arch Venez Puer Ped [Internet]. 2017 Mar [citado 2020 Oct 29]; 80(1): 23-26. Disponible en: [http://ve.scielo.org/scielo.php?script=sci\\_arttext&pid=S0004-06492017000100006&lng=es](http://ve.scielo.org/scielo.php?script=sci_arttext&pid=S0004-06492017000100006&lng=es).
9. Baleato S, Vilanova J, Garcia R, Alvarez A, Alonso A, Ares R. Papel de la resonancia magnética en el diagnóstico precoz de la piomiositis en niños. Radiología 2008; 50:495-501. PDF.
10. Chattopadhyay B, Mukhopadhyay M, Chatterjee A, Biswas PK, Chatterjee N, Debnath NB. Tropical pyomyositis. North Am J Med Sci [serial online] 2013 [cited 2020 Oct 29];5:600-3. Available from:<https://www.najms.org/text.asp?2013/5/10/600/120796>
11. Garcia S, Hidalgo A, Esparza J. Primary obturator-muscle pyomyositis in immunocompetent children. J Child Orthop. 2012; 6(3): 205-215.
12. Acosta Sanchez H. Piomiositis tropical: caso clínico y revisión de la literatura. Enf Inf Microbiol 2007; 27 (2): 60-64

**NOTA:** Toda la información que se brinda en este artículo es de carácter investigativo y con fines académicos y de actualización para estudiantes y profesionales de la salud. En ningún caso es de carácter general ni sustituye el asesoramiento de un médico. Ante cualquier duda que pueda tener sobre su estado de salud, consulte con su médico o especialista.