

Artículos

Juan Carlos Valls Puig

Especialista de Cirugía General y
Cirugía Oncológica. Profesor Agregado
Jefe de Cátedra y Servicio de
Otorrinolaringología
Universidad Central de Venezuela.
Hospital Universitario de Caracas,
Venezuela
ORCID: 0000-0003-4019-2150

- [Manejo inicial de los traumatismos faciales penetrantes](#)
- [Introducción](#)
- [Métodos](#)
- [Resultados](#)
- [Discusión](#)
- [Conclusiones](#)
- [Referencias](#)

Luisana Estraño

Especialista en Otorrinolaringología
Universidad Central de Venezuela
Hospital Universitario de Caracas
ORCID:0000-0001-7257-8678

Daniela Quintero

Especialista en Otorrinolaringología
Universidad Central de Venezuela
Hospital Universitario de Caracas
ORCID:0000-0003-0986-4692

Luis Yáñez

Especialista en Otorrinolaringología
Universidad Central de Venezuela
Hospital Universitario de Caracas
ORCID:0000-0001-6860-9822

Manuel Fernández

Especialista en Otorrinolaringología
Instituto de Otorrinolaringología San
Bernardino, Caracas
ORCID: 0000-0003-2075-5753

Naireth Guillén

Residente Postgrado Cátedra-Servicio
de Otorrinolaringología.
Universidad Central de Venezuela.
Hospital Universitario de Caracas
ORCID: 0000-0002-3373-2027

Marianela Vizcaino

Residente Postgrado Cátedra-Servicio
de Otorrinolaringología.
Universidad Central de Venezuela.
Hospital Universitario de Caracas
ORCID: 0000-0001-9490-0402

Rosaura Estabilto

Residente Postgrado Cátedra-Servicio
de Otorrinolaringología.
Universidad Central de Venezuela.
Hospital Universitario de Caracas
ORCID: 0000-0003-1919-723X

Sarabeth Aquin

Residente Postgrado Cátedra-Servicio
de Otorrinolaringología.
Universidad Central de Venezuela.
Hospital Universitario de Caracas
ORCID: 0000-0002-9060-1947

Cirugía de cabeza y cuello

Manejo inicial de los traumatismos faciales penetrantes

Fecha de recepción: 01/09/2022

Fecha de aceptación: 13/10/2022

Objetivo: Evaluar el manejo inicial de pacientes con diagnóstico de traumatismos faciales penetrantes. **Método:** Estudio descriptivo, cuantitativo y transversal de 12 heridos con traumatismos faciales penetrantes. Se dividieron de acuerdo a la gravedad de las lesiones en dos grupos, severos y urgentes. Las distintas frecuencias fueron expresadas en número y porcentaje. **Resultados:** La mitad de las lesiones se ubicaron cada una en las zonas mediofacial y mandibular. Grupo A, ocho heridos, 66,7%. Todos ingresaron con hemorragias profusas, la mitad con signos de obstrucción de la vía aérea superior. Fueron sometidos a intervención quirúrgica inmediata. Se ejecutaron dos traqueostomías. Grupo B, cuatro pacientes, 33,3%. Admitidos para observación y estudios paraclínicos. La mortalidad de la serie se ubicó en 8,3%. **Conclusión:** Los especialistas que abordan inicialmente este tipo de traumatismos deben poseer las destrezas necesarias para detener las hemorragias y asegurar la vía aérea, e indicar los estudios idóneos, de manera multidisciplinaria.

Palabras Claves:traumatismos, facial, terapéutica, quirúrgica

Title

Initial management of trauma facial penetrant

Abstract

Objective: To evaluate the initial management in patients with trauma facial penetrant. **Method:** Study descriptive, quantitative and transversal of 12 patients with trauma facial penetrant. We divided the injuries in severe and urgent. The frequency was expressed in number and percentage. **Results:** The half of the injuries localized in midfacial and mandibular, each one. Group A, eight injured, 66,7%. All with profuse haemorrhage. Half with obstruction of the airway. Underwent to immediate surgical exploration. Two required tracheostomy. Group B, four patients, 33,3%. Admitted for observation and paraclinics studies. The series mortality was 8,3%. **Conclusion:** The specialist need the necessary skills for procedures of occlusion haemorrhage and secures the airway, and suggests the appropriate studies.

Key Word

injuries, facial, therapeutic, surgical

Introducción

Se definen como traumatismos faciales aquellos ocurridos en un conjunto de estructuras anatómicas, comprendidas entre el borde superior de la región frontal hasta el margen inferior de la mandíbula. Lateralmente se extienden de una región auricular a la otra. Pueden comprometer diversas estructuras anatómicas óseas, cartilaginosas, musculares, glandulares, vasculares, nerviosas y cutáneas ^(1,2). Entre los principales mecanismos de producción de heridas penetrantes en el mundo y en nuestro medio se reconocen aquellas ocasionadas por armas de fuego y arma blanca ⁽³⁻⁵⁾.

El trauma facial penetrante puede ocasionar lesiones vasculares y de la vía aérea superior que comprometan la vida. Este tipo de lesiones se asocian con shock hipovolémico, riesgo de daño cerebral o fallecimiento por sofocamiento ^(1,4,6). Los objetivos de la atención inicial implican proveer rápidamente el sistema de soporte vital avanzado mediante la oclusión de los vasos sangrantes y asegurar la vía aérea hasta que se puedan ejecutar las correcciones necesarias definitivas bajo un concepto multidisciplinario ^(3,7,8). La hemorragia por cavidad oral, cambios en la voz, estridor laríngeo o disnea, son indicadores de que el paciente requerirá maniobras de entubación traqueal ⁽⁹⁾.

La ubicación anatómica del trauma penetrante facial se ha dividido en dos zonas. La mediofacial y la mandibular. La primera delimitada por el borde superior supraciliar bilateral hasta el margen inferior de ambos maxilares superiores, incluye la región nasogeniana y las fosas nasales, entre otras regiones. La segunda conformada por el hueso mandibular, se encuentra también integrada por las regiones mentoniana y parotídea. Las heridas de ambas zonas pueden ocasionar obstrucción de la vía aérea superior y dificultades en la ventilación ^(1,8,9). Recientemente se ha referido una innovadora Zona F, producto de la revisión de varios artículos sobre trauma cervicofacial de autores de la Sociedad Panamericana de Trauma. Este nuevo concepto permitiría la identificación precoz de lesiones laríngeas o faríngeas que conllevarían al compromiso temprano de la vía aérea, y enfatiza sobre la importancia de su control definitivo precoz en estos pacientes ⁽¹⁰⁾ (**Figura 1a y b**).

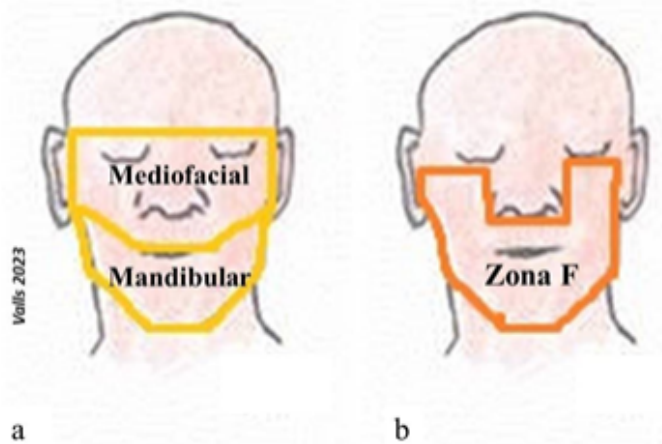


Figura 1. Zonas de traumatismo penetrante facial. a) Esquema clásico. En líneas amarillas se divide la zona mediofacial de la mandibular ⁽⁹⁾. b) La innovadora Zona F en líneas anaranjadas. Según lo constatado en la bibliografía, se encuentra delimitado por el piso de la órbita y el arco cigomático como límite superior. La mandíbula como el borde inferior ⁽¹⁰⁾.

La severidad del traumatismo dependerá de la magnitud del agente causal ⁽²⁾. Usualmente se acompañan de heridas asociadas principalmente en cráneo, columna vertebral y cuello ^(1,4). El manejo inicial de este tipo de pacientes incluye una evaluación precisa y sistemática que permita identificar las lesiones que puedan comprometer la vida del paciente. Las prioridades del tratamiento implicaran las medidas conducentes a estabilizar los signos vitales ^(8,9).

Las heridas se dividirán en severas, urgentes y no urgentes. Las primeras se relacionan con aquellos traumatismos que comprometen la vida del paciente de manera inmediata, e interfieren con las funciones fisiológicas vitales. Se asocian con hemorragias o shock y con compromiso de la vía aérea o de la ventilación. Deben ser sometidos a intervención quirúrgica inmediata para asegurar la vía aérea y detener las hemorragias ^(2,3,8,9).

Los urgentes no significan un peligro inmediato de la vida. Estas lesiones requieren exámenes físicos seriados acompañado de estudios imagenológicos o endoscópicos de acuerdo a la región comprometida y a la sintomatología, para garantizar la seguridad en la vía aérea y el soporte vital. Esto permitiría la selección apropiada de los casos que requieran cirugía ⁽²⁾. La evaluación incluiría los sistemas vascular, respiratorio, digestivo y neurológico. Los no urgentes podrán tratarse medicamente o requerir eventualmente corrección quirúrgica a cargo de los servicios especializados ^(8,9).

El propósito del presente trabajo es evaluar el manejo inicial de pacientes valorados por la Cátedra Servicio de Otorrinolaringología del Hospital Universitario de Caracas con diagnóstico de traumatismos faciales penetrantes severos o urgentes según la clínica, diagnóstico y terapéutica implementada.

Métodos

Se procedió a un estudio descriptivo, cuantitativo y transversal, de doce pacientes con diagnóstico de heridas faciales penetrantes evaluados inicialmente a través de la Cátedra Servicio de Otorrinolaringología del Hospital Universitario de Caracas y otros centros asistenciales donde laboran los autores, desde enero del 2010 hasta diciembre del 2020.

Los pacientes fueron diagnosticados, seleccionados y tratados inicialmente de acuerdo a los signos y síntomas. La resucitación inicial se apoyó en los protocolos estandarizados. Se identificaron las zonas faciales comprometidas de acuerdo a la ubicación anatómica por regiones de entrada y trayectoria del mecanismo lesivo. La evaluación incluyo los sistemas respiratorio, vascular, digestivo y neurológico. El compromiso del estado de conciencia y la probable existencia de daño neurológico por lesión cerebral fue constatado a través de la Escala de Glasgow ⁽²⁾. Se dividieron en dos grupos distintos.

Grupo A, pacientes con heridas severas que comprometen la vida, e interfieren con las funciones fisiológicas vitales. Se asocian con compromiso de la vía aérea o de la ventilación, hemorragias o shock. Fueron sometidos a intervención quirúrgica inmediata para asegurar la vía aérea y detener las hemorragias. El tratamiento operatorio de acuerdo al caso, incluye entubación traqueal por vía oral o traqueostomía, seguido de maniobras hemostáticas como taponamiento nasal o exploración a través de incisiones transfaciales o cavidades anatómicas, para ligadura de los vasos sangrantes y reparación de tejidos seccionados.

Grupo B, pacientes admitidos para observación por la ausencia de hallazgos clínicos que comprometan la vida de manera inmediata. Se acompañaron de estudios imagenológicos y endoscópicos de acuerdo a las regiones comprometidas y a la sintomatología. De esta manera se seleccionaron los casos que requirieron cirugía definitiva en un segundo tiempo a cargo de otros servicios.

Se analizaron los pacientes de acuerdo al sexo, edad, mecanismo de producción de la herida, zonas anatómicas comprometidas según el sitio de entrada del mecanismo lesivo y su trayectoria, presentación clínica y estudios paraclínicos, procedimientos ejecutados y hallazgos operatorios, complicaciones y mortalidad. Las distintas frecuencias fueron expresadas en número y porcentaje. Se calculó la media de la edad.

Las zonas anatómicas faciales fueron divididas en mediofaciales y mandibulares. La primera incluyó la región nasogeniana y las fosas nasales. La segunda estuvo integrada por las regiones mentoniana y parotídea ^(1,8,9). En cuanto a los mecanismos de producción de las heridas se separaron en arma blanca o de fuego. Si la velocidad de los proyectiles percutidos por el armamento viajan a velocidades inferiores a 609,5 m/ seg fueron reconocidos como de baja velocidad ⁽¹¹⁾.

Las complicaciones asociadas al traumatismo se clasificaron en infecciosas y neurológicas. Las primeras requirieron drenaje del material purulento o desbridamiento de las áreas necróticas, y tomas de muestras para cultivo bacteriano o estudio histológico. Las segundas fueron identificadas al examen físico o estudios endoscópicos.

Dos tercios de la serie se ubicó en el grupo A, el último tercio integro el grupo B.

Resultados

La edad osciló entre 12 y 65 años, con una media de 34 años. La gran mayoría correspondió al sexo masculino, 83,3%. Como mecanismo lesivo, el 66,6% correspondió a proyectiles percutidos por arma de fuego de baja velocidad, el resto a heridas por arma blanca. Un cuarto de la serie presento lesiones asociadas en cráneo y cuello.

La mitad de las lesiones se ubicaron cada una en las zonas mediofacial y mandibular. El ingreso de los distintos mecanismos lesivos se correlacionó con la región anatómica. Proyectiles percutidos por arma de fuego presentaron su orificio de entrada en las regiones nasogeniana, mentoniana y fosa nasal en un 41,6%, 16,6, y 8,3% respectivamente. Las heridas por arma blanca ingresaron exclusivamente por la región parotídea en un tercio de la serie. Cuatro proyectiles cruzaron la línea media con orificios de salida contralateral. Por orden de frecuencia dos en la región parotídea, uno por la rama ascendente de la mandíbula y otro en la zona II de cuello. Todos los que ingresaron en región mentoniana y uno de la región geniana se ubicaron en el espacio prevertebral.

Grupo A. Ocho pacientes fueron incluidos. Correspondieron a aquellos con mecanismo lesivo de ingreso en región parotídea, tres en la región nasogeniana, y uno en la región mentoniana. Todos acudieron por hemorragias profundas evidenciadas según el caso por la herida parotídea, por epistaxis o por cavidad oral. La mitad con signos de shock hipovolémico. Fueron sometidos a intervención quirúrgica inmediata.

La mitad del grupo se acompañó de estridor laríngeo y disnea. Las lesiones de las regiones nasogeniana y mentoniana requirieron maniobras por parte del anestesiólogo para asegurar la vía aérea. Fue necesaria la realización de dos traqueotomías ante la imposibilidad de parte del especialista señalado para lograr la entubación por el abundante sangramiento, secreciones, edema de la mucosa y restos tisulares. Una de las derivaciones traqueales requirió taponamiento nasal posterior (**Figura 2a**).

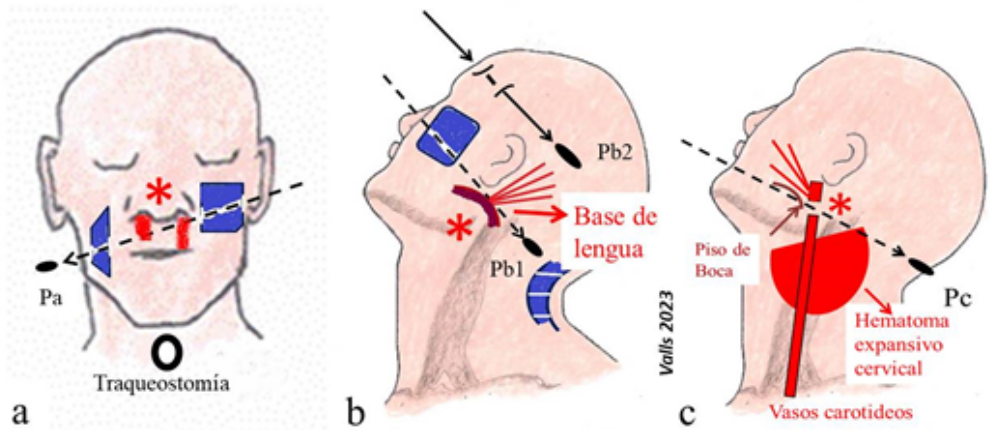


Figura 2. Esquemas de trayectorias de proyectiles percutidos por arma de fuego en pacientes con traumatismos faciales penetrantes severos. Asterisco rojo, ubicación clínica de la hemorragia. a) Trayectoria del proyectil (Pa) que ingresa por antro maxilar izquierdo y sale por rama ascendente de mandíbula contralateral. Ocasiona epistaxis y hemorragia por cavidad oral, ambas profundas. Fue necesario ejecutar traqueostomía y taponamiento nasal posterior. b) Proyectil (Pb1) penetra en antro maxilar y se aloja en espacio prevertebral. Durante su trayectoria produce soluciones de continuidad en orofaringe, ocasionando hemorragia abundante por cavidad oral. Proyectil (Pb2), trayecto en región frontal. c) Sección de vasos arteriales carotídeos en la base de cráneo producido por proyectil (Pc) que ingresa en región mentoniana y egresa por región mastoidea del mismo lado. Hemorragia profusa en piso de boca asociado a hematoma cervical expansivo, se somete a cervicotomía exploradora para ligadura de vasos arteriales.

Se efectuaron cierres primarios con sutura absorbible en heridas de la mucosa de la cavidad oral y orofaringe en tres heridas del grupo. No hubo dehiscencia en las reparaciones de la vía digestiva. Dos pacientes presentaron deterioro progresivo de la Escala de Glasgow. El primero se relacionó con el paciente de la herida mentoniana cuyo trayecto seccionó ambas arterias carótidas a nivel de la base de cráneo. Se ejecutó cervicotomía exploradora seguido de oclusión de ambos vasos, ante la imposibilidad de algún tipo de reconstrucción por la ubicación anatómica de la transección. El segundo presentó una herida asociada por proyectil percutido por arma de fuego en región frontal y requirió craneotomía descompresiva a cargo del especialista en neurocirugía (**Figura 2b y c**).

Las hemorragias en la región parotídea fueron detenidas, a través de prolongaciones de las heridas traumáticas. Se identificó y se ligó diversos vasos arteriales como las arterias temporal, occipital y maxilar interna como causa de las pérdidas hemáticas de la región descrita. Se reparó la glándula parotídea en los casos que se encontró seccionada y se cateterizó el conducto de Stenon por vía bucal en un caso de transección de este último. Se constató una sección del tronco principal del nervio facial durante su salida a través del agujero estilomastoideo y se procedió a su reparación con rafia bajo visión microscópica (**Figura 3a-c**).

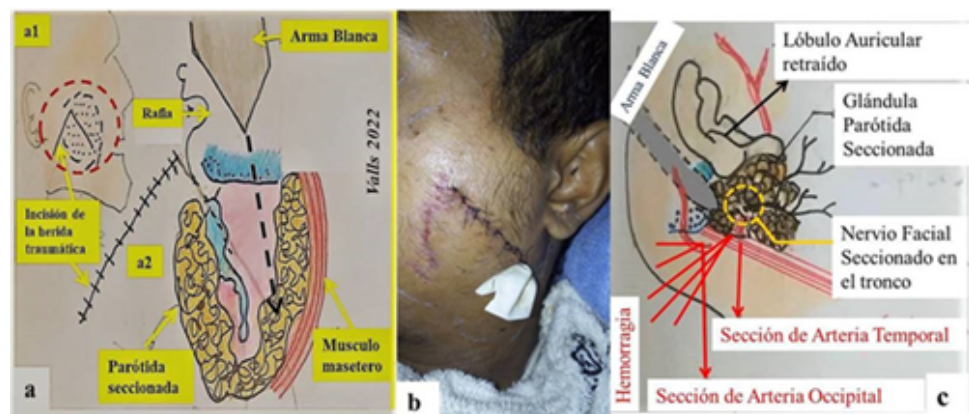


Figura 3. a) Esquema de paciente con herida facial penetrante en región parotida.a1. Disposición en la región descrita de la incisión traumática.a2.Trayecto del mecanismo lesivo y hallazgos intraoperatorios. Presentó como complicación fistula salival con colección purulenta que se drena varios días después. Fue necesario cateterizar el conducto de Stenon. b) Aspecto postoperatorio del paciente anterior. c) Esquema de lesión por arma blanca que ocasiona hemorragia profusa. Se identifican seccionadas las arterias temporal superficial y occipital, se ocuyen. Reparación microscópica del tronco del nervio facial.

Todos los pacientes con heridas en la región nasogeniana presentaron fracturas del antro maxilar. Adicionalmente un herido de esta localización mencionada y otro de la región mentoniana se acompañaron de compromiso del hueso mandibular. Una vez estabilizados fisiológicamente en unidades de cuidados intensivos fueron evaluadas y corregidas por los servicios de cirugía plástica y maxilofacial, en un segundo tiempo quirúrgico.

Grupo B. Cuatro pacientes integraron este grupo. Se incluyo dos con orificios de entrada en región geniana, uno en la fosa nasal y otro la región mentoniana. Los orificios de salida de los primeros se ubicaron en región parotídea y zona II cervical. El signo predominante fue la asimetría facial no expansiva; no presentaron hemorragias profusas, ni disnea. El herido en fosa nasal requirió un taponamiento nasal anterior. Fueron sometidos a observaciones frecuentes, se realizaron diversos estudios paraclínicos de acuerdo a los hallazgos clínicos y a la disponibilidad de los mismos. Nasofibrolaringoscopías para evaluación de la vía aéreo digestiva donde se constató la presencia de hematomas no expansivos parafaríngeos o en base de lengua. Tomografías de cuello donde se evidencio edema de partes blandas, no hubo fracturas de las estructuras óseas. Se indicaron ecosonogramas doppler de cuello a las tres semanas después del traumatismo para el descarte de pseudoaneurismas, sin hallazgos de relevancia (Figura 4a-c). Se mantuvieron hospitalizados por 72 horas sin alteraciones.

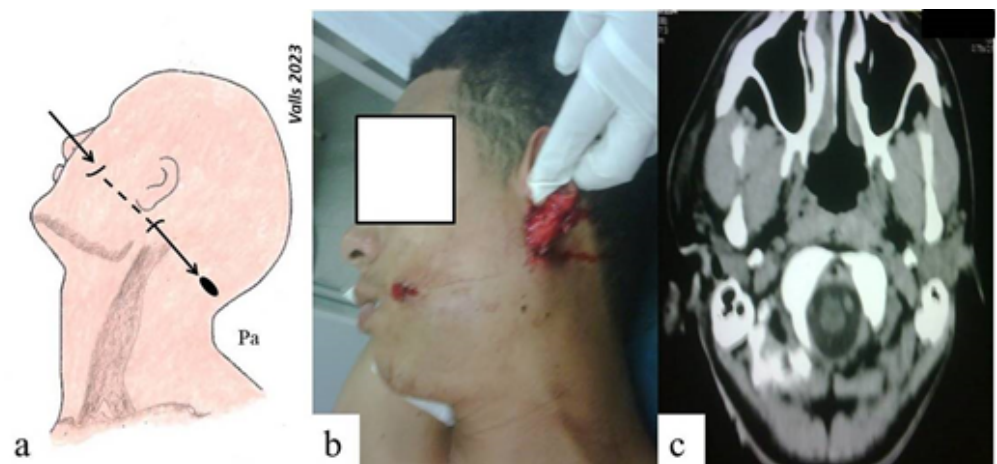


Figura 4. a y b). Esquema e imágenes de paciente con herida por proyectil detonado por arma de fuego que ingresa en región geniana y sale por región parotídea. c) Tomografía axial computarizada de las áreas afectadas donde se evidencia edema de partes blandas.

En cuanto a las complicaciones, dos pacientes con heridas en la región parotídea del grupo A desarrollaron fistulas salivales que condicionaron la aparición de colecciones purulentas, que requirieron drenaje a través de incisiones preauriculares. Se administró antibioticoterapia con cefalosporina de primera generación, con buena evolución. Un cuarto de la casuística presentó parálisis facial permanente, tres pacientes con compromiso de la región parotídea, incluido aquel sometido a reparación microscópica del nervio facial. El paciente con sección de ambas arterias carótidas, desarrollo un evento isquémico masivo que condiciono su fallecimiento al séptimo día. La morbilidad y mortalidad de la serie se ubicó en 41,6% y 8,3%, respectivamente.

Discusión

La Primera Guerra Mundial aportó los primeros pasos para la atención de los pacientes con traumatismos cervicofaciales. Los pacientes con heridas faciales extensos ocasionados por la metralla de las bombas, conocidos en francés como los "*Les Gueules Cassées*" o Caras Rotas en español, representaron la oportunidad para los cirujanos pioneros en ofrecer los primeros intentos de tratamiento de estas lesiones ⁽¹²⁾. Las hemorragias y la obstrucción de la vía aérea fueron reconocidas como complicaciones que agravaban estos traumatismos ⁽¹³⁾. En el Hospital

Vargas de Caracas, Pablo Acosta Ortiz refirió en la segunda década del siglo pasado algunas intervenciones por lesiones faciales debido a armas de fuego. En 1969, Oscar Rodríguez Griman y Esteban Garriga realizaron varios procedimientos en un agente policial con herida facial. Traqueostomía, ligadura de la arteria carótida externa, taponamiento del seno maxilar, y removieron por vía transfaríngea, un proyectil alojado en la base de cráneo (14,15).

La violencia social representa la primera causa de mortalidad en Venezuela entre los 5 y 44 años de edad en las últimas décadas. El trauma penetrante es el más frecuente (16). Se señala hasta un 20% de heridas cérvicofaciales en los traumatismos penetrantes en general (1). Desde el momento del ingreso en las áreas de emergencia hasta las primeras veinticuatro horas, las lesiones con los más altos porcentajes de severidad se ubican en las regiones cérvicofaciales, seguido de las torácicas (17,18).

La prevalencia epidemiológica de los traumatismos faciales por mecanismos penetrantes de nuestro medio y la serie actual fue aproximadamente similar a la literatura internacional. Se señala el sexo masculino por encima del 80%, sobre el género femenino (7,19). Los grupos etarios generalmente involucrados se ubican entre la segunda a cuarta década de vida. Involucran en mayor medida a la población en edad productiva (16-20).

Según la literatura consultada proveniente de servicios de emergencia, la gran mayoría de las heridas faciales penetrantes se relacionan con heridas por arma de fuego e ingresan en la zona mediofacial, 71% (1,3,9). Los signos clínicos comunes de traumatismos severos o urgentes, incluyen hemorragia, edema, y asimetría facial. Al existir compromiso de la vía aérea se acompañan de ansiedad, taquipnea, estridor laríngeo, disnea, disfonía, y uso de los músculos accesorios de la respiración. En los casos no urgentes pudieran no ser evidentes inicialmente y aparecer posteriormente (2,8,9). En la presente serie el mecanismo lesivo más común fueron proyectiles percutidos por armas de fuego de baja velocidad y el sitio de entrada, se distribuyó por igual en la zona medio facial y mandibular. Este aspecto se relaciona con el aspecto de que nuestro servicio actúa como interconsultante en los casos severos o urgentes relacionados principalmente con las heridas por arma de fuego. Al tratarse de una casuística que requirió manejo quirúrgico inmediato por hemorragias u obstrucción de la vía aérea superior, la distribución por mecanismo lesivo y zonas afectadas fue distinta. Los signos clínicos de severidad identificados en el estudio, si se correlacionaron con lo reportado en la bibliografía.

Los procedimientos quirúrgicos inmediatos en traumatismos cérvicofaciales penetrantes más frecuentemente ejecutados, en un estudio proveniente de áreas de conflicto bélico señalaron, reparaciones de laceraciones faciales entre 28% a 33%, derivaciones de la vía aérea como traqueostomías entre 19% a 23%, cervicotomías exploradoras entre 4% a 13,3%, exploración del conducto de Stenon 2%, y rafias en cavidad oral 1,6%. Indicaron entre 3,3% a 16,5% de fracturas óseas requirieron manejo operatorio (4,7). Las intervenciones inmediatas ejecutadas en nuestros centros asistenciales correspondieron a oclusiones de vasos arteriales sangrantes y reparaciones de heridas faciales en un tercio de la serie, rafias de la cavidad oral u orofaringe 25%, y dos traqueostomías 16,6%. Procedimientos quirúrgicos como cervicotomía exploradora, cateterismo del conducto de Stenon, y taponamiento nasal posterior, cada una en un caso, 8,35%. Un tercio presentó fracturas óseas que fueron resueltas por los servicios especializados en un segundo tiempo quirúrgico.

La irrigación cefálica aportada por distintas ramas colaterales y terminales suministrada por los vasos arteriales carotídeos determina numerosas fuentes de hemorragia a tener en cuenta al momento de detener las pérdidas hemáticas y la progresión del shock hipovolémico (21). Revisiones recientes relativas a las causas de fallecimiento en traumatismos en general provenientes de áreas urbanas y conflictos bélicos, relacionan a las hemorragias como principal causa de deceso, 76%. Un 10% de los fallecidos se asoció con compromiso de la vía aérea y el resto con compromiso neurológico por heridas craneales (22-24).

Las hemorragias se categorizaron de acuerdo a su localización y a la posibilidad de compresión manual. Las ubicadas en la región cervicofacial serían compresibles y serían susceptibles a otras maniobras hemostáticas como la introducción de sondas de Foley para detener las pérdidas hemáticas. El traslado inmediato de estos pacientes al quirófano sería prioritario. (22,25).

El conocimiento en la distribución de las heridas letales y la identificación de las hemorragias compresibles como una de las principales causas de deceso, determinó un cambio en las prioridades de atención de los lesionados. Surgió el esquema *MARCH*, que incluye con su traducción al inglés, los siguientes aspectos: *M* de *Masive hemorrhage* (hemorragia masiva), *A*

de *Airway* (vía aérea), *R* de *Respiration* (respiración), *C* de *Circulation* (circulación) y *H* de *Hypothermia* (hipotermia) (22,26,27).

El nuevo esquema permitió priorizar la atención de los heridos en situaciones de trauma. Modificó la secuencia del Apoyo Vital Avanzado en Trauma conocido como *ATLS* (*Advanced Trauma Life Support*, en inglés). El énfasis inicial se concentraría en detener las hemorragias controlables con compresión directa, u otras medidas. Una vez controladas las pérdidas hemáticas, la vía aérea y la ventilación son asegurados mediante el uso agresivo de cricotirotomías o traqueostomías, especialmente en aquellos con lesiones maxilofaciales (22,24,27).

La presencia de sangre y secreciones, el edema de los tejidos, los restos tisulares como piezas dentarias, la inestabilidad de la columna cervical, las fracturas mediofaciales, el trismo, y el reflujo gástrico pueden distorsionar la anatomía de la vía aérea e interferir en su identificación (6,8). Las alternativas incluyen entubación oral o nasal, máscaras laríngeas, o procedimientos quirúrgicos como la cricotiroidotomía o la traqueostomía (1,9). En la mitad del grupo A de la casuística se ejecutaron maniobras para asegurar la entubación traqueal por vía oral sin embargo dos requirieron traqueostomía. No hubo decesos por estos procedimientos.

El compromiso neurológico es frecuente en los traumatismos faciales penetrantes. Sea por otros proyectiles que ingresan directamente en el cráneo o por lesiones infringidas durante el trayecto del proyectil que se introdujo por alguna de las zonas faciales. Algunos mecanismos lesivos son detenidos por el cráneo o los cuerpos vertebrales. La onda expansiva puede ocasionar edema cerebral y requerir procedimientos descompresivos (1,6,8). En la serie dos pacientes presentaron compromiso neurológico. Uno por una lesión asociada por otro proyectil sobre la región frontal que requirió un procedimiento neuroquirúrgico, otro por isquemia ocasionada por la transección de los vasos carotídeos. En dos pacientes el proyectil se alojó en el espacio prevertebral.

En pacientes con heridas faciales penetrantes urgentes y en aquellos severos que ya fue asegurada la vía aérea, debe iniciarse un esquema de diagnóstico meticuloso para verificar la exacta localización de las lesiones seguido de la intervención quirúrgica apropiada en el mismo momento o en un segundo tiempo (9). El esquema de evaluación incluye el examen físico apropiado, la endoscopia y estudios radiológicos. La nasofibrolaringoscopia permite la valoración de la faringe, laringe, tráquea y esófago. La tomografía axial computarizada con contraste es el estudio de elección. Provee una excelente visualización de las estructuras vasculares y óseas (1,8,28).

La combinación de estudios imagenológicos y endoscópicos se ejecutó en todo el grupo B. La nasofibrolaringoscopia permitió precisar el trayecto de los proyectiles en cavidad oral y orofaringe, el estado de la vía aérea, la presencia de hematomas parafaríngeos o de base de lengua, el estado de las cuerdas vocales, y el retiro de los traqueostomos. Al igual que en la literatura revisada, en nuestro estudio la participación del otorrinolaringólogo como parte del equipo multidisciplinario es parte esencial del equipo que debe abordar inicialmente este tipo de traumatismos (8,28-30).

La angiotomografía es la nueva tecnología usada para el descarte de lesiones vasculares. La identificación de la trayectoria del proyectil permite determinar el compromiso de las estructuras anatómicas. El tipo de terapéutica puede ser decidida, de acuerdo a los hallazgos únicos de este tipo de prueba. En conjunto con la endoscopia aseguran la evaluación completa de probables heridas del tracto aéreo digestiva (6,8,28,31). La poca disponibilidad de los equipos en un gran número de instituciones dificulta su generalización (32-34).

Texeira et al, publicaron un algoritmo de trabajo elaborado en un centro de trauma de limitados recursos en Latinoamérica en el que incluyeron el ultrasonido doppler en conjunto con la endoscopia como un instrumento de diagnóstico y seguimiento, como el descarte de pseudoaneurismas. La sensibilidad del estudio puede alcanzar hasta un 95% de sensibilidad y especificidad del 100% pero es operador dependiente (35). En la presente casuística, se corroboró el valor de la nasofibrolaringoscopia, tomografía axial computarizada y ultrasonido y como estudios orientadores en el diagnóstico y terapéutica a ejecutar.

La arteriografía con embolización vascular, representan una de las principales opciones para las hemorragias severas en traumatismos de difícil reparación como las transecciones de los vasos arteriales carotídeos en la base de cráneo (4,6,8,33). Sin embargo requiere la disponibilidad de insumos y personal de guardia las veinticuatro horas (21,32).

Las lesiones severas, urgentes y no urgentes se ubican entre un 5%, 10% a 15%, y 80% respectivamente de los traumatismos en general. Las primeras se relacionan con un 50% de mortalidad y el objetivo de su atención en las áreas de emergencia o quirófano implica proveer rápidamente el sistema de soporte vital avanzado hasta que se puedan ejecutar las correcciones necesarias y definitivas bajo un concepto multidisciplinario ⁽²⁾. Algunos pueden presentarse con daños en la estructura facial que necesiten intervención quirúrgica en el mismo tiempo quirúrgico de acuerdo al compromiso ventilatorio o circulatorio, o en una segunda intervención ⁽⁹⁾.

El abordaje de estos pacientes es multidisciplinario e inicia desde el mismo momento de ingreso al área de emergencia. La presencia de signos de obstrucción de la vía aérea, de lesiones asociadas en encéfalo o fracturas de las estructuras óseas, determinó la pronta evaluación según fue el caso con el anestesiólogo, el neurocirujano, o el cirujano plástico o maxilofacial ^(1,6,8).

El 41,6% de la casuística desarrollo complicaciones. El ingreso de microorganismos a través de soluciones de continuidad en la piel facial puede ocasionar áreas de celulitis y desarrollar colecciones purulentas que requieren drenaje quirúrgico ⁽³⁶⁾. En vista que el Estafilococo Dorado representa el microorganismo más frecuentemente implicado en las infecciones por traumatismo se administro antibioticoterapia con penicilinas resistentes a la penicilinas como la oxacilina, cefalosporina de primera generación o clindamicina ⁽³⁷⁾. Las paresias de origen traumático de los pares craneales son poco reportadas en las grandes series de traumatismos del área cervicofacial ^(7,38,39). Se señalan varias alternativas de reparación del conducto de Stenon o del nervio facial, entre ellas la microquirúrgica como fue indicado en la actual serie ⁽⁴⁰⁾.

La mortalidad relacionada con los conceptos descritos señalada en los estudios de traumatismos faciales penetrantes proveniente de áreas de conflicto bélico y escenarios urbanos se ubica entre 1,3% y 20% ^(1,4,7,41,42). La paciente fallecida del actual estudio se relacionó con el compromiso de ambos vasos arteriales carotídeos y sus secuelas neurológicas, 8,3%.

En el último año de evaluación del estudio, la Pandemia de la Covid 19 determinó algunos aspectos a tomar en cuenta para el tipo de abordaje quirúrgico en el manejo de este tipo de pacientes y las precauciones a considerar para el resguardo del personal sanitario ⁽⁴³⁾. Es de resaltar el uso de los equipos de protección personal, PPE, en el manejo de la vía aérea y la realización de traqueostomías ⁽⁴⁴⁾. Durante la cuarentena en Caracas, las dificultades para el traslado del personal por falta de gasolina, la escasez de agua, las fallas en el servicio eléctrico y en las comunicaciones, implicaron obstáculos para el diagnóstico y resolución de los traumatismos ^(21,34,39).

Conclusiones

En el presente estudio los traumatismos faciales penetrantes fueron divididos en severos y urgentes. Dos tercios de la serie requirieron maniobras para detener las hemorragias, asegurar la vía aérea, o se aplicaron rafia de la cavidad oral u orofaringe. Se realizaron estudios paraclínicos como la nasofibrolaringoscopia, tomografía axial computarizada y ultrasonido como parte de su evaluación. El 33,3% presento fracturas óseas que fueron resueltas en un segundo tiempo por otros servicios.

Los especialistas que abordan inicialmente este tipo de traumatismos severos o urgentes deben poseer las destrezas necesarias para evaluarlos apropiadamente, detener las hemorragias y asegurar la vía aérea, e indicar los estudios idóneos, de manera multidisciplinaria.

Agradecimientos: a la Lic. Mary Cruz Lema de Valls y al personal de la biblioteca del Centro Medico de Caracas y el Instituto de Medicina Experimental por su tiempo y colaboración en la realización del estudio.

Referencias

1. Rotalier P, Bizeau A, Buffe P. Heridas cervicofaciales por proyectiles. *Encycl Med Chir. Editions Scientifiques et Medicales Elsevier SAS. Paris. 20-860-B-10. 2000.*
2. Aktop S, Gonul O, Satilmis T, Garim H, Goker K. Management of midfacial fractures. En: *A Textbook of advanced oral and maxillofacial surgery.* Editor: Motamedi M. First edition. 2015. Intechopen. <http://dx.doi.org/10.5772/54644>. Disponible en: <https://www.intechopen.com/books/2988>
3. Garantziotis S. Critical care of the head and neck patient. *Crit Care Clin.* 2003;19: 73-90.
4. Rustemeyer J, Kranz V, Bremerich A. Injuries in combat from 1982-2005 with particular reference to those to the head and neck. *Brit J Oral Max Fac Surg.* 2007; 45: 556-560.
5. Valls J, Herrera C, Guevara E, Rojas G. El abordaje "sin zonas" y otros conceptos nuevos en el manejo del trauma cervical penetrante. *Gac Méd Car.* 2020; 128(4): 59-71.
6. Barack M, Bahouth H, Leiser Y, Abu I. Airway management of the patients with maxillofacial trauma. *BioMed Research International.* 2015. DOI: <http://dx.doi.org/10.1155/2015/724032>.
7. Brennan J. Head and neck trauma in Iraq and Afghanistan: different war, different surgery, lessons learned. *Laryngoscope.* 2013; 123 (October): 2411-2417.
8. Patel A, Saadi R, Lighthall J. Securing the airway in maxillofacial trauma patients. *Craniomaxillofacial Trauma & Reconstruction.* 2021; 14 (2): 100-109. DOI: 10.1177/1943387520950096.
9. Pierre E, Mc Neer R. Early management of the traumatized airway. *Anest Clin N A.* 2007;25: 1-11.
10. Yañes C, Ottolino P, Navarro A, García J, Blas J, Fernando J, García Melody, Guemes A. Evolución del trauma cervical penetrante y la novedosa zona "F" en trauma cervicofacial. *Cir Esp.* 2019; 97 (Esp Cong2): 4.
11. Mac Kenzie E, Fowler C. epidemiology. In: Moore E, Feliciano D, Mattox K. *Trauma.* 5th edition, Mc Graw-Hill Medical Publishing Division, United States 2004: 21-39.
12. Marquis J. Cirugía Plástica: el siglo XX. *Clin Quir N Am.* 1967; Abril: 261-277.
13. Valls P. Trauma cervical penetrante en la Primera Guerra Mundial. *Vitae Academia Biomédica Digital.* 2018; 73. Disponible en: <http://vitae.ucv.ve/?module=articulo&rv=138&n=5763>.
14. Rodríguez Griman O, Garriga Michelena E. Extracción de un proyectil de la base del cráneo por vía transfaríngea. *Acta Oncológica Venezolana.* 1969; 2(1): 75-78.
15. Valls J. Desarrollo de la cirugía de cabeza y cuello en Venezuela. *Gac Med Caracas.* 2020; 128(2): 159-178.
16. Montalvo FR. Enfoque integral del politraumatizado. *Gac Med Caracas.* 2004; 112 (3).
17. Valdez C, Sarani B, Young H, Amdur R, Dunne J. Timming of death after traumatic injury. *J Surg Res.* 2016; 200(2):604-609.
18. Antebi B, Benov A, Mann E. Analysis of injury patterns and roles of care in US and Israel militaries during recent conflicts. *J Trauma Acutes Care Surg.* 2016; 81(S1): S87-S94.
19. Avilan J. La violencia en cifras de mortalidad. En: Lopez J, Briceño L. *Colección Razetti. Vol II.* Caracas. Editorial Ateproca; 2006: 469-490.
20. Mabry R, Holcomb J, Baker A, Cloonan C, Uhorchalk J, Perkins D, Canfield A, Hagmann J. United States Army Rangers in Somalia. *J trauma* 2000;49:515-28.
21. Valls J, Alfaro G, Papa I, Blanco A, Altuve L, Lacle J. Ligadura quirúrgica de vasos arteriales en situaciones de emergencia. *Rev Fac Med.* 2021; 44 (1): Enero- Abril.
22. Sebesta J. Special lessons learned from Iraq: *Surg Clin N Am.* 2006;86:711-726.
23. Eastridge BJ, Mabry R, Seguin P. Death on the battlefield: implications for the future of the combat casualty care. *J Trauma Acute Care Surg.* 2012; 7 (6 supl 5): S431-S435.
24. Valls Puig JC, Urra E, Blanco A. Sala de emergencias Bagdad. La evolución en la cirugía de control de daños. *Rev Digit Postgrado.* 2021; 10 (2): e286. DOI: 10.37910/RDP.2021.10.2.e286.
25. Morrison J, Rasmussen T. Noncompresible torso hemorrhage. *Surg Clin N Am.*2012; 92: 843-858.
26. Valls J. M.A.R.C.H. Un cambio en el esquema de atención inicial del politraumatizado. *Rev Fac Med.* 2021; 44 (3): sept-dic.
27. Savage E, Forestier C, Withers N, Tien H, Pannell Dylan. Tactical combat casualty care in the Canadian forces: lessons learned from the afghan war. *J can chir.* 2011; 54: S118-S123
28. Burgess CA, Almeyda R, Corbridge RJ. An evidence based review of the assessment and management of penetrating neck trauma. *Clin Oto N Am.* 2012; 37: 44-52.
29. Valls P. Manejo contemporáneo del trauma cervical penetrante. *Vitae Academia Biomédica Digital.* 2018; 71. Disponible en: <http://vitae.ucv.ve/?module=articulo&rv=128&n=5604> .
30. Valls Puig JC, Blanco A, Martínez B, Correa E, Zapata K, Guillen N. Conducta selectiva en trauma penetrante de cuello. *Rev Digit Postgrado.* 2022; 11 (2): e342. DOI: 10.37910/RDP.2022.11.2.e342.

31. Low GM, Inaba K, Chouliaras K, Branco B, Lam L. The use of the anatomic “zones” of the neck in the assessment of penetrating neck injury. *Am Surg.* 2014; 80: 970-974.
32. Sonneborn R. Vascular trauma in Latin America. *Surg Clin N Am.* 2002; 82(1):189-194.
33. Morales C. Vascular trauma in Colombia. *Surg Clin North Amer.* 2002;82(1): 195-210.
34. Valls JC. Alternativas quirúrgicas en cirugía de cabeza y cuello. *Rev Fac Med.* 2022; 45 (1).
35. Texeira F, Metidieri A, Dias S, Poggeti R, Collet F, Birolini D. Safety in selective surgical exploration in penetrating neck trauma. *World J Em Surg.* 2016; 11(32).
36. Schutz P, Hamed H. Non odontogénica oral and maxillofacial infections. En: *A Textbook of advanced oral and maxillofacial surgery.* Editor: Motamedi M. First edition. 2015. Intechopen. <http://dx.doi.org/10.5772/3316>. Disponible en: <https://www.intechopen.com/books/2988>.
37. Renjie M, Kiemeney M. Infections of the neck. *Emerg Med Clin N Am.* 2019; 37: 95-107.
38. Breeze J, Bowley D, combes J, Baden J, Orr L, Beggs A. Outcomes following penetrating neck injury during the Iraq and Afghanistan conflicts. *J Trauma Acute Care Surg.* 2020; 88 (5): 696-703.
39. Valls Puig JC. Trauma Urbano Moderno en Caracas. *Rev Digit Postgrado.* 2021; 10 (1): e255. DOI: 10.37910/ RDP.2021.10.1.e255.
40. Haller J. Traumatismo de las glándulas salivales. *Clin Oto Laring N Am.* 1999. 5: 841-850.
41. Xydakis M, Fravell M, Nasser K, Casler J. Analysis of Battlefield head and neck injuries in Iraq and Afghanistan. *Otol Head neck Surg.* 2005;133:497-504.
42. Rush R. Surgical support for low intensity conflict. *Surg Clin N Am.* 2006; 86: 727-752.
43. COVID 19. SARS CoV-2. Clinical setting. 50 Sanford guide. Junio 2020.
44. Parilli D, Baptista P, Marcano M, Goncalves S, Shalal D, Chiossone J. Covid 19 Infection and its influence in otorhinolaryngology- Head and neck surgery, *Int Arch Oto.* 2020. DOI <https://doi.org/10.1055/s-0040-1715586>.

NOTA: Toda la información que se brinda en este artículo es de carácter investigativo y con fines académicos y de actualización para estudiantes y profesionales de la salud. En ningún caso es de carácter general ni sustituye el asesoramiento de un médico. Ante cualquier duda que pueda tener sobre su estado de salud, consulte con su médico o especialista.